



FACULTADE DE MEDICINA
E ODONTOLOXÍA

Trabajo de
fin de grado

Indicaciones de los postes intrarradiculares. Una revisión de la literatura.

Indicacións dos postes intrarradiculares. Unha revisión da literatura.

Indications for intraradicular posts. A literature review.

Autor: Jacobo García Bello.

Doctor: Víctor Alonso de la Peña

Departamento: Departamento de cirugía y especialidades médico-quirúrgicas.

Junio de 2023.

Trabajo de Fin de Grado presentado en la Facultad de Medicina y Odontología de la Universidad de Santiago de Compostela para la obtención del Grado en Odontología.

Resumen: En esta revisión de la literatura se analizan las indicaciones de los postes intrarradiculares. Después del tratamiento endodóntico los dientes pueden haber perdido una gran cantidad de estructura dental. La cantidad de estructura dental remanente es fundamental para la resistencia a la fractura. Una opción para restaurar los dientes con poca estructura residual son los postes intrarradiculares. Tradicionalmente se ha dicho que la colocación de un poste en el interior del conducto radicular aumentaba la resistencia a la fractura del diente, pero su único objetivo es soportar la restauración final, aumentando la superficie para ganar retención y/o adhesión. En esta revisión se tratará el tema de cuándo está realmente indicado el uso de postes y cómo influye la pérdida de estructura en relación a la resistencia del diente. Los postes se colocan más frecuentemente en dientes anteriores porque tienen un menor volumen en su cámara pulpar y porque están sometidos a fuerzas tangenciales durante la masticación. En dientes posteriores se emplean con menos frecuencia. También se consultó la literatura acerca de los diferentes tipos de postes, en cuanto a diseño y material de fabricación, haciendo una revisión de ventajas e inconvenientes entre los postes metálicos y de fibra. Por último, se menciona como ha de ser una correcta conformación del lecho para el cementado final del poste.

Resumo: Nesta revisión da literatura analízanse as indicacións dos postes intrarradiculares. Despois do tratamento endodóntico, os dentes poden ter perdido unha gran cantidade de estrutura dental. A cantidade de estrutura dental remanente é fundamental para a resistencia á fractura do dente. Unha opción para restaurar os dentes con pouca estrutura residual son os postes intrarradiculares. Tradicionalmente sostíase que a colocación dun poste no interior do conducto radicular aumentaba a resistencia á fractura do dente, pero o seu único obxectivo é soportar á restauración final, aumentando a superficie para conseguir retención e/ou adhesión. Nesta revisión afondaremos en cando está realmente indicado o uso de postes e como inflúe a perda da estrutura dental na capacidade da resistencia ás fracturas dos dentes. Os postes colócanse con máis frecuencia nos dentes anteriores porque teñen un menor volume na súa cámara pulpar e porque están sometidos a forzas tanxenciais durante a masticación. Nos dentes posteriores úsanse con menos frecuencia. Tamén se consultou a literatura acerca dos distintos tipos de postes, en canto ao deseño e material de fabricación, facendo unha revisión das vantaxes e inconvenientes entre postes metálicos e de fibra. Por último, menciónase como debe ser unha correcta conformación do espazo para o poste para proceder á cementación final deste.

Abstract: This literature review discusses the indications for intraradicular posts. In this literature review After endodontic treatment, teeth may have lost a large amount of tooth structure. The amount of remaining tooth structure is critical to the fracture resistance of the tooth. An option to restore teeth with little residual structure are intraradicular posts. Traditionally it has been said that the placement of a post inside the root canal increases the resistance to fracture of the tooth, but its only objective is to support the final restoration, increasing the surface to gain retention and/or adhesion. This review will address the issue of when the use of posts is really indicated and how the loss of tooth structure influences the ability to resist tooth fractures. Posts are more frequently placed in anterior teeth because they have a smaller pulp chamber volume, less tooth structure, and because they are subjected to tangential forces during mastication. They are used less frequently in posterior teeth. The literature was also reviewed on the different types of posts, in terms of design and manufacturing material, making a review between metal posts and fiber posts. Finally, it is mentioned how a correct shaping of the cavity has to be done before the final cementation of the post.

ÍNDICE

1.INTRODUCCIÓN.....	5
2.OBJETIVOS.....	6
3.MATERIAL Y MÉTODOS.....	6
4.ESTRUCTURA DENTAL REMANENTE.....	7
5.INDICACIONES POSTES.....	10
6.TIPOS DE POSTES.....	14
7.PREPARACIÓN DEL LECHO.....	17
8. CEMENTADO DEL POSTE.....	21
9.CONCLUSIONES.....	26
10.BIBLIOGRAFÍA.....	27

1.INTRODUCCIÓN.

El uso de postes intrarradiculares es un tema controvertido y ampliamente discutido en la literatura.^[1] Los dientes tratados endodónticamente presentan habitualmente una gran destrucción coronal debido a caries, fracturas o a la cavidad de acceso para el tratamiento de los conductos.^[2] En consecuencia, para retener la posterior reconstrucción coronal se ha recomendado el uso de postes, cuya colocación no implica el aumento de la resistencia de la estructura remanente, sino que su único fin será aumentar la retención y estabilidad de los materiales restauradores.^[1,2]

Existen diversas clases de postes, y su elección sigue siendo un reto. Hay distintas variables que hemos de tener en cuenta a la hora de tomar la decisión: la posición del diente en la arcada, la estructura dental remanente, la presencia de puntos de contacto y el tipo de restauración final que pretendemos hacer.^[2] Los dientes tratados endodónticamente tienen una resistencia a la fractura reducida y presentan una mayor tasa de complicaciones que los dientes vitales.^[3] El rendimiento clínico y la longevidad de estas piezas dependen del material y del protocolo restaurador que elijamos.^[3]

Una desventaja del uso de postes es que se elimina una cantidad adicional de dentina radicular al preparar el lecho para el poste, restando resistencia a la fractura.^[2] Las tensiones generadas por las fuerzas de masticación se concentran en la porción cervical del diente. Esto, junto con la pérdida de dentina en esa área hace que éste se debilite.^[4] Se ha mencionado en la literatura que la colocación de un poste puede ayudar a evitar la concentración de tensiones en esa zona del diente y distribuir las a otras áreas, pero no hay consenso al respecto.^[4]

Existen diferentes materiales y diseños de postes. Pueden clasificarse según el material: postes metálicos, de fibra y cerámicos. Los postes metálicos pueden ser pernos muñones colados o postes metálicos prefabricados. Tradicionalmente se han utilizado los pernos muñones colados con un éxito comprobado a largo plazo. Estaban indicados generalmente cuando había poco ferrule o era necesario alterar el ángulo del muñón en relación con la raíz.^[3] Éstos requieren una fase adicional de laboratorio lo que se traduce en un aumento del tiempo de tratamiento.^[5]

En los últimos años, los postes prefabricados se han hecho más populares que los pernos muñones colados en su uso clínico, lo que se debe a la reducción del tiempo de tratamiento y a la mejora de la estética, en el caso de los postes de fibra.^[6] Los postes de fibra tienen un menor módulo de elasticidad, más similar al de la dentina, lo que genera una mejor distribución de las tensiones en la raíz. Además, debido a su color similar al diente, aportan una mejor estética. También se han asociado a una menor tasa de fracasos catastróficos en comparación con los que tienen un módulo de elasticidad más alto que la dentina (postes metálicos y cerámicos), aunque existe controversia en torno a esta cuestión.^[3,6] Como desventaja de éstos frente a los postes metálicos, presentan un mayor riesgo de descementación a largo plazo y son más difíciles de eliminar en casos de retratamiento.^[6]

2.OBJETIVOS.

El objetivo de esta revisión de la literatura es conocer las indicaciones de los postes intrarradiculares. Para ello, se revisó la literatura existente acerca de los siguientes temas relacionados con los postes dentales:

- Cuando está indicado el uso de postes.
- Importancia de la estructura dental remanente, en la resistencia del diente. Papel del ferrule.
- Preparación del lecho y cementado del poste.

3.MATERIAL Y MÉTODOS.

Se realizó una búsqueda en la base de datos PubMed, introduciendo en el motor de búsqueda las palabras clave “intraradicular posts”, “dental posts”, “endodontic posts”, “post endodontic restoration”, “post and core”, “endodontically treated teeth restoration”, “remaining dental structure”, “ferrule”, “remaining dentin thickness”, “post space preparation”, “dental post bonding”.

Se han seleccionado 68 artículos, publicados a partir del año 2010, para la realización de esta revisión de la literatura.

4. ESTRUCTURA DENTAL REMANENTE.

Se ha sugerido que los dientes tratados endodónticamente son más frágiles que los dientes vitales debido a la deshidratación que sufren al perder la pulpa y a los cambios de la reticulación del colágeno de la dentina. Sin embargo, varios estudios concluyen que los dientes endodonciados no son más frágiles a raíz de estos cambios.^[7,8]

La causa de su fragilidad es la cantidad de tejido dental que se ha perdido a causa de caries, de un traumatismo o por la cavidad de acceso para el tratamiento de conductos.^[7] La pérdida de dentina pericervical y de estructuras anatómicas, como las cúspides, las crestas marginales y el techo de la cámara pulpar, aumenta el riesgo de fractura.^[9] La dentina pericervical funciona distribuyendo las tensiones que se originan durante la masticación. Su conservación puede mejorar potencialmente la resistencia a la fractura.^[10]

Los estudios clínicos que evalúan el volumen de estructura dental residual sugieren una fuerte relación entre el tejido dental remanente y la supervivencia del diente. En un trabajo se evaluaron 137 dientes posteriores de 121 pacientes después de un año del tratamiento endodóntico. En el 30,3% de los dientes que tenían menos del 30% estructura dental remanente se encontraron problemas tras la restauración. Por el contrario, solo en el 14,4% de los dientes con más de un 30% de la estructura dental residual tuvieron resultados adversos.^[11] En la evaluación a los 4 años del estudio anterior el porcentaje de extracciones fue 3 veces superior en los dientes con menos del 30% de la estructura dental.^[12]

I.FERRULE.

Se define ferrule como las paredes de tejido dental supragingival que se extiende coronalmente en un diente deteriorado.^[14] El grosor mínimo aceptado que ha de tener la dentina para conseguir este efecto se considera que ha de ser como mínimo de 1 mm.^[14] El efecto ferrule ha sido un tema controvertido en la literatura científica a lo largo de los años.^[13]

Los estudios en laboratorio han sostenido que ese efecto puede reducir la tensión intrarradicular y consecuentemente la incidencia de fracturas cuando hacemos una restauración con poste y corona.^[10] Sin embargo, los estudios clínicos al respecto nos muestran datos conflictivos.^[11]

Un estudio *in vivo* concluye que los premolares con un adecuado ferrule tienen mayor resistencia a la fractura. No llegando a la misma conclusión en los molares, ya que tienen una mayor cámara pulpar para sostener la restauración.^[15] En otra investigación se evaluó el índice de fracaso de 87 dientes en un período de 3 años. Los dientes con más de 2 mm. de altura de ferrule presentaron una tasa de fracaso del 6,6% mientras que los que tenían menos de 2mm. del 26,2%.^[16] En una revisión sistemática las conclusiones no son definitivas en cuanto a la supervivencia del diente en relación con el ferrule y la influencia del poste intrarradicular. Esto dificulta el discernir que beneficios tiene el poste y cuales el ferrule.^[17] Por el contrario, un metaanálisis de *Batista et al.* (2019)^[13], muestra tasas de fracaso de las restauraciones similares en dientes con y sin ferrule utilizando postes de fibra.

Aunque los estudios *in vitro* demuestran una mayor resistencia a la fractura de los dientes con más cantidad de estructura dental supramarginal, los resultados de los estudios *in vivo* son menos definitivos y no es posible sacar conclusiones claras de la importancia y el papel del ferrule en cuanto al aumento de la resistencia a la fractura. Aunque se afirma que cuanto mayor sea el ferrule mejor será el pronóstico de la restauración.^[11]

El número de paredes residuales parece ser relevante para la supervivencia de los dientes, más incluso que una mayor altura de ferrule.^[18] En un estudio prospectivo (2019) 60 incisivos centrales superiores son restaurados con poste de fibra de vidrio y muñón de composite. Los incisivos con todas las paredes y un ferrule de 2mm. presentan una mayor resistencia a la fractura que los incisivos con un ferrule más alto, de 3-4mm., pero con ausencia de alguna pared.^[18]

II.DENTINA PERICERVICAL.

Se conoce como dentina pericervical a la situada aproximadamente entre 4-6 mm. apical y 4 mm. coronal al hueso crestal, área de concentración de fuerzas durante la masticación.^[7,19,20] Su preservación es uno de los factores más importantes que afecta a la tasa de supervivencia de los

dientes endodonciados.^[7,19] Una mayor pérdida de esta dentina genera mayores concentraciones de estrés durante la función, lo que compromete significativamente la resistencia a la fractura.^[20] El techo de la cámara pulpar forma parte de esta dentina y es una estructura importante para distribuir las fuerzas oclusales. Su pérdida puede provocar fallas mecánicas bajo estrés funcional. Aunque lógicamente en los dientes endodonciados siempre estará ausente.^[19]

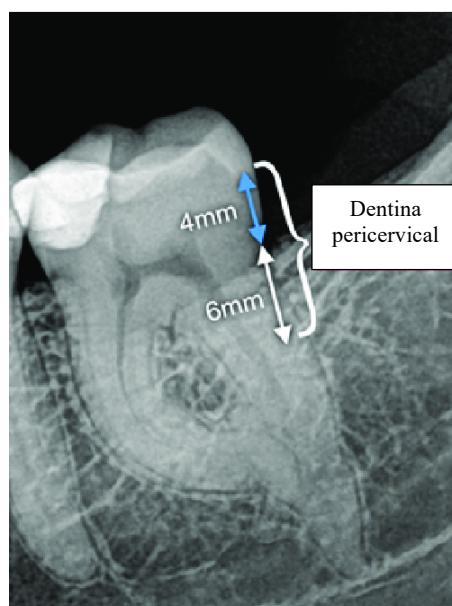


Figura 1. Dentina pericervical, la comprendida entre los 6 mm. apicales al hueso crestral y los 4 mm. coronales al hueso crestral.

III. PAREDES PROXIMALES.

La presencia de contactos proximales aumenta la tasa de supervivencia de los dientes endodonciados.^[11] Al haber puntos de contacto, los dientes adyacentes distribuyen las fuerzas oclusales y disminuyen el estrés sobre el diente endodonciado.^[21] Su presencia cobra mayor importancia en los dientes posteriores, pues son los que absorben la mayor carga durante la masticación.^[22] Por todo esto, son los dientes posteriores sin dientes contiguos los que tienen menor tasa de supervivencia.^[11] Los dientes que han perdido estructura dental restaurados con composite pero que tienen dientes adyacentes, tienen tasas de supervivencia similares a los dientes endodonciados restaurados con una corona de recubrimiento total. La tasa de supervivencia de los dientes con 1 o ningún diente adyacente son peores que los dientes con 2 dientes adyacentes.^[21] Un estudio prospectivo que realiza un seguimiento de 759 dientes a lo largo de 4 años concluye

que los dientes con dos contactos proximales presentan un 50% menos de posibilidades de fracaso en comparación con dientes con un o ningún contacto proximal. La fractura dental fue el motivo de la extracción en el 58% de los dientes con uno o ningún contacto proximal, en comparación con el 38% con dos contactos proximales.^[22]

Cuando se prepara la cavidad de acceso para la endodoncia y se elimina 1/3 de la distancia intercuspal, se provoca una disminución del 20% de la resistencia a la fractura. Si después de la preparación no hay una cresta marginal esta disminución aumenta al 46%. Y en las clases MOD, sigue aumentando hasta un 63%.^[23]

5.INDICACIONES DE LOS POSTES.

El uso de postes ha sido ampliamente discutido en la literatura.^[1] Se ha sugerido la utilización del poste como elemento para reforzar la raíz, lo que es un tema controvertido.^[11] Actualmente, se recomienda la colocación de un poste intrarradicular cuando hay una pérdida significativa de estructura dental coronal y se necesita un soporte adicional para la restauración.^[4] La finalidad de los postes no es reforzar la estructura, sino retener y estabilizar los materiales restauradores.^[1]

La decisión de cuándo colocar un poste depende principalmente de la pérdida de tejido dentario coronal, el tipo de diente y de la restauración final.^[11] Otro factor a tener en cuenta es la carga que soporte ese diente durante la función masticatoria.^[21]

Recientes estudios, como el de *Naumann et al.*^[17] afirman que los postes solo estarían indicados cuando no hay ninguna pared en la estructura dental coronal. No se encontraron diferencias significativas en la supervivencia de dientes con una sola pared residual cuando se utilizó un poste y cuando no. No se justifica su colocación en dientes que tengan de 2 a 4 paredes remanentes. Del mismo modo, *Ferrari et al.*^[24] consideran que está indicada la colocación de un poste cuando no hay ninguna pared residual. Cuando queda una sola pared se podría estudiar su colocación basándonos en otros factores como la posición del diente en la arcada. En los demás casos, no estaría indicado.

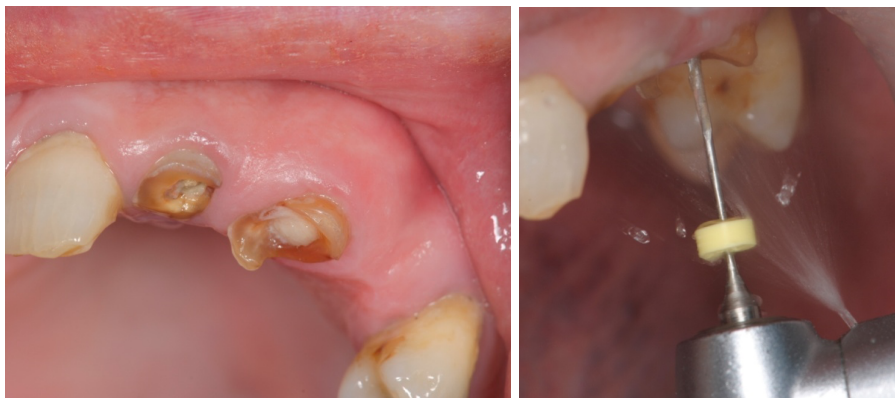En una investigación se hizo un seguimiento prospectivo de 144 dientes con una gran destrucción coronal. Algunos fueron restaurados con poste de fibra de vidrio y otros sin él. En un período de

8 años la tasa de supervivencia de los dientes restaurados con poste fue del 94,3% y en el grupo sin postes del 76,6%. El aumento de la supervivencia de los dientes restaurados con postes refuerza su indicación clínica cuanto menos cantidad de estructura dental remanente haya.^[25] Cloet et al.^[26] respaldan los anteriores resultados con un estudio *in vivo* en el que se compararon dientes posteriores con al menos dos paredes residuales restaurados directamente con composite, con dientes con una o ninguna pared residual con un poste intrarradicular. La tasa supervivencia a los 5 años fue similar en ambos grupos; por lo que se concluye que los dientes que tienen una o ninguna pared residual restaurados con postes pueden tener unas tasas de supervivencia similares a dientes con una mayor estructura dental remanente.

Un estudio *in vitro* del año 2019 indica que la colocación de un perno muñón colado cuando no hay ferrule, o cuando el grosor de este es igual o inferior a 1mm., reduce el número de fracasos de la restauración.^[14]

I.TIPO DE DIENTE.

-Dientes anteriores: Si un diente anterior endodonciado se va a restaurar con una corona, puede estar indicado un poste, dependiendo de la estructura dental remanente.^[11,17] Frecuentemente las paredes de los dientes anteriores son demasiado finas después de la endodoncia y de realizar la preparación para la corona de recubrimiento total. Los dientes anteriores están expuestos a fuerzas que crean tensiones oblicuas durante los movimientos laterales y protusivos, y a fuerzas de cizalla, mientras que los dientes posteriores reciben mayoritariamente fuerzas verticales.^[27] Además, el hecho de que sus cámaras pulpares son pequeñas para proporcionar la retención y resistencia adecuadas para la restauración final nos indicaría la necesidad de un poste.^[8,27]



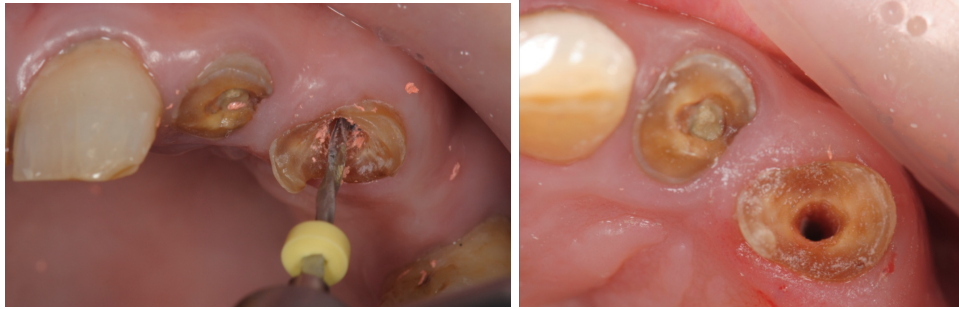

Figura 2 . Preparación para recibir el poste en diente 23 con mínima estructura dental remanente.

-Molares: En la mayoría de los casos no requieren un poste. Los dientes posteriores con un volumen y forma adecuada dentro de la cámara pulpar para la retención del muñón pueden restaurarse de forma fiable sin postes.^[27] A menos que la destrucción de la estructura dental coronal sea extensa, la cámara pulpar y los conductos proporcionan una retención adecuada para un muñón. Además, solo reciben fuerzas verticales. En caso de necesitarlo, se colocaría en el conducto más grande y recto.^[8,11,27]

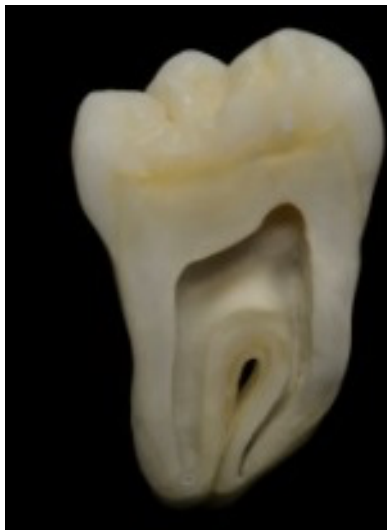

Figura 3. Corte sagital de un molar donde vemos el gran tamaño de su cámara pulpar.

-Premolares: Aunque son dientes más voluminosos que los anteriores, sus cámaras pulpares relativamente pequeñas.^[8] Además, pueden estar sometidos a fuerzas laterales durante la masticación y ser parte de la guía de grupo en los movimientos laterales, a diferencia de los molares. Por ello, estaría más indicada el empleo de un poste, siendo la estructura dental remanente y la implicación funcional de la pieza los factores determinantes a la hora tomar la decisión clínica más adecuada.^[27] Debido al reducido diámetro mesiodistal de sus conductos radiculares, hemos

de tener especial precaución a la hora colocar el poste, pues son más frecuentes las fracturas verticales.[8]

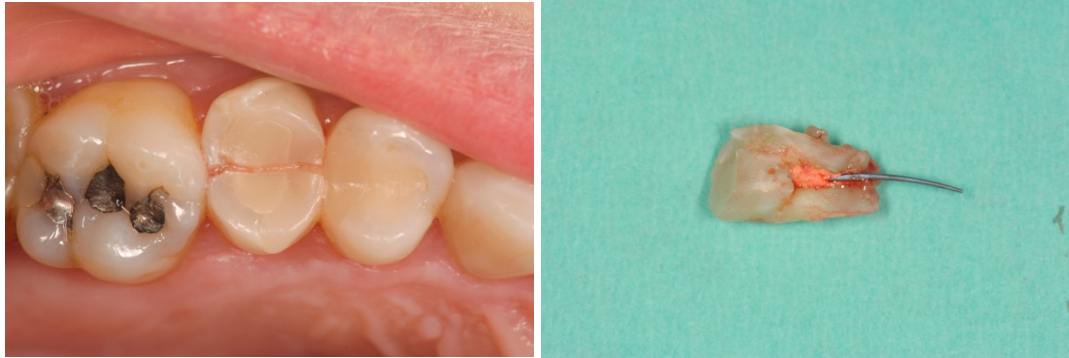

Figura 4 . Fractura vertical en segundo premolar.

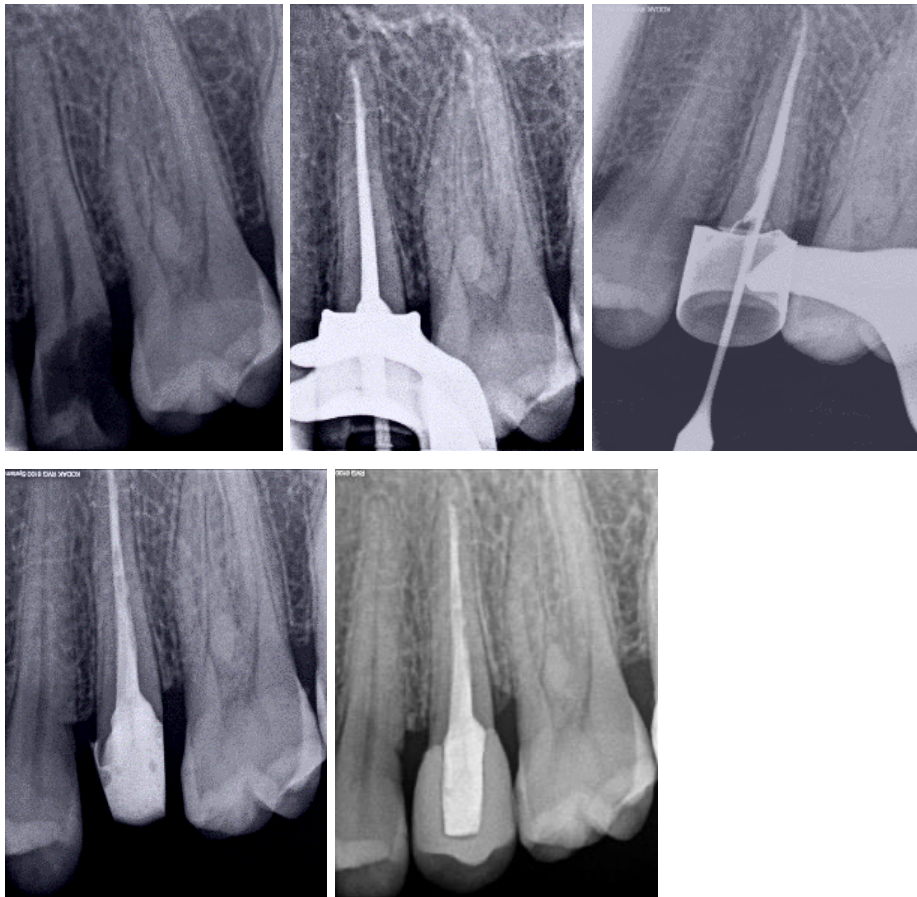


Figura 5 . Preparación y colocación de poste en diente 25 con gran destrucción y mínima estructura dental remanente.

6. TIPOS DE POSTES.

I. DISEÑOS.

Los postes pueden tener un diseño pasivo, con paredes lisas o con espiras; o un diseño activo, en forma de tornillo.^[11] Los postes enroscados son más retentivos y distribuyen mejor las tensiones en las raíces cortas, pero la incidencia de fracturas verticales aumenta considerablemente con su uso.^[28]

A su vez, las formas más comunes son las cónicas, paralelas y los de doble sección cónica. Los postes cónicos siguen la forma del conducto preparado y conservan una mayor estructura dental; sin embargo, son menos retentivos. Los postes paralelos proporcionan una retención superior; sin embargo, hay que eliminar más dentina del ápice del conducto radicular.^[28]

En un estudio prospectivo se hace un seguimiento de dos años a 156 dientes, divididos en dos grupos aleatorios y restaurados en un grupo con postes de fibra de vidrio paralelos y en el otro con postes de fibra de vidrio cónicos. Las tasas de supervivencia de los dientes de ambos grupos fueron similares, un 98,7% los dientes restaurados con postes cónicos y un 97,5% los dientes restaurados con postes paralelos.^[29] Reforzando la hipótesis anterior, otro estudio prospectivo de *Monticelli et al.*^[30] se hizo un seguimiento de 2 años de 225 dientes divididos en 3 grupos aleatorios restaurados con postes cónicos, de doble sección cónica y paralelos. Los resultados mostraron que no hay ninguna diferencia significativa en la tasa de supervivencia de los postes probados, lo que sugiere que todos son igual de eficaces y suficientemente fiables para su uso clínico.

II. MATERIALES.

Hay postes metálicos como de titanio, de acero inoxidable o de zirconio; o postes de materiales con un módulo de elasticidad más similar al de la dentina como son los de fibra de vidrio o cuarzo.^[11] Los postes de fibra de vidrio y de cuarzo incrustados en una matriz a base de resina epoxi o de metacrilato se desarrollaron para resolver los problemas estéticos asociados a los postes metálicos y porque se consideraba que producirían menos fracturas radiculares debido a su módulo de elasticidad similar al de la dentina. La cementación adhesiva de estos postes dentro del conducto

radicular debería formar el denominado "monobloque". Un "monobloque" ideal sería aquel que se forma como una sola unidad, entre poste, cemento y dentina, formando una restauración más estable y con menos interfases susceptibles de fallar, por lo que es más resistente y duradera.^[11,28]

Los postes que son más rígidos que la dentina, como los postes y muñones colados, los postes prefabricados de zirconio, o los prefabricados metálicos, pueden aumentar el riesgo de fracasos desfavorables. Los postes de fibra son una alternativa, ya que tienen propiedades mecánicas similares a las de la dentina, por lo que generan una distribución de tensiones más uniforme en la raíz, reduciendo el riesgo de fracaso catastrófico.^[2] La mayoría de los fracasos de los postes de fibra son por descementación.^[31]

Por el contrario, hay estudios como el de de *Naumann et al.*^[31] (2017) donde se realizó un seguimiento de 11 años de 91 dientes, 45 restaurados con postes de fibra de vidrio y 46 restaurados con postes metálicos. Ambos tipos de restauraciones tienen buenos resultados y altas tasas de supervivencia hasta los 8 años. En los años posteriores las tasas descienden progresivamente, en concreto en los de fibra de vidrio, por descementación del poste. Ante los resultados, se concluye que el tipo de poste y su rigidez no son probablemente factores clave en cuanto al éxito clínico de la restauración, y no es posible extraer conclusiones globales. Los postes metálicos mostraron una ligera superioridad en comparación con los de fibra en la tasa de supervivencia a los 3 años en un estudio controlado aleatorizado donde la restauración final para todos los dientes fue una corona de recubrimiento total metal-cerámica: un 97,1 % para los dientes restaurados con postes metálicos y un 91,9% para los de postes de fibra. Ambos tipos de postes mostraron un buen comportamiento clínico durante el seguimiento, siendo las tasas muy parecidas.^[32] Un metaanálisis del año 2021 llega a la conclusión de que las tasas de fracaso de los postes de fibra y los metálicos son similares. Independientemente de que los postes metálicos fueran cónicos o cilíndricos mostraron tasas de fracaso similares a los postes de fibra.^[3] Los resultados de una revisión sistemática que incluía tanto ensayos clínicos como estudios observacionales de cohortes muestran similitudes entre las incidencias de fracasos catastróficos de las restauraciones con postes de metal y de fibra. Hubo una mayor incidencia de fracasos no catastróficos en las raíces restauradas con postes fibra, pero la tasa de supervivencia fue similar en ambos tipos de postes. No respalda la indicación de postes reforzados con fibra sobre la base de una reducción de los fracasos catastróficos. Sin embargo, esta revisión también puso de manifiesto la necesidad de realizar más estudios clínicos bien

diseñados que evalúen los postes intrarradiculares.^[6] Otra revisión respalda los resultados de la anterior, concluyendo que postes metálicos se asocian a tasas de supervivencia ligeramente más altas que los de fibra.^[34] Cloet et al.^[26] (2017) realizan un seguimiento de 203 dientes restaurados con postes de fibra de vidrio y pernos muñones colados que posteriormente fueron restaurados con una corona de porcelana. A los 5 años ambos grupos tuvieron tasas de supervivencia similares. Esta investigación reafirma la hipótesis de que los postes de fibra y metálicos tienen una tasa de éxito similar, en concordancia con la literatura anteriormente mencionada.

Con respecto, a los postes de zirconio, un estudio retrospectivo concluyó que su tasa de supervivencia a los 10 años era del 81,3%.^[33]

Otro metaanálisis del año 2020 nos dice que los postes de fibra de vidrio son favorables para la resistencia a la fractura de dientes anteriores tratados endodóticamente: “La resistencia a la fractura mejoraba con el uso de un poste de fibra de vidrio debido a la mejor distribución de la tensión en la estructura dental”.^[4] Cuando los dientes han perdido estructura por el tratamiento endodóntico o la preparación de la corona, las tensiones se concentran en la región cervical; por lo tanto, la colocación de un poste de fibra es importante para distribuir las fuerzas en dichos dientes anteriores. Algunos estudios informaron de que el patrón de fractura de los dientes con postes de fibra podría contribuir a un mejor pronóstico tras sufrirla.^[4]

Se han de mencionar también los denominados postes biológicos. Están fabricados a partir del tejido de dientes humanos extraídos o también de otros mamíferos, como las vacas, pues la composición de su esmalte y dentina es muy similar a la de los humanos. Un estudio *in vitro* del año 2020 compara la eficacia clínica de los postes de fibra de vidrio con los postes biológicos, de humanos y bovinos. Los resultados indican que los postes prefabricados de fibra de vidrio, de dentina bovina y de dentina humana presentaron valores similares en cuanto a resistencia a la fractura en casos de dientes humanos. Los presentes resultados sugieren que tanto los postes biológicos pueden utilizarse como postes intrarradiculares con un buen rendimiento clínico.^[1]

7. PREPARACIÓN DEL LECHO.

A lo largo de los años se han hecho multitud de recomendaciones sobre las características que ha de tener el lecho que acogerá al poste, tanto en lo que se refiere a técnicas específicas para la eliminación del material de obturación como a la conformación de la preparación.^[35]

Las paredes del conducto después de la preparación del espacio para el poste se cubren con una gruesa capa de barrillo dentinario, restos de tejido dentario y residuos de gutapercha o sellador. Éstos interfieren en la unión efectiva de la dentina con los sistemas adhesivos. Por lo tanto, es importante que la preparación elimine eficazmente la capa de barrillo dentinario y el material de obturación para lograr un acceso adecuado a la dentina y crear una adhesión eficaz.^[36,37]

Se ha demostrado que el aumento de los diámetros y la mayor longitud de los postes no aumentan la resistencia a la fractura del diente. De hecho, el diámetro del espacio del poste no debe superar un tercio del diámetro radicular y el grosor de la dentina restante no debe ser inferior a 1 milímetro en ningún punto del perímetro. Con esto conseguimos no eliminar innecesariamente una mayor cantidad de tejido dentario, lo que sí incrementaría el riesgo de fractura.^[35] Además, hemos de dejar entre 4 y 6 mm. de gutapercha en la región apical para garantizar el sellado apical y evitar la microfiltración bacteriana.^[35,36]

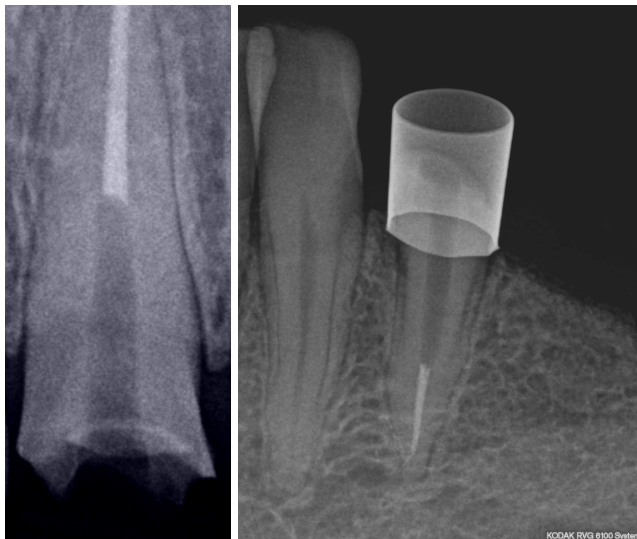


Figura 6 . Preparaciones para recibir el poste tratando de eliminar la mínima cantidad de dentina radicular y manteniendo el sellado apical.

Durante la preparación del espacio del poste, el material de obturación del conducto radicular puede alterarse tridimensionalmente, creando así huecos. Por lo tanto, es esencial no deteriorar la integridad del material de obturación residual para proporcionar un sellado apical adecuado y evitar la reinfección o recolonización de bacterias durante el proceso de la conformación del lecho para el poste.^[36,38]

Diferentes factores pueden afectar a la integridad de la obturación del conducto radicular, como los instrumentos y métodos utilizados para eliminar el material de obturación endodóntica, la longitud del material de obturación restante, las técnicas de obturación del conducto radicular, los selladores utilizados y el momento de la eliminación del material de obturación.^[38]

Se han propuesto diferentes técnicas para eliminar el material de obturación del conducto radicular preexistente con el fin de crear un espacio para el poste, fresas como las *Peeso*, las *Gates-Glidden* o las *Post Space* (*Dentsply Sirona, Bensheim-Alemania*), u otros tipos de instrumentos rotatorios.^[36,38] La eliminación mecánica de la gutapercha es eficaz y es la técnica más utilizada, pero puede provocar un desgaste excesivo de las paredes del conducto radicular. Además, durante su ampliación pueden crearse numerosas concentraciones de tensión momentánea en la dentina debido al contacto entre el instrumento y las paredes dentinarias.^[35]

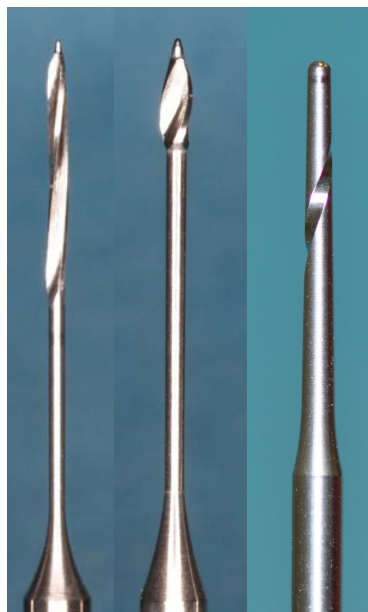

Figura 7. Fresa *Peeso* a la izquierda; fresa *Gates-Glidden* en el centro; fresa *Post-Space* (*Dentsply Sirona, Bensheim-Alemania*) a la derecha.

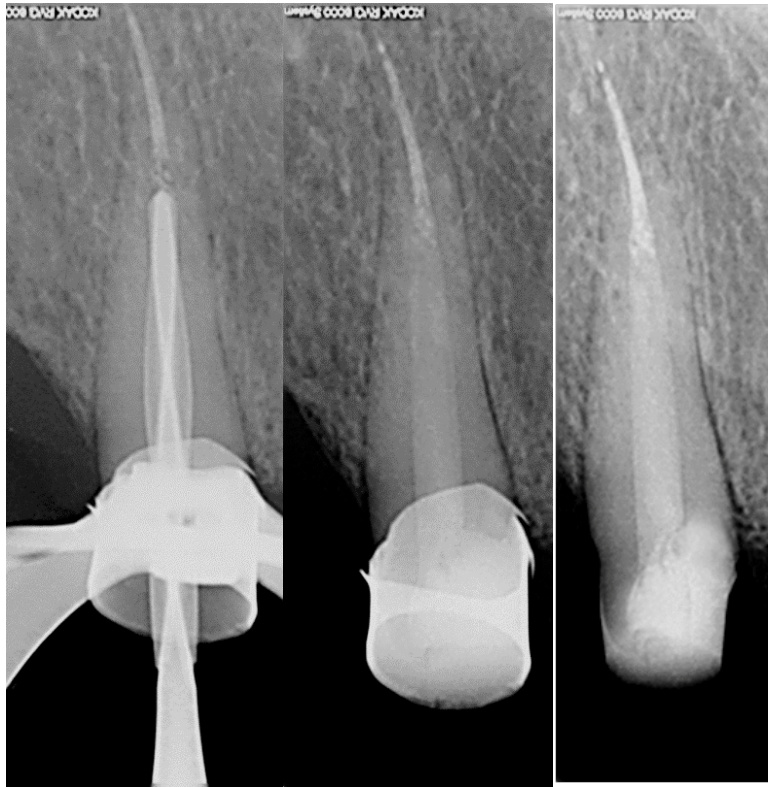


Figura 8. Preparación del lecho con técnica rotaria.

Según un estudio *in vitro* tanto las fresas Gates-Glidden como las Peeso causaron algún tipo de daño en la dentina radicular durante la preparación del lecho. Aunque los resultados fueron muy similares, las fresas Gates-Glidden tendieron a causar menos daños en la dentina que los otros instrumentos. La mayoría de los daños ocurrieron en la zona coronal del conducto.^[35]

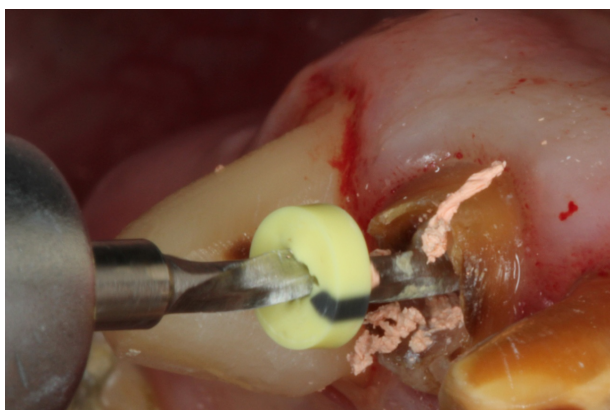

Figura 9. Remoción de la gutapercha coronal con Fresa Rebuild System(Voco, Cuxhaven-Alemania).

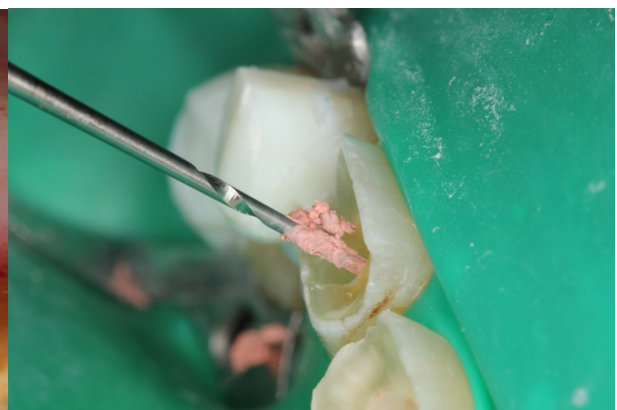

Figura 10. Remoción de gutapercha con fresa Peeso.

En cuanto a cuándo preparar el espacio para el poste, tenemos dos posibilidades. En primer lugar, la preparación inmediata tras haber realizado la obturación del conducto en el tratamiento endodóntico, lo cual se realizará con limas K manuales calientes y cloroformo. La segunda opción es prepararlo habiendo transcurrido un tiempo, sin esa inmediatez, lo que se realizará con instrumentos rotatorios.^[36]

Diferentes artículos respaldan que se produce una menor microfiltración apical cuando empleamos la técnica inmediata de remoción de la gutapercha ^[36,38,39], aunque se necesitan más estudios para determinar si el momento de la preparación influye en otros parámetros, como la fuga bacteriana, la presencia de huecos y la resistencia posterior a la adhesión ^[38]. Sin embargo, un estudio *in vivo* concluye que no hay diferencias significativas en cuanto a la calidad del sellado tras utilizar ambas técnicas.^[40]

Los selladores que se utilizan en la obturación en conjunto con un material de obturación principal, como la gutapercha, son fundamentales para conseguir impermeabilizar el conducto radicular. El factor que determina el cuándo podemos hacer la preparación del espacio para el poste es el sellador que hemos utilizado para la obturación. En concreto, el tiempo de fraguado del sellador. El espacio del poste debe prepararse después de que el sellador haya fraguado por completo, sino el riesgo de microfiltración apical aumentará.^[41]

En cuanto a los selladores con tiempo de fraguado corto, se podrá realizar tanto la técnica inmediata de remoción de la gutapercha como la técnica rotatoria; sin embargo, en selladores con tiempo de fraguado prolongado, como *AH Plus* (*Dentsply Sirona, Bensheim-Alemania*), se recomienda retrasar el procedimiento de preparación del espacio del poste hasta que el sellador complete su fraguado.^[41]

Los resultados del anterior estudio se reafirman en un nuevo estudio *in vitro* que concluye que los dientes que usaron *AH Plus* como sellador tuvieron una mayor tasa de microfiltraciones cuando la preparación del lecho se realiza en la primera semana postendodoncia que otros cementos de fraguado más rápido. Sin embargo, a partir de la primera semana la tasa de microfiltraciones es similar a la de los otros grupos.^[42]

Cabe mencionar también la importancia que tiene la restauración coronal. Las restauraciones coronales que permiten la microfiltración reducen considerablemente la tasa de éxito del tratamiento endodóntico.^[43] Algunos estudios consideran que la reconstrucción coronal es el factor más importante con relación al éxito de la endodoncia.^[44] Los materiales de obturación temporales se colocan durante y después del tratamiento endodóntico antes de realizar la restauración definitiva.^[45] El principal objetivo de estos materiales es sellar temporalmente el diente y detener la filtración de fluidos, microorganismos y otros materiales de la cavidad oral.^[46]

Se observó que había altas tasas de filtración bacteriana en dientes restaurados con materiales de obturación temporales al cabo de una semana.^[45,46,47,48] Al cabo de dos semanas entre un 60-70% de los dientes restaurados con estos materiales estaban filtrados. Para evitarlo se recomienda realizar la restauración final lo antes que sea posible. El plazo máximo recomendado es de una semana.^[46] *Cavit (3M Espe, Neuss-Alemania)* presentó una menor tasa de filtraciones al cabo de una semana en comparación con otros materiales de obturación temporal.^[45,46,47]

La técnica que hemos utilizado en la obturación endodóntica también puede afectar a la calidad del sellado apical que tengamos tras la eliminación de la gutapercha coronal. Las que mejores resultados mostraron fueron las técnicas de obturación de condensación lateral y vertical calientes. Los peores resultados se asociaron a la técnica de condensación lateral en frío y a la de cono único. La calidad del sellado se valoró con imágenes CBCT.^[49,50]

8. CEMENTADO DEL POSTE.

En las últimas décadas se ha producido un cambio de paradigma en la odontología con respecto a la sustitución de las restauraciones convencionales retenidas mecánicamente por métodos modernos que dependen de la adhesión.^[36] Dichos métodos adhesivos han sido respaldados por estudios a largo plazo como opciones de tratamiento para restaurar dientes tratados endodónticamente debido a su buena fiabilidad y previsibilidad.^[37]

Sin embargo, a pesar de que la adhesión al esmalte dental es una técnica con una excelente retención micromecánica inmediata establecida entre el esmalte grabado y los monómeros, la adhesión a la dentina sigue siendo un reto clínico importante que hay que abordar. La dentina humana es un tejido complejo que varía con la localización en el mismo diente: dentina superficial,

profunda, coronal y radicular. Entre estos enfoques, destaca la adhesión a la dentina intrarradicular. Cuando es necesario restaurar endodonciados utilizando postes, el reto clínico aumenta debido a la presencia de factores que no son ideales para una adhesión adecuada. La variabilidad de la anatomía de la dentina, la cavidad, el acceso, la visibilidad reducida, y la difícil polimerización de los cementos a base de resina dentro de una cavidad profunda, requieren que el clínico conozca las técnicas adhesivas y los materiales, así como las características morfológicas e histológicas y las variaciones tisulares presentes en los dientes. Al no llegar la luz a esta zona de la raíz los cementos que se utilizarán serán autopolimerizables o de polimerización dual.^[51]

Algunos factores que afectan a la adhesión a la dentina intrarradicular son el barrillo dentinario, las soluciones de irrigación utilizadas en el tratamiento de conductos, el sellador, la humedad o la visibilidad del operador.^[51,52]

La presencia de barrillo dentinario después de la preparación del lecho para el poste ha sido asociada con una unión deficiente entre el poste de fibra y la dentina intrarradicular. La causa es que el barrillo dificulta el acceso del sistema adhesivo del cemento en los túbulos dentinarios y reduce el área de contacto entre el cemento y la dentina.^[52]

Las soluciones de irrigación utilizadas durante la terapia endodóntica, cuyo principal objetivo es limpiar el conducto radicular, pueden facilitar la reducción y eliminación del barrillo dentinario debido a su acción antimicrobiana, disolvente y quelante. El hipoclorito sódico (NaOCl), el ácido etilendiaminotetraacético (EDTA), el digluconato de clorhexidina (CHX) y el ácido peracético (PAA) ayudan a eliminar los elementos orgánicos e inorgánicos del barrillo dentinario.^[51]

El NaOCl es un irrigante muy utilizado en la preparación químico-mecánica de los conductos por sus excelentes propiedades antimicrobianas. Sin embargo, es un agente oxidante que puede crear una capa rica en oxígeno en la pared dentinaria y puede inhibir la polimerización del cemento a base de resina debido a esta fuerte propiedad oxidante, lo que provoca una menor adhesión de los distintos sistemas adhesivos a los conductos radiculares.^[53] Además, puede afectar a las propiedades mecánicas, como la microdureza, el módulo de elasticidad y la resistencia a la flexión y la fatiga del cemento.^[51,53] En cuanto si se ha de utilizar o no para irrigar el lecho que se ha preparado para el poste, algunos estudios no aconsejan su utilización cuando vamos a utilizar un

cemento autoadhesivo, dado que disminuye la fuerza de unión en la interfase dentina-poste ^[53,54,55]; mientras que otros estudios no encuentran diferencias en la fuerza de unión del NaOCl en comparación con otros irrigantes como la clorhexidina. ^[56,57,58] Irrigar con suero fisiológico o agua destilada es una opción muy recomendable y ampliamente utilizada tras la realización de la preparación del lecho. ^[54,55,56,57,58]

Una alternativa que se ha propuesto al NaOCl como irrigante es la clorhexidina. Tiene acción antimicrobiana, baja toxicidad y alta sustentividad. La clorhexidina preserva la durabilidad de la fuerza de adhesión hasta los 12 meses, inhibiendo las enzimas metaloproteinasas que degradan el colágeno. Además, no influye negativamente en la fuerza de adhesión cuando se utiliza un cemento autoadhesivo junto con un poste de fibra de vidrio, y se ha asociado a altos valores de fuerza de cementación. ^[53]

Las enzimas proteolíticas dentinarias (metaloproteinasas) de la matriz provocan la desnaturalización de la capa adhesiva. El uso de soluciones acuosas de clorhexidina como potenciales inhibidores proteolíticos en los conductos radiculares parece ser una estrategia fiable en conjunto con el uso de cemento de resina de polimerización dual con postes de fibra de vidrio. ^[59]

Para que los resultados de una reconstrucción con poste sean satisfactorios a largo plazo y su retención sea predecible, sin concentración de tensiones dentro de la estructura radicular, es fundamental una adecuada selección del cemento. Los cementos proporcionan retención a las restauraciones indirectas mediante adhesión química o mecánica, o simplemente, rellenando físicamente el espacio entre la restauración y la estructura dental. La propia retención de los postes debe ser proporcionada pasivamente por los cementos dentales. El policarboxilato de zinc y el fosfato de zinc ya casi no se utilizan ya que no proporcionan adhesión y sus propiedades mecánicas son muy mejorables. ^[60]

Entre las propiedades del ionómero de vidrio se encuentran la adhesión al esmalte y a la dentina, la liberación de flúor, la baja fuerza de adhesión, la moderada resistencia a la compresión, la baja resistencia a la tracción y la alta solubilidad. Puede estar indicada su utilización en la colocación de postes metálicos. ^[60]

Los cementos de resina ofrecen adhesión micromecánica a la dentina, bajas tasas de microfiltración y alta fuerza de cementado. La retención micromecánica de los cementos de resina a la dentina viene dada por la formación de una capa híbrida entre las fibras de colágeno desmineralizadas y el cemento. Éstos pueden clasificarse en convencionales, de autograbado y autoadhesivos. En los cementos de resina convencionales (grabado total o grabado y aclarado), el proceso de grabado se realiza en una fase separada y, tras el aclarado, se aplica adhesivo o imprimación adhesiva a la estructura dental antes de aplicar el cemento. Los cementos de resina autoadhesivos combinan todos los pasos en uno para reducir la sensibilidad técnica y facilitar el proceso. Sin embargo, hay investigaciones que informan de una menor resistencia de adhesión para este tipo de cementos. La selección adecuada del cemento exige conocer sus propiedades y los requisitos de los postes.^[60]

La retención micromecánica del cemento de resina a la dentina viene dada por la formación de una capa híbrida entre las fibras de colágeno desmineralizadas y el cemento. La calidad (grosor y uniformidad) de la capa híbrida determina la fuerza de adhesión.^[60]

Una revisión de la literatura basada en 146 artículos concluye que los cementos convencionales (policarboxilato de zinc, ionómero de vidrio y fosfato de zinc) podrían utilizarse con seguridad para postes prefabricados metálicos; en postes no metálicos, o en situaciones con destrucción coronal extensa, o mayores demandas retentivas, se ha recomendado utilizar cementos de resina.^[60]

Como ya habíamos dicho, los dientes restaurados con postes de fibra fracasan ocasionalmente, y en la mayoría de los casos como resultado de la descementación del poste en la interfase postecemento. El pretratamiento de la superficie del poste se considera un método importante para mejorar la fuerza de cementado, ya que puede dar lugar a uniones químicas en la interfaz postecemento e impartir una superficie rugosa al poste. Se han descrito varios métodos de pretratamiento químico y mecánico de la superficie, entre los que destacan el arenado con partículas de dióxido de aluminio y el uso de agentes de silano.^[61,62]

Aunque el uso de silano está recomendado para mejorar la adhesión entre la cerámica y los cementos de resina, los estudios cuando se utiliza para el pretratamiento de la superficie de los postes muestran resultados contradictorios.^[62] Mientras que algunos estudios muestran que el silano mejora la fuerza de adhesión en la interfase cemento-poste cuando utilizamos un poste de fibra ^[61,63,64,65]; otros mostraron resultados más confusos, mejorando la fuerza de adhesión en algunas marcas de postes, mientras que en otras no se encontraron diferencias significativas entre la utilización, o no, de silano. Está desaconsejado el arenado de la superficie de los postes de fibra con partículas de dióxido de aluminio, pues se ha visto que originan daños en su superficie.^[62]

Los compuestos a base de silano son moléculas bifuncionales con un extremo capaz de reaccionar con la fibra de vidrio inorgánica del poste y el otro capaz de copolimerizar con la resina orgánica del cemento. La resistencia de la unión a los postes de fibra de vidrio puede verse afectada por la diferente composición de los agentes de acoplamiento del silano y la temperatura de secado al aire.^[66] Se ha propuesto que, para acelerar el mecanismo de interacción química entre el silano y la superficie inorgánica del poste, la reacción pueda catalizarse con temperatura, ya que la evaporación del disolvente desempeña un papel importante en el rendimiento del silano. Los resultados de secar el silano con aire caliente mostraron resultados poco concluyentes, mostrando algunos estudios que era favorable para aumentar la fuerza de unión ^[66,67], otros observaron que los resultados no mejoran significativamente con este procedimiento.^[62]

Por último, cuando utilizamos postes prefabricados, tenemos que cortarlos en su región coronal para ajustarlos a la condición clínica, ya que vienen en longitudes estandarizadas. El momento de hacerlo puede ser antes o después de haberlo cementado en el conducto. Es más recomendable hacerlo antes, ya que una vez cementado, al cortarlo, se genera un estrés que puede traducirse en una menor fuerza de adhesión e incluso que se desprege en algunas áreas, disminuyendo la retención del poste.^[68]

9.CONCLUSIONES.

- Los postes intrarradiculares están indicados sólo cuando no hay suficiente estructura dental remanente para soportar la restauración.
- Los dientes anteriores son en los que es más frecuente recurrir a su utilización, debido a las fuerzas tangenciales que sufren durante la masticación y a que el menor volumen de sus cámaras pulpares no nos permite recurrir a otro tipo de restauración.
- La estructura dental remanente es el factor predictivo más importante en cuanto a la resistencia a la fractura que tendrá el diente.
- Actualmente sigue habiendo controversia en la importancia del ferrule. Aunque las investigaciones coinciden en que cuanto mayor sea el ferrule mejor pronóstico tendrá la restauración.
- Es fundamental conservar un mínimo de 4 mm. de gutapercha apical y eliminar la menor cantidad posible de dentina radicular.
- Los mejores resultados para cementar el poste se consiguen con cementos de resina.

10. BIBLIOGRAFÍA.

1. Tavano, K. T. A., Botelho, A. M., Douglas-de-Oliveira, D. W., Avila, A. F., & Huebner, R. (2020). Resistance to fracture of intraradicular posts made of biological materials. *BMC oral health*, 20(1), 300. <https://doi.org/10.1186/s12903-020-01295-0>
2. Marchionatti, A. M. E., Wandscher, V. F., Rippe, M. P., Kaizer, O. B., & Valandro, L. F. (2017). Clinical performance and failure modes of pulpless teeth restored with posts: a systematic review. *Brazilian oral research*, 31, e64. <https://doi.org/10.1590/1807-3107BOR-2017.vol31.0064>
3. h Martins, M. D., Junqueira, R. B., de Carvalho, R. F., Lacerda, M. F. L. S., Faé, D. S., & Lemos, C. A. A. (2021). Is a fiber post better than a metal post for the restoration of endodontically treated teeth? A systematic review and meta-analysis. *Journal of dentistry*, 112, 103750. <https://doi.org/10.1016/j.jdent.2021.103750>
4. Jurema, A. L. B., Filgueiras, A. T., Santos, K. A., Bresciani, E., & Caneppele, T. M. F. (2022). Effect of intraradicular fiber post on the fracture resistance of endodontically treated and restored anterior teeth: A systematic review and meta-analysis. *The Journal of prosthetic dentistry*, 128(1), 13–24. <https://doi.org/10.1016/j.prosdent.2020.12.013>
5. Dikbas, I., & Tanalp, J. (2013). An overview of clinical studies on fiber post systems. *TheScientificWorldJournal*, 2013, 171380. <https://doi.org/10.1155/2013/171380>
6. Figueiredo, F. E., Martins-Filho, P. R., & Faria-E-Silva, A. L. (2015). Do metal post-retained restorations result in more root fractures than fiber post-retained restorations? A systematic review and meta-analysis. *Journal of endodontics*, 41(3), 309–316. <https://doi.org/10.1016/j.joen.2014.10.006>
7. Silva, E. J. N. L., Rover, G., Belladonna, F. G., De-Deus, G., da Silveira Teixeira, C., & da Silva Fidalgo, T. K. (2018). Impact of contracted endodontic cavities on fracture resistance of endodontically treated teeth: a systematic review of in vitro studies. *Clinical oral investigations*, 22(1), 109–118. <https://doi.org/10.1007/s00784-017-2268-y>
8. Garcia, P. P., Wambier, L. M., de Geus, J. L., da Cunha, L. F., Correr, G. M., & Gonzaga, C. C. (2019). Do anterior and posterior teeth treated with post-and-core restorations have similar failure rates? A systematic review and meta-analysis. *The Journal of prosthetic dentistry*, 121(6), 887–894.e4. <https://doi.org/10.1016/j.prosdent.2018.08.004>

9. Özyürek, T., Ülker, Ö., Demiryürek, E. Ö., & Yılmaz, F. (2018). The Effects of Endodontic Access Cavity Preparation Design on the Fracture Strength of Endodontically Treated Teeth: Traditional Versus Conservative Preparation. *Journal of endodontics*, 44(5), 800–805. <https://doi.org/10.1016/j.joen.2018.01.020>
10. Shabbir, J., Zehra, T., Najmi, N., Hasan, A., Naz, M., Piasecki, L., & Azim, A. A. (2021). Access Cavity Preparations: Classification and Literature Review of Traditional and Minimally Invasive Endodontic Access Cavity Designs. *Journal of endodontics*, 47(8), 1229–1244. <https://doi.org/10.1016/j.joen.2021.05.007>
11. Bhuva, B., Giovarruscio, M., Rahim, N., Bitter, K., & Mannocci, F. (2021). The restoration of root filled teeth: a review of the clinical literature. *International endodontic journal*, 54(4), 509–535. <https://doi.org/10.1111/iej.13438>
12. Al-Nuaimi, N., Ciapryna, S., Chia, M., Patel, S., & Mannocci, F. (2020). A prospective study on the effect of coronal tooth structure loss on the 4-year clinical survival of root canal retreated teeth and retrospective validation of the Dental Practicality Index. *International endodontic journal*, 53(8), 1040–1049. <https://doi.org/10.1111/iej.13322>
13. Batista, V. E. S., Bitencourt, S. B., Bastos, N. A., Pellizzer, E. P., Goiato, M. C., & Dos Santos, D. M. (2020). Influence of the ferrule effect on the failure of fiber-reinforced composite post-and-core restorations: A systematic review and meta-analysis. *The Journal of prosthetic dentistry*, 123(2), 239–245. <https://doi.org/10.1016/j.prosdent.2019.01.004>
14. Fontana, P. E., Bohrer, T. C., Wandscher, V. F., Valandro, L. F., Limberger, I. F., & Kaizer, O. B. (2019). Effect of Ferrule Thickness on Fracture Resistance of Teeth Restored with a Glass Fiber Post or Cast Post. *Operative dentistry*, 44(6), E299–E308. <https://doi.org/10.2341/18-241-L>
15. Skupien, J. A., Opdam, N., Winnen, R., Bronkhorst, E., Kreulen, C., Pereira-Cenci, T., & Huysmans, M. C. (2013). A practice-based study on the survival of restored endodontically treated teeth. *Journal of endodontics*, 39(11), 1335–1340. <https://doi.org/10.1016/j.joen.2013.06.028>
16. Mancebo, J. C., Jiménez-Castellanos, E., & Cañadas, D. (2010). Effect of tooth type and ferrule on the survival of pulpless teeth restored with fiber posts: a 3-year clinical study. *American journal of dentistry*, 23(6), 351–356.

17. Naumann, M., Schmitter, M., Frankenberger, R., & Krastl, G. (2018). "Ferrule Comes First. Post Is Second!" Fake News and Alternative Facts? A Systematic Review. *Journal of endodontics*, 44(2), 212–219. <https://doi.org/10.1016/j.joen.2017.09.020>
18. Santos Pantaleón, D., Valenzuela, F. M., Morrow, B. R., Pameijer, C. H., & García-Godoy, F. (2019). Effect of Ferrule Location with Varying Heights on Fracture Resistance and Failure Mode of Restored Endodontically Treated Maxillary Incisors. *Journal of prosthodontics: official journal of the American College of Prosthodontists*, 28(6), 677–683. <https://doi.org/10.1111/jopr.13090>
19. Wang, D., Wang, W., Li, Y. J., Wang, Y. R., Hong, T., Bai, S. Z., & Tian, Y. (2021). The effects of endodontic access cavity design on dentine removal and effectiveness of canal instrumentation in maxillary molars. *International endodontic journal*, 54(12), 2290–2299. <https://doi.org/10.1111/iej.13621>
20. Huynh, N., Li, F. C., Friedman, S., & Kishen, A. (2018). Biomechanical Effects of Bonding Pericervical Dentin in Maxillary Premolars. *Journal of endodontics*, 44(4), 659–664. <https://doi.org/10.1016/j.joen.2018.01.002>
21. Suksaphar, W., Banomyong, D., Jirathyanatt, T., & Ngoenwiwatkul, Y. (2018). Survival Rates from Fracture of Endodontically Treated Premolars Restored with Full-coverage Crowns or Direct Resin Composite Restorations: A Retrospective Study. *Journal of endodontics*, 44(2), 233–238. <https://doi.org/10.1016/j.joen.2017.09.013>
22. Ng, Y. L., Mann, V., & Gulabivala, K. (2011). A prospective study of the factors affecting outcomes of non-surgical root canal treatment: part 2: tooth survival. *International endodontic journal*, 44(7), 610–625. <https://doi.org/10.1111/j.1365-2591.2011.01873.x>
23. Sharma, S. (2021). Clinical Practice Guidelines For Choice Of Post-Endodontic Restorations. *International journal of dentistry and oral science*, 2875-2879. <https://doi.org/10.19070/2377-8075-21000560>
24. Ferrari, M., Pontoriero, D. I. K., Ferrari Cagidiaco, E., & Carboncini, F. (2022). Restorative difficulty evaluation system of endodontically treated teeth. *Journal of esthetic and restorative dentistry: official publication of the American Academy of Esthetic Dentistry ... [et al.]*, 34(1), 65–80. <https://doi.org/10.1111/jerd.12880>
25. Guldener, K. A., Lanzrein, C. L., Siegrist Guldener, B. E., Lang, N. P., Ramseier, C. A., & Salvi, G. E. (2017). Long-term Clinical Outcomes of Endodontically Treated Teeth

- Restored with or without Fiber Post-retained Single-unit Restorations. *Journal of endodontics*, 43(2), 188–193. <https://doi.org/10.1016/j.joen.2016.10.008>
26. Cloet, E., Debels, E., & Naert, I. (2017). Controlled Clinical Trial on the Outcome of Glass Fiber Composite Cores Versus Wrought Posts and Cast Cores for the Restoration of Endodontically Treated Teeth: A 5-Year Follow-up Study. *The International journal of prosthodontics*, 30(1), 71–79. <https://doi.org/10.11607/ijp.4861>
 27. Ferrari, M., Ferrari Cagidiaco, E., Goracci, C., Sorrentino, R., Zarone, F., Grandini, S., & Joda, T. (2019). Posterior partial crowns out of lithium disilicate (LS2) with or without posts: A randomized controlled prospective clinical trial with a 3-year follow up. *Journal of dentistry*, 83, 12–17. <https://doi.org/10.1016/j.jdent.2019.01.004>
 28. Pruthi, V., Talwar, S., Nawal, R. R., Pruthi, P. J., Choudhary, S., & Yadav, S. (2018). Evaluation of retention and fracture resistance of different fiber reinforced posts: An *in vitro* study. *Journal of conservative dentistry: JCD*, 21(2), 157–161. https://doi.org/10.4103/JCD.JCD_320_16
 29. Zhou, X., Liu, X., & Zhao, J. (2013). A 2-year follow-up of endodontically treated teeth restored with either tapered or parallel-sided[J]. *Chinese Journal of Tissue Engineering Research*, 2013, 17(12): 2164-2171. <https://doi.org/10.3969/j.issn.2095-4344.2013.12.011>
 30. Monticelli, F., Grandini, S., Goracci, C., & Ferrari, M. (2013). Clinical behavior of translucent-fiber posts: a 2-year prospective study. *The International journal of prosthodontics*, 16(6), 593–596.
 31. Naumann, M., Sterzenbach, G., Dietrich, T., Bitter, K., Frankenberger, R., & von Stein-Lausnitz, M. (2017). Dentin-like versus Rigid Endodontic Post: 11-year Randomized Controlled Pilot Trial on No-wall to 2-wall Defects. *Journal of endodontics*, 43(11), 1770–1775. <https://doi.org/10.1016/j.joen.2017.06.030>
 32. Sarkis-Onofre, R., Jacinto, R. C., Boscato, N., Cenci, M. S., & Pereira-Cenci, T. (2014). Cast metal vs. glass fibre posts: a randomized controlled trial with up to 3 years of follow up. *Journal of dentistry*, 42(5), 582–587. <https://doi.org/10.1016/j.jdent.2014.02.003>
 33. Bateli, M., Kern, M., Wolkewitz, M., Strub, J. R., & Att, W. (2014). A retrospective evaluation of teeth restored with zirconia ceramic posts: 10-year results. *Clinical oral investigations*, 18(4), 1181–1187. <https://doi.org/10.1007/s00784-013-1065-5>
 34. Carvalho, M. A., Lazari, P. C., Gresnigt, M., Del Bel Cury, A. A., & Magne, P. (2018). Current options concerning the endodontically-treated teeth restoration with the adhesive

- approach. *Brazilian oral research*, 32(suppl 1), e74. <https://doi.org/10.1590/1807-3107bor-2018.vol32.0074>
35. Zuli, T. A. B., Guedes, O. A., Gonçalves, G. F. Z. A., da Silva Júnior, A. R., Borges, Á. H., & Aranha, A. M. F. (2020). Effect of post space preparation drills on the incidence of root dentin defects. *Restorative dentistry & endodontics*, 45(4), e53. <https://doi.org/10.5395/rde.2020.45.e53>
 36. Mahmoudi, S., Iranmanesh, P., Khazaei, S., & Jahromi, M. Z. (2022). Immediate and Delayed Post Space Preparations in Endodontically Treated Teeth: A Scoping Review. *BMC oral health*, 22(1), 625. <https://doi.org/10.1186/s12903-022-02564-w>
 37. Seraj, B., Ghadimi, S., Najafpoor, E., Abdolalian, F., & Khanmohammadi, R. (2019). Comparative evaluation of the effects of different methods of post space preparation in primary anterior teeth on the fracture resistance of tooth restorations. *Journal of dental research, dental clinics, dental prospects*, 13(2), 141–146. <https://doi.org/10.15171/joddd.2019.022>
 38. Dos Reis-Prado, A. H., Abreu, L. G., Tavares, W. L. F., Peixoto, I. F. D. C., Viana, A. C. D., de Oliveira, E. M. C., Bastos, J. V., Ribeiro-Sobrinho, A. P., & Benetti, F. (2021). Comparison between immediate and delayed post space preparations: a systematic review and meta-analysis. *Clinical oral investigations*, 25(2), 417–440. <https://doi.org/10.1007/s00784-020-03690-x>
 39. Dhaded, N., Dhaded, S., Patil, C., Patil, R., & Roshan, J. M. (2014). The Effect of Time of Post Space Preparation on the Seal and Adaptation of Resilon-Epiphaney Se & Gutta-percha-AH Plus Sealer- An Sem Study. *Journal of clinical and diagnostic research: JCDR*, 8(1), 217–220. <https://doi.org/10.7860/JCDR/2014/6787.3955>
 40. Ashofteh Yazdi, K., Razmi, H., Ghabraei, S., Shokouhinejad, N., Aligholi, M., & Rahmani, S. (2010). The effect of two post-space preparation techniques on the seal of resilon and gutta-percha obturation materials. *Iranian endodontic journal*, 5(2), 64–68.
 41. Hajihassani, N., Mohammadi, N., Karimi Kelayeh, A., & Aalaei, S. (2022). Comparison of the effect of post space preparation time on the apical seal of two different sealers. *BMC oral health*, 22(1), 356. <https://doi.org/10.1186/s12903-022-02367-z>
 42. Kim, H. R., Kim, Y. K., & Kwon, T. Y. (2017). Post space preparation timing of root canals sealed with AH Plus sealer. *Restorative dentistry & endodontics*, 42(1), 27–33. <https://doi.org/10.5395/rde.2017.42.1.27>

43. Atlas, A., Grandini, S., & Martignoni, M. (2019). Evidence-based treatment planning for the restoration of endodontically treated single teeth: importance of coronal seal, post vs no post, and indirect vs direct restoration. *Quintessence international (Berlin, Germany : 1985)*, 50(10), 772–781. <https://doi.org/10.3290/j.qi.a43235>
44. Stenhagen, S., Skeie, H., Bårdsen, A., & Laegreid, T. (2020). Influence of the coronal restoration on the outcome of endodontically treated teeth. *Acta odontologica Scandinavica*, 78(2), 81–86. <https://doi.org/10.1080/00016357.2019.1640390>
45. Križnar, I., Seme, K., & Fidler, A. (2016). Bacterial microleakage of temporary filling materials used for endodontic access cavity sealing. *Journal of dental sciences*, 11(4), 394–400. <https://doi.org/10.1016/j.jds.2016.06.004>
46. Srivastava, P. K., Nagpal, A., Setya, G., Kumar, S., Chaudhary, A., & Dhanker, K. (2017). Assessment of Coronal Leakage of Temporary Restorations in Root Canal-treated Teeth: An in vitro Study. *The journal of contemporary dental practice*, 18(2), 126–130. <https://doi.org/10.5005/jp-journals-10024-2002>
47. Shanmugam, S., PradeepKumar, A. R., Abbott, P. V., Periasamy, R., Velayutham, G., Krishnamoorthy, S., & Mahalakshmi, K. (2020). Coronal Bacterial Penetration after 7 days in class II endodontic access cavities restored with two temporary restorations: A Randomised Clinical Trial. *Australian endodontic journal: the journal of the Australian Society of Endodontology Inc*, 46(3), 358–364. <https://doi.org/10.1111/aej.12415>
48. Markose, A., Krishnan, R., Ramesh, M., & Singh, S. (2016). A comparison of the sealing ability of various temporary restorative materials to seal the access cavity: An in vitro study. *Journal of pharmacy & bioallied sciences*, 8(Suppl 1), S42–S44. <https://doi.org/10.4103/0975-7406.191965>
49. Küçükaya Eren, S., Askerbeyli Örs, S., & Yılmaz, Z. (2017). Effect of Post Space Preparation on Apical Obturation Quality of Teeth Obturated with Different Techniques: A Micro-computed Tomographic Study. *Journal of endodontics*, 43(7), 1152–1156. <https://doi.org/10.1016/j.joen.2017.01.039>
50. Saberi, E., Akbari, N., Ebrahimipour, S., & Jalilpour, H. (2016). In-vitro evaluation of coronal microbial leakage after post space tooth preparation. *Minerva stomatologica*, 65(3), 127–133.

51. Özcan, M., & Volpato, C. A. M. (2020). Current perspectives on dental adhesion: (3) Adhesion to intraradicular dentin: Concepts and applications. *The Japanese dental science review*, 56(1), 216–223. <https://doi.org/10.1016/j.jdsr.2020.08.002>
52. Boggian, L. C., Silva, A. V., Santos, G. R., Oliveira, G. F., Silva, W. L., Nery Neto, I., Guedes, O. A., & Estrela, C. (2023). Effect of intra-radicular cleaning protocols after post-space preparation on marginal adaptation of a luting agent to root dentin. *Journal of oral science*, 65(2), 81–86. <https://doi.org/10.2334/josnusd.22-0344>
53. Seballos, V. G., Barreto, M. S., Rosa, R. A. D., Machado, E., Valandro, L. F., & Kaizer, O. B. (2018). Effect of Post-Space Irrigation with NaOCl And CaOCl at Different Concentrations on the Bond Strength of Posts Cemented with a Self-Adhesive Resin Cement. *Brazilian dental journal*, 29(5), 446–451. <https://doi.org/10.1590/0103-6440201801955>
54. Jitumori, R. T., Bittencourt, B. F., Reis, A., Gomes, J. C., & Gomes, G. M. (2019). Effect of Root Canal Irrigants on Fiber Post Bonding Using Self-adhesive Composite Cements. *The journal of adhesive dentistry*, 21(6), 537–544. <https://doi.org/10.3290/j.jad.a43609>
55. Arisu, H. D., Kivanç, B. H., Sağlam, B. C., Şimşek, E., & Görgül, G. (2013). Effect of post-space treatments on the push-out bond strength and failure modes of glass fibre posts. *Australian endodontic journal: the journal of the Australian Society of Endontology Inc*, 39(1), 19–24. <https://doi.org/10.1111/j.1747-4477.2010.00275.x>
56. Kul, E., Yeter, K. Y., Aladag, L. I., & Ayrancı, L. B. (2016). Effect of different post space irrigation procedures on the bond strength of a fiber post attached with a self-adhesive resin cement. *The Journal of prosthetic dentistry*, 115(5), 601–605. <https://doi.org/10.1016/j.prosdent.2015.10.010>
57. Alaghemand, H., Mirzae, M., Ahmadi, E., & Saidi, A. (2013). Effect of different post-space pretreatments on fiber post bonding to root dentine. *Dental research journal*, 10(4), 545–552.
58. Khoroushi, M., Najafabadi, M. A., & Feiz, A. (2019). Effects of Calcium Hypochlorite and Sodium Hypochlorite, as Root Canal Irrigants, on the Bond Strength of Glass Fiber Posts Cemented with Self-Adhesive Resin Cement. *Frontiers in dentistry*, 16(3), 214–223. <https://doi.org/10.18502/fid.v16i3.1593>

59. Chaves, L. P., Ciantelli, T. L., Araújo, D. F. G., Giacomini, M. C., Tjäderhane, L., Scaffa, P. M. C., Honório, H. M., & Wang, L. (2018). How proteolytic inhibitors interact with dentin on glass-fiber post luting over 6 months. *Journal of the mechanical behavior of biomedical materials*, *79*, 348–353. <https://doi.org/10.1016/j.jmbbm.2018.01.011>
60. Ghodsi, S., Aghamohseni, M. M., Arzani, S., Rasaeipour, S., & Shekarian, M. (2022). Cement selection criteria for different types of intracanal posts. *Dental research journal*, *19*, 51.
61. Li, R., Zhou, H., Wei, W., Wang, C., Sun, Y. C., & Gao, P. (2015). Effects of Mechanical and Chemical Pretreatments of Zirconia or Fiber Posts on Resin Cement Bonding. *PloS one*, *10*(6), e0129690. <https://doi.org/10.1371/journal.pone.0129690>
62. Kim, H. D., Lee, J. H., Ahn, K. M., Kim, H. S., & Cha, H. S. (2013). Effect of silane activation on shear bond strength of fiber-reinforced composite post to resin cement. *The journal of advanced prosthodontics*, *5*(2), 104–109. <https://doi.org/10.4047/jap.2013.5.2.104>
63. Leme, A. A., Pinho, A. L., de Gonçalves, L., Correr-Sobrinho, L., & Sinhoretì, M. A. (2013). Effects of silane application on luting fiber posts using self-adhesive resin cement. *The journal of adhesive dentistry*, *15*(3), 269–274. <https://doi.org/10.3290/j.jad.a28881>
64. Belwalkar, V. R., Gade, J., & Mankar, N. P. (2016). Comparison of the effect of shear bond strength with silane and other three chemical presurface treatments of a glass fiber-reinforced post on adhesion with a resin-based luting agent: An in vitro study. *Contemporary clinical dentistry*, *7*(2), 193–197. <https://doi.org/10.4103/0976-237X.183056>
65. Prado, M., Marques, J. N., Pereira, G. D., da Silva, E. M., & Simão, R. A. (2017). Evaluation of different surface treatments on fiber post cemented with a self-adhesive system. *Materials science & engineering. C, Materials for biological applications*, *77*, 257–262. <https://doi.org/10.1016/j.msec.2017.03.141>
66. Samimi, P., Mortazavi, V., & Salamat, F. (2014). Effects of heat-treating silane and different etching techniques on glass fiber post push-out bond strength. *Operative dentistry*, *39*(5), E217–E224. <https://doi.org/10.2341/11-486-L>
67. de Rosatto, C. M., Roscoe, M. G., Novais, V. R., Menezes, M.deS., & Soares, C. J. (2014). Effect of silane type and air-drying temperature on bonding fiber post to composite core

and resin cement. *Brazilian dental journal*, 25(3), 217–224. <https://doi.org/10.1590/0103-6440201300005>

68. Borges, M. G., Faria-e-Silva, A. L., Santos-Filho, P. C., Silva, F. P., Martins, L. R., & Menezes, M.deS. (2015). Does the moment of fiber post cutting influence on the retention to root dentin? *Brazilian dental journal*, 26(2), 141–145. <https://doi.org/10.1590/0103-6440201300242>