

materia

Esplacnoloxia

unidade didáctica 2

Anatomía Descritiva e Funcional do Aparello Respiratorio

Ana Isabel Rodríguez Pérez, María de los Ángeles Rodríguez Cobos, Elvira Crespo Vázquez

Departamento de Ciencias Morfolóxicas
Facultade de Medicina e Odontoloxía



VICERREITORÍA DE EXTENSIÓN
UNIVERSITARIA, CULTURA E SOCIEDADE

titulación

Gráo de Medicina



unidade didáctica 2

Anatomía Descritiva e Funcional do Aparello Respiratorio

Ana Isabel Rodríguez Pérez, María de los Ángeles
Rodríguez Cobos, Elvira Crespo Vázquez
Departamento de Ciencias Morfolóxicas
Facultade de Medicina e Odontoloxía



© Universidade de Santiago de Compostela, 2010

Deseño

Unidixital

Edita

Vicerreitoría de Extensión Universitaria, Cultura
e Sociedade da Universidade de Santiago de
Compostela

Servizo de Publicacións
da Universidade de Santiago de Compostela

Imprime

Unidixital

Servizo de Edición Dixital da
Universidade de Santiago de Compostela

Dep. Legal: C 3976-2010

ISBN 978-84-9887-542-3

ADVERTENCIA LEGAL: reservados todos os dereitos.
Queda prohibida a duplicación, total ou parcial desta
obra, en calquera forma ou por calquera medio (elec-
trónico, mecánico, gravación, fotocopia ou outros) sen
consentimento expreso por escrito dos editores.

MATERIA: Esplacnoloxía

TITULACIÓN: Grao de medicina

PROGRAMA XERAL DO CURSO

Localización da presente unidade didáctica

UNIDADE DIDÁCTICA I. ANATOMÍA DESCRITIVA E FUNCIONAL DO APARELLO CARDIOCIRCULATORIO

1. Desenvolvemento embriolóxico e xeneralidades do aparello cardiocirculatorio. Malformacións conxénitas
2. Morfoloxía exterior do corazón: Caras. Sucos. Relacións
3. Morfoloxía interna: Cavidades cardíacas. Válvulas cardíacas
4. Estrutura do corazón. Esqueleto fibroso. Musculatura cardíaca. Sistema cardionector. Endocardio. Pericardio. Vascularización e innervación do corazón
5. Sistema da arteria aorta. Caxato aórtico e as súas ramas. Aorta descendente e as súas ramas. Ramas terminais. Sistema das arterias ilíacas
6. Sistema venoso. Xeneralidades. Veas pulmonares. Sistema da vea cava superior; sistema das veas ácigos. Sistema da vea cava inferior e vea porta
7. Sistema linfático. Concepto xeral. Troncos linfáticos. Principais grupos ganglionares do cabeza, o colo, tronco e extremidades

UNIDADE DIDÁCTICA II. ANATOMÍA DESCRITIVA E FUNCIONAL DO APARELLO RESPIRATORIO

8. Desenvolvemento embriolóxico. Xeneralidades. Partes do aparello respiratorio: Vías respiratorias e pulmóns
9. Anatomía descritiva e funcional das fosas nasais e os seos paranasais. Vascularización e innervación
10. Anatomía descritiva e funcional da larinxe. Localización. Bases morfolóxicas do aparello fonador. Relacións. Vascularización e innervación
11. Anatomía descritiva e funcional da traquea e bronquios principais. Localización. Morfoloxía. Relacións. Vascularización e innervación
12. Anatomía descritiva e funcional dos pulmóns. Morfoloxía. Relacións. Vascularización e innervación
13. Árbore bronquial. Segmentación broncopulmonar
14. As pleuras. Topografía toraco-pleural. Espazos pleuropulmonares e mediastino. Vascularización e innervación

UNIDADE DIDÁCTICA III. ANATOMIA DESCRITIVA E FUNCIONAL DO APARELLO DIXESTIVO

15. Xeneralidades do aparello dixestivo. Desenvolvemento embriolóxico. Bases morfolóxicas das malformacións conxénitas
16. A boca: vestíbulo bucal. Cavidade bucal. Sistema dentario. Anatomía da lingua. Anatomía das glándulas salivares.

17. A farinxe. Morfoloxía e estrutura. Relacións no cabeza e no colo. Anel linfático de Waldeyer. Vascularización e innervación. Consideracións funcionais
18. Esófago. Morfoloxía e estrutura. Relacións no colo e no tórax. Vascularización e innervación. Consideracións funcionais.
19. Estómago. Morfoloxía e estrutura. Relacións. Vascularización e innervación.
20. Duodeno-páncreas. Morfoloxía e estrutura. Relacións. Vascularización e innervación. Introducción ao estudo do peritoneo: concepto de meso e epiplon. Espazo retroperitoneal.
21. Fígado. Configuración externa e relacións. Medios de fixación. Estrutura. Segmentación. Vascularización e innervación. Estudo das vías biliares. Conduto hepático. Vesícula biliar e conduto cístico. Conduto colédoco. Vascularización e innervación. Consideracións funcionais.
22. Bazo. Configuración externa e relacións. Estrutura. Vascularización e innervación. Xexuno-íleo. Morfoloxía. Estrutura. Relacións. Mesenterio. Vascularización e innervación.
23. Intestino groso. Disposición xeral e relacións. Estrutura. Cego e apéndice. Colon ascendente e transverso. Colon descendente e íleo pélvico. Recto e ano. Vascularización e innervación.
24. Estudo do Peritoneo no seu conxunto. Anatomía topográfica abdómino- pélvica

UNIDADE DIDÁCTICA IV: ANATOMÍA DESCRITIVA E FUNCIONAL DO APARELLO XENITOURINARIO

APARELLO URINARIO

25. Xeneralidades do aparello urinario. Desenvolvemento embriolóxico. Bases morfolóxicas das malformacións conxénitas
26. Ril. Situación. Morfoloxía e estrutura. Pelve renal e uréteres. Relacións. Vascularización e innervación.
27. Anatomía da vexiga urinaria no home e na muller. Morfoloxía. Relacións. Vascularización e innervación.
28. Uretra masculina e feminina. Morfoloxía. Relacións. Vascularización e innervación.

APARELLO XENITAL MASCULINO

29. Xeneralidades do aparello xenital masculino. Desenvolvemento embriolóxico. Bases morfolóxicas das malformacións conxénitas. Testículo e vías espermáticas. Glándulas anexas. Glándula prostática. Glándulas bulbo uretrales ou de Cowper. Envolturas do testículo. Pene

APARELLO XENITAL FEMININO

30. Xeneralidades do aparello xenital feminino. Desenvolvemento embriolóxico. Bases morfolóxicas das malformacións conxénitas. Anatomía do ovario. Anatomía das trompas uterinas ou de Falopio. Anatomía do útero. Medios de fixación. Peritoneo pélvico. Anatomía da vaxina e da vulva

31. Topografía pélvica feminina. Periné

UNIDADE DIDÁCTICA V. ANATOMIA DESCRITIVA E FUNCIONAL DO APARELLO ENDÓCRINO

32. Organización xeral do aparello endócrino. Clasificación e localización das glándulas endócrinas. Hipófise. Glándulas tiroides, paratiroide e timo. Glándulas suprarenais. Anatomía das glándulas mamarias

ACTIVIDADES PRÁCTICAS

1.- Aparello respiratorio. Estudo das vías respiratorias, os pulmóns e as pleuras en maquetas, preparacións anatómicas e no cadáver. Identificación mediante técnicas de imaxe das diferentes partes do aparello respiratorio. Estudo da Topografía torácica no cadáver. Espazos pleuropulmonares. Cúpula pleural. Relacións dos pulmóns no tórax e o colo

2.- Corazón e grandes vasos. Estudo do corazón en maquetas, preparacións anatómicas e no cadáver. Disección cardíaca. Estudo dos vasos coronarios. Estudo radiográfico do corazón. Espazo mediastínico e relacións entre os órganos mediastínicos no cadáver. Estudo da arteria aorta e as súas ramas en maquetas, preparacións anatómicas e no cadáver. Sistema da arteria pulmonar. Sistemas da vea cava, vea ácigos e da vea porta. Identificación dos principais troncos linfáticos e grupos ganglionares en maquetas e no cadáver

3.- Aparello dixestivo. Estudo do aparello dixestivo en maquetas, preparacións anatómicas e no cadáver. Relacións do aparello dixestivo na cabeza, o colo, o tórax (mediastino) e o abdome. Anatomía topográfica da cavidade abdominal. Espazo retroperitoneal e cavidade peritoneal. Estudo do peritoneo no cadáver.

4.- Aparello xenitourinario. Estudo do aparello xenitourinario en maquetas, preparacións anatómicas e no cadáver. Morfoloxía e relacións do ril e as vías Urinarias. Morfoloxía e relacións do aparello xenital masculino e feminino. Anatomía topográfica da cavidade pélvica masculina e feminina

5.- Aparello endócrino. Estudo das glándulas endócrinas en maquetas, preparacións anatómicas e no cadáver

ÍNDICE

PRESENTACIÓN	9
OS OBXECTIVOS	9
OS PRINCIPIOS METODOLÓXICOS	10
OS CONTIDOS BÁSICOS	11
1. Desenvolvemento embriolóxico. Xeneralidades. Partes do aparello respiratorio: Vías respiratorias e pulmóns	11
1.1. Desenvolvemento embriolóxico	11
1.2. Partes do aparello respiratorio	12
2. Anatomía descritiva e funcional das fosas nasais e os seos paranasais. Vascularización e innervación	12
2.1. Pirámide nasal	12
2.2. Fosas nasais	13
2.2.1. Mucosa nasal	13
2.2.1.1. <i>Pared lateral</i>	13
2.2.1.2. <i>Pared medial</i>	13
2.2.1.3. <i>Teito</i>	13
2.2.1.4. <i>Solo</i>	14
2.2.2. Anatomía funcional das fosas nasais	14
2.2.3. Vascularización e innervación	14
2.2.3.1. <i>Vascularización e innervación da pirámide nasal</i>	14
2.2.3.2. <i>Vascularización e innervación da mucosa nasal</i>	14
2.3. Seos paranasais	15
2.3.1. Seos frontais	15
2.3.2. Seos etmoidais	15
2.3.3. Seos esfenoidais	15
2.3.4. Seos maxilares	15
3. Anatomía descritiva e funcional da larinxe. Localización. Bases morfolóxicas do aparello fonador. Relacións. Vascularización e innervación	15
3.1. Localización	15
3.2. Bases morfolóxicas do aparello fonador. Estrutura	16
3.2.1. Cartilaxes larínxeas	16

3.2.2. Articulacións	16
3.2.3. Membranas e ligamentos	17
3.2.4. Músculos da larinxe	17
3.3. Relacións	18
3.4. Vascularización e innervación	18
4. Anatomía descritiva e funcional da traquea e bronquios principais. Localización. Morfoloxía. Relacións. Vascularización e innervación	19
4.1. Traquea	19
4.1.1. Localización	19
4.1.2. Morfoloxía	19
4.1.3. Relacións	19
4.1.4. Vascularización e innervación	20
4.2. Bronquios	20
4.2.1. Localización	20
4.2.2. Morfoloxía. Relacións. Vascularización e innervación	20
5. Anatomía descritiva e funcional dos pulmóns. Morfoloxía. Relacións. Vascularización e innervación	20
5.1. Morfoloxía	20
5.2. Relacións	21
5.3. Vascularización e innervación	22
6. Árbol bronquial. Segmentación broncopulmonar	22
7. As pleuras. Topografía toraco-pleural. Espazos pleuropulmonares e mediastino. Vascularización e innervación	22
7.1. Topografía toraco-pleural. Espazos pleuropulmonares e mediastino	22
7.2. Vascularización e innervación	22
ACTIVIDADES PROPOSTAS	23
AVALIACIÓN DA UNIDADE DIDÁTICA	23
BIBLIOGRAFÍA	24

PRESENTACIÓN

A formación básica do médico debe achegar un coñecemento axeitado das ciencias en que se fundamenta a medicina. Dentro da rama das ciencias da saúde, a anatomía humana é unha das materias básicas que teñen como obxectivo “coñecer as bases morfolóxicas das funcións e do comportamento dos seres humanos, sans e doentes”.

A materia “Anatomía Humana” no grao de Medicina da USC, inclúe as materias de, “anatomía xeral e anatomía do aparello locomotor”, e as materias de “esplacnoloxía”, “neuroanatomía” e “anatomía por técnicas de imaxe”.

Todas estas materias están interrelacionadas entre si e coas demais materias de formación básica (incluídas nas materias Fixioloxía, Bioloxía, e Bioquímica) do módulo I: “Morfoloxía, estrutura e función do corpo humano”. Todas teñen como obxectivo común achegar aos alumnos os fundamentos básicos do coñecemento médico e están deste xeito interrelacionado con todas as demais materias do grao.

A UD II, céntrase no estudo da anatomía do aparello respiratorio e darase unha orientación funcional e clínica á descrición de cada un dos órganos que o compón.

OS OBXECTIVOS

Obxectivos da materia:

1. Comprender e recoñecer a estrutura normal do corpo humano a nivel orgánico e de sistemas, nas distintas etapas da vida e nos dous sexos
2. Coñecer, identificar e ser capaz de situar axeitadamente as diferentes partes dos aparellos do corpo humano
3. Adquirir os coñecementos morfolóxicos que lle permitan realizar unha exploración física básica
4. Coñecer, comprender e ser capaz de aplicar axeitadamente a terminoloxía anatómica (nómina anatómica).

Obxectivos específicos da UD:

1. Coñecer o desenvolvemento embriolóxico do aparello respiratorio para comprender as malformacións conxénitas.
2. Coñecer e ser capaz de describir as diferente estruturas e órganos que constitúen o aparello respiratorio; coñecer a súa morfoloxía exterior e interior; identificar cada unha das súas partes non cadáver e mediante técnicas de imaxe.
3. Situar e recoñecer as relación das vísceras do aparello respiratorio, entre si e con outros órganos da cabeza, o colo e a cavidade torácica.
4. Coñecer a morfoloxía, disposición e relacións das pleuras.
5. Coñecer a topografía xeral da cavidade torácica. Comprender e ser capaz de describir os espazos pleuropulmonares e mediastínico
6. Coñecer, entender e saber describir a vascularización e innervación do aparello respiratorio

7. Comprender as bases morfolóxicas das principais alteracións do aparello respiratorio.
8. Utilizar correctamente a terminoloxía anatómica específica do aparello respiratorio.

Ao remate das actividades prácticas da UD o alumno deberá:

- Mostrar certa habilidade para representar graficamente a morfoloxía e disposición anatómica dos diferentes elementos do aparello respiratorio
- Ter certa destreza práctica na disección, observación e descrición das vísceras respiratorias no cadáver.
- Recoñecer e ser capaz de describir o descrito nas clases expositivas, nas maquetas, nas preparacións anatómicas e no cadáver.

OS PRINCIPIOS METODOLÓXICOS

Serán clases maxistras en que o profesor explicará os temas de cada UD co apoio de medios audiovisuais e debuxos no encerado. Aínda que o alumno nestas aulas teña un papel máis pasivo, fomentárase durante a clase a participación dos alumnos con preguntas que deberán ser discutidas e explicadas por eles. Ademais e ocasionalmente formularanse algunhas preguntas curtas que deberán ser contestadas por escrito.

As cuestións teóricas acompañanse con actividades prácticas que se celebrarán na sala de técnica anatómica. Cada unha das unidades didácticas terá dúas prácticas de 2 horas de duración cada unha. Na primeira práctica traballarase sobre modelos e preparacións anatómicas, na segunda realizaranse diseccións e estudarase o aparello respiratorio no cadáver humano. As prácticas realizaranse na sala de técnica anatómica do departamento de ciencias morfolóxicas.

Realizaranse tamén titorías en pequenos grupos onde se resolverán dúbidas e aconsellarase sobre o mellor método de estudo ou as actividades complementarias a realizar de forma personalizada.

Recomendacións para o estudo da materia

Materiais para estudar:

- Apuntamentos de clase
- Textos e Atlas de anatomía recomendada. Nómima anatómica
- Visualización dos vídeos recomendados nas clases teóricas
- Páxinas de internet específico. Utilización de programas informáticos específicos da materia
- Resumos, debuxos e imaxes fornecidas a través da materia virtual
- Modelos e preparacións anatómicas (na sala de técnica anatómica)
- Diseccións de rexións do colo e a cavidade torácica realizada polos profesores e os alumnos (na sala de técnica anatómica)
- Para a realización das prácticas dispórase dun caderno de prácticas que servirá de guión para as mesmas.

Métodos de traballo aconsellado:

- Para poder seguir as clases expositivas e responder ás preguntas expostas nelas, aconséllase a lectura dos resumos de clase que aparecen na materia virtual antes de cada clase.
- Realizar debuxos e estudar sempre co atlas anatómico para visualizar as estruturas descritas
- Manexar o libro de nómima anatómica para habituarse á terminoloxía e aprender os diferentes termos para cada estrutura.

Dificultades principais:

Esta materia é moi ampla, nela introdúcese un novo vocabulario, básico en Medicina, a dificultade reside en memorizalo e habituarse a usalo de forma correcta.

Un dos aspectos fundamentais para a clínica, e de máis dificultade para os alumnos é visualizar cada estrutura, entender a súa morfoloxía e as súas relacións. Neste aspecto é fundamental o Atlas e o traballo na sala de técnica anatómica. A lectura dos temas antes da práctica é fundamental nesta materia.

OS CONTIDOS BÁSICOS

Os contidos do programa, serán desenvolvidos en 32 temas, agrupados en cinco unidades didácticas (UD), esta é a UD II. Dentro de cada UD os temas interrelaciónanse funcional e tipograficamente, e ordénanse sempre seguindo o mesmo esquema, en primeiro lugar, un tema de contido xeral, en que se fai unha breve referencia, no caso desta unidade didáctica, ao desenvolvemento embriolóxico do sistema respiratorio e a súa organización xeral, seguido de temas que describen cada unha das estruturas anatómicas que o constitúen, as súas relacións, así como consideracións, topográficas, funcionais e clínicas, de relevancia

1. Desenvolvemento embriolóxico. Xeneralidades. Partes do aparello respiratorio: Vías respiratorias e pulmóns

Este tema introduce ao estudo do aparello respiratorio, o seu desenvolvemento embriolóxico e a súa organización. Serve para establecer a orde dos temas posteriores e integrar todos os contidos da unidade didáctica.

O aparello respiratorio é o conxunto de estruturas que realizan a función respiratoria. Está función unificadora non é a única, estruturas como as fosas nasais, contribúen á función olfatoria, e a larinxe é o órgano da fonación.

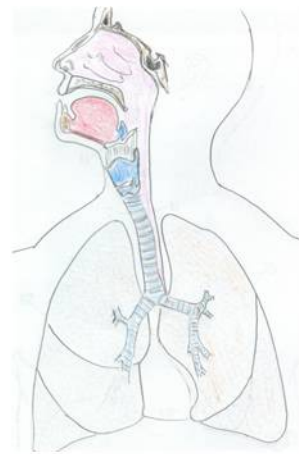
Desde o punto de vista da anatomía funcional describiremos unha parte condutora do aire, as *vías aéreas*, e unha parte onde se realiza o intercambio respiratorio, os *órganos da respiración*, os pulmóns.

1.1. Desenvolvemento embriolóxico

O inicio da formación do aparello respiratorio é a partir da cuarta semana; o esbozo pulmonar aparece como una evaxinación do intestino anterior. Cando o divertículo pulmonar se estende en dirección caudal, queda separado do intestino anterior pola aparición de dous rebordos lonxitudinais, os rebordos traqueo-esofáxicos. Ao fusionarse máis tarde,

estes rebordos forman o tabique traqueo esofáxico; deste xeito o intestino anterior queda dividido nunha porción dorsal, o esófago, e outra ventral, o tubo laringo-traqueal. O primordio respiratorio segue comunicado coa farinxe a través do orificio larínxeo. O endodermo formara o epitelio de revestimento e as glándulas. O conectivo, cartilaxes e músculo se desenvolverán do mesénquima esplácnico

A larinxe é a porción máis rostral do esbozo respiratorio, caudalmente á zona larínxea desenvólvese a traquea e dúas evaxinacións laterais, os esbozos bronquiais. Ao comezo da quinta semana cada un destes esbozos agrándase para formar os bronquios principais dereito e esquerdo. O dereito divídese máis tarde en tres bronquios secundarios e o esquerdo en dous. Ao desenvolverse en dirección caudal e lateral, os esbozos pulmonares introdúcense na cavidade celómica, formando a cavidade pleural primitiva; a pleura visceral deriva do mesodermo esplácnico que recubre a parte externa do pulmón e a pleura parietal do mesodermo somático.



1.2. Partes do aparello respiratorio

Vías respiratorias

Pirámide nasal, fosas nasais e senos paranasais

Farinxe (nasofarinxe) e bucofarinxe)

Larinxe

Traquea

Bronquios

Órganos da respiración

Pulmóns

2. Anatomía descritiva e funcional das fosas nasais e os seus paranasais. Vascularización e innervación

A entrada das vías respiratorias constitúea a pirámide nasal e as fosas nasais, estudaremos a anatomía de ambas as dúas facendo especial fincapé na morfoloxía da mucosa nasal desde o punto de vista funcional. Describiremos tamén os seus paranasais que constitúen unha unidade funcional coas fosas nasais.

2.1. Pirámide nasal

Localízase na liña media da cara entre as cavidades orbitarias e a cavidade oral. Está constituída por:

Esqueleto óseo:

Ósos nasais

Maxilares

Cartilaxes nasais

Cartilaxes laterais

Cartilaxes alares

Cartilaxe do tabique

Cartilaxe vomeronasal

Membrana fibroelástica
Músculos

Músculo nasal:

Pars alar

Pars transversa

Músculo elevador común do beizo superior e da á do nariz

Músculo depresor do tabique (mirtiforme)

Músculo prócero (piramidal)

2.2. Fosas Nasais

Localízanse no interior da pirámide nasal e os ósos do macizo facial, están recubertas por mucosa nasal.

2.2.1. Mucosa nasal

Tapiza a parede das fosas nasais; tanto a parte cartilaxinosa correspondente á pirámide nasal, como as paredes das fosas nasais, foron estudadas co esqueleto do cabeza no primeiro semestre (anatomía xeral). A morfoloxía de cada parede é diferente e é polo tanto a disposición da mucosa.

2.2.1.1. Parede lateral

Na parede lateral, a máis irregular, a mucosa adáptase e reproduce a morfoloxía da parede lateral ósea e cartilaxinosa (pirámide nasal), así distinguimos dúas partes:

Zona Preturbinal: Corresponde ao interior da pirámide nasal, no seu inicio hai unha zona, o vestíbulo, recuberto de pel con pelos, as vibrisas; un prego, o limbo nasal, separa a pel da mucosa. Esta zona é lisa.

Importante: Memorizar e identificar no atlas e sobre as preparacións anatómicas e as maquetas tres termos: *Agger Nasi* (eminencia nasal), *vestíbulo* e *limbo nasal*

Zona Turbinal: O seu nome vén dado polo seu aspecto. Nesta zona descríbense as mesmas estruturas vistas en anatomía xeral, os cornetes nasais e os meatos. Nos meatos drenan os seos paranasais. Convén repasar estas estruturas e volver visualizaras no atlas e nas maquetas e preparacións.

Importante: *Cornetes inferior, medio, superior, 4º e 5º cornetes (cornetes de Santorini e Zuckerkandl).* No meato inferior visualizar o orificio de drenaxe do *conduto nasolacrimal*. No meato medio localizar o *prego unciniforme*, a *canle semilunar* cos orificios de drenaxe de seo frontal e do seo maxilar, a *bullae etmoidal* con orificios de drenaxe de celas etmoidais anteriores e medias, e a *canle retrobullar*. No meato superior, orificios de drenaxe de celas posteriores e o orificio de drenaxe do seo esfenoidal no *receso esfenoidal*.

2.2.1.2. Parede medial

A parede medial é moi lisa, a mucosa recobre o tabique nasal (repasar que ósos e cartilaxes forman o tabique). Os detalles que tedes que identificar no atlas e nas maquetas e preparacións son: *Órgano*

Vomeronasal (Órgano de Jacobson), Mancha vascular (plexo venoso), Limbo nasal

2.2.1.3. *Teito*

De diante a atrás sitúanse, os ósos nasais, a espiña nasal do frontal, a lámina cribosa do etmoides e o esfenoides. A través do teito, as fosas nasais relaciónanse coas fosas craniais, anterior, media e posterior e coas fosas hipofisaria e a hipófise.

2.2.1.4. *Solo*

Constituído pola apófise palatina do maxilar e a lámina horizontal do palatino. Na súa parte anterior ábrese o conduto palatino anterior. Forma unha canle de diante atrás máis longa que a parede superior.

2.2.2. Anatomía funcional das fosas nasais

Desde o punto de vista funcional consideramos dúas partes:

Zona respiratoria: Cuberta de mucosa respiratoria corresponde á zona inferior das fosas nasais (solo, meato e cornete inferior, meato medio e cornete medio)

Zona olfactoria: É a zona máis estreita e nela localízase o meato superior, o seu cornete e o recesso eseno etmoidal, esténdese ata o teito.

Ambas as dúas zonas están separadas polo suco olfactorio. O suco olfactorio é a zona máis prominente do cornete medio.

2.2.3. Vascularización e innervación

Teredes que visualizar no atlas os vasos (arterias e veas) e nervios da pirámide nasal e os que vascularizan e innervan a mucosa nasal.

2.2.3.1. *Vascularización e innervación da pirámide nasal*

As arterias son ramas de:

A arteria oftálmica

A. maxilar interna (ramas da arteria infraorbitaria)

A arteria facial.

A drenaxe venosa diríxese a:

O tronco tirolinguo-faringo-facial a través da vea facial.

O plexo pterigoideo a través da vea facial e a vea infraorbitaria

Os nervios sensitivos son ramos da primeira e da segunda rama do V par cranial (trixémimo).

Os nervios motores que innervan os músculos nasais son ramos do VII par cranial (Facial).

2.2.3.2. *Vascularización e innervación da mucosa nasal*

As arterias son ramas de:

A arteria oftálmica (para a mucosa olfactoria)

A arteria esfenopalatina (para a mucosa respiratoria)

A drenaxe venosa diríxese a:

Mucosa olfactoria: Seos da duramadre a través da vea oftálmica

Mucosa respiratoria: Plexo pterigoideo desde as veas esfenopalatinas e maxilares internas

Os nervios sensitivos que innervan a mucosa olfactoria son ramos do nervio oftálmico (primeira rama do V par).

Os nervios sensitivos que innervan a mucosa respiratoria son ramos do nervio maxilar (2ª rama do V par).

Ademais a mucosa olfactoria está innervada por un nervio sensorial o Nervio olfatorio.

Importante: A existencia de anastomoses venosas extracraniais intra-extracraneais a través da vea angular e as veas do plexo pterigoideo

A drenaxe linfática das fosas nasais realízase a:

1ª liña de defensa: Anel linfático de Waldeyer: amígdalas, palatina, lingual, farínxea

2ª liña de defensa: Grupos ganglionares pericervicais: faciais, parotídeos, submaxilares, submentonianos

3ª liña de defensa: Grupos ganglionares cervicais: ganglios retrofarínxeos, ganglios da cadea xugular interna

2.3. Seos Paranasais

Os seos paranasais son cavidades aéreas localizadas no interior de ósos do macizo facial. Están revestidos por mucosa respiratoria que se continúa coa mucosa que tapiza as fosas nasais

2.3.1. Seos frontais

Están situados no interior do óso frontal, na unión da súa parte vertical e horizontal, en relación cos lóbulos frontais. Baléiranse ao meato medio na súa parte anterior, por diante do hiato semilunar.

2.3.2. Seos etmoidais

Son varias cavidades localizadas no interior das masas laterais do óso etmoides, existen tres grupos de celas etmoidales, as anteriores e medias, baléiranse ao meato medio no hiato semilunar e na bulla etmoidal, e o grupo posterior que se baleira ao meato superior.

2.3.3. Seos esfenoidais

Localízanse no interior do esfenoides por debaixo da cadeira turca, en relación coa hipófise e o quiasma óptico, por detrás e por riba das fosas nasais, no medio das órbitas, están separados entre si por un tabique delgado, baléiranse ao receso esenoetmoidal.

2.3.4. Seos maxilares

Sitúanse no óso maxilar, no grosor da apófise piramidal, por riba da cavidade oral e as apófises alveolares, por debaixo da órbita e por fóra das cavidades nasais; por diante ten a fosa canina do maxilar, por detrás a fosa infratemporal (rexión pterigopalatina). A súa base é a parede lateral das fosas nasais e o seu vértice a apófise zigomática (piramidal). Pola súa situación está en íntima relación cos molares e premolares. Drena cara ás fosas nasais a través dun orificio que se abre ao meato medio.

3. Anatomía descritiva e funcional da Larinxe. Localización. Bases morfolóxicas do aparello fonador. Relacións. Vascularización e innervación

3.1. Localización

Forma parte do aparello respiratorio, e é o órgano da fonación. Está situada na parte anterior e media do colo, estendéndose desde a base da lingua á traquea, por diante da farinx e cuberta polos músculos infrahióideos e a pel.

No adulto encóntrase fronte ás vertebra cervicais, III, IV, V e VI, o límite inferior da larinxe sitúase a nivel do bordo inferior da sexta vértebra cervical, nas mulleres é lixeiramente superiores que nos homes, e é máis superior nos nenos. Elévase coa deglución e coa emisión de sons agudos, descende ao emitir sons graves.

As súas dimensións varían coa idade e o sexo, é maior no home que na muller. Medra ata a puberdade onde acada o seu máximo desenvolvemento. As larinxes pequenas emiten sons máis agudos.

Mantense na súa posición pola súa continuación coa farinx e coa traquea, por os músculos e ligamentos que a fixan ao óso hióides, e tamén á mandíbula e á lingua.

3.2. Bases morfolóxicas do aparello fonador. Estrutura

A larinxe está constituída por cartilaxes articuladas entre si e unidas por membranas e ligamentos, e por músculos que as moven. A súa capa interna é mucosa respiratoria e se continúa coa mucosa da orofarinx e da traquea.

3.2.1. Cartilaxes larínxeas

Cartilaxe tiroide: É a cartilaxe principal da larinxe, situada na súa parte anterior. Está formada por dúas láminas laterais, cuadriláteras unidas polo seu bordo anterior e separadas cara atrás, formando entre elas un ángulo aberto posteriormente. A abertura deste ángulo é maior na muller. A súa cara anterior ou anterolateral presenta no seu parte media a prominencia larínxea que forma a noz de Adan nos homes. Os bordos posteriores prólonganse cranial e caudalmente por dúas apófise chamadas hasta superior ou maior e hasta inferior ou menor. A hasta inferior presenta unha carilla articular para a cartilaxe cricoide.

Cartilaxe cricoide: está situada na parte inferior da larinxe, por baixo da cartilaxe tiroide, precede á traquea. Ten forma dun anel de selo. Nela distinguimos un arco anterolateral, o arco da cricoide e no seu parte posterior unha lámina, a lámina da cricoide. O arco cricoideo presenta no seu parte lateral preto da lámina cricoidea unha carilla articular para a cartilaxe tiroide. Sobre o bordo superior da cricoide, a cada lado da placa cricoidea, apréciase unha superficie articular para a base da cartilaxe aritenóide correspondente.

Cartilaxe epiglótica: É unha lámina delgada e flexible de cartilaxe elástico. Está situada na parte anterosuperior da larinxe, posteriormente á cartilaxe tiroide, á que excede superiormente.

A súa parte inferior afiada está situada no ángulo entrante da cartilaxe tiroide á que se une por un ligamento (tiroepiglótico). A súa cara posterior está recuberta por mucosa da larinxe. A súa cara anterior relaciónase coa base da lingua, co hioides e coa cara posterior da cartilaxe tiroide.

Cartilaxe aritenoide: son dúas pequenas cartilaxes en forma de pirámide triangular de base inferior situadas sobre a cricoide. Presentan unha cara medial, plana e lisa tapizada por mucosa que delimita coa de o lado oposto a glote cartilaxinosa

Cartilaxes corniculadas ou de Santorini: Están situadas sobre o vértice da cartilaxe aritenoides.

Cartilaxes de Morgagni ou cuneiformes (de Wrisberg): Localízanse nas pregas aritenoepiglóticas.

Cartilaxe interaritenoide (de Luschka): Está entre as fibras do ligamento Yugal

Cartilaxe tritíceo: situada nos ligamentos tirohioideos laterais.

Cartilaxes sesamoideas: incluídas nas pregas vocais.

3.2.2. Articulacións

Articulación cricotiroidea: é unha articulación plana que permite os movementos do cricoide e o tiroide para producir a tensión das cordas vocais.

Articulación cricoaritenoidea: É a máis importante, e unha articulación en cadeira de montar, permite o movemento das cartilaxes aritenoides sobre a cricoide o cal produce o cerre o a apertura da glotes

Articulación aritenocorniculada: e de tipo fibrosa e practicamente non realiza movementos.

3.2.3. Membranas e ligamentos

Membrana tirohioidea e ligamentos tirohioideos laterais

Membrana hioepiglótica

Ligamentos glosoepiglóticos

Ligamentos faringoepiglóticos

Membrana cricotiroidea e ligamento cricotiroideo medio

Ligamento Yugal ou cricocorniculado

Ligamento tiroepiglótico

Ligamentos vestibulares

Cordas vocais

Os ligamentos tiroaritenoideos inferiores ou cordas vocais, insírense no ángulo entrante da tiroide e esténdense ata a apófise vocal da aritenoides, por debaixo dos ligamentos vestibulares, conteñen as cartilaxes sesamoideas. Por debaixo dos ligamentos vocais reforzando a parede larínxea ata o bordo inferior da cartilaxe cricoide esténdese o cono elástico da larinxe.

En conxunto todos estes ligamentos forman o que se coñece como membrana fibroelástica da larinxe. Toda esta lámina está revestida por mucosa e por fóra están os músculos intrínsecos da larinxe.

No interior da larinxe distinguimos, o vestíbulo larínxeo ou piso supraglótico, por riba das pregas vestibulais (ligamentos tiroaritenoideos

superiores). A glote ou piso medio entre ambas as dúas cordas vocais (ligamentos tiroaritenoides inferiores), e dous prolongacións laterais os ventrículos larínxeos. Por debaixo da glote localízase o piso infraglotico.

3.2.4. Músculos da larinxe

- *Músculos extrínsecos*

Unen a larinxe aos órganos adxacentes, son os músculos esternotiroideo, tirohioideo, constrictor inferior da farinxe, estilofarinxeo e palatofarinxeo (faringoestafilino), os tres primeiros acadan a cartilaxe tiroide e os dous últimos chegan á parede común entre a farinxe e a larinxe.

- *Músculos intrínsecos*

Clasifícanse en tres grupos segundo a súa acción sobre as cordas vocais e sobre a glote:

Músculo tensor das cordas vocais: músculo cricotiroideo.

Insercións: Bordo inferior da cartilaxe tiroide, arco cricoide

Función: tensor

Músculo dilatador da glote: músculo cricoaritenoides posterior

Insercións: Placa cricoidea, apófise muscular do aritenoides

Función: Abdutor das cordas vocais

Músculos constrictores da glote:

M. Tiroaritenoides interno (vocal)

Insercións: apófise vocal da aritenoides, ángulo entrante da tiroide

M. Tiroaritenoides externo

Insercións: ángulo entrante da tiroide, cara anteroexterna da aritenoides, bordo da epiglote (F. tiroepiglótico)

M. Interaritenoides

Insercións: cara posterior dunha aritenoides á cara posterior da outra (fibras transversais), bordo da epiglote (fibras oblicuas o fascículo aritenoeplótico)

M. Cricoaritenoides lateral

Insercións: cara posterior da placa cricoidea, apófises muscular do aritenoides

Función: aproximadores (adutores) das cordas vocais

Importante: Todas as estruturas descritas constitúen as paredes da larinxe, cun atlas tedes que localizar e compor coma se tratase dun puzzle a configuración externa da larinxe. En prácticas teredes que identificar todas as partes da larinxe.

3.3. Relacións

Relacións anteriores: músculo cutáneo do colo, veas xugulares anteriores, músculos infrahioideos (Esternohioideo, Esternotiroideo, Tirohioideo, Omohioideo), lóbulo piramidal da glándula tiroide

Relacións laterais: paquete vasculo-nervioso, arteria tiroidea superior, nervio Larínxeo superior, nervio Larínxeo inferior, lóbulos da Glándula Tiroide.

Relacións posteriores: farinxe

3.4. Vascularización e innervación

Arterias: a arteria tiroidea superior e as súas ramas, a arteria larínxea superior e a arteria cricotiroidea. A arteria tiroidea inferior e a súa rama, a arteria larínxea inferior

Veas: do mesmo nome que as arterias

Linfáticos: drenan nos linfáticos cervicais, os da zona supraglótica cara á cadea linfática que se relaciona coa vea xugular interna, os linfáticos da zona infraglótica cara á cadea linfática que acompaña ao nervio larínxeo recorrente e aos linfáticos cervicais anteriores.

Nervios: a innervación é responsabilidade do nervio vago a través do nervio larínxeo superior e do nervio larínxeo recorrente.

O nervio larínxeo superior dá dúas ramas, unha externa que innerva o músculo cricotiroideo e a mucosa infraglótica, e unha rama interna que atravesa a membrana tiroidea acompañada da arteria e a vea larínxea superior, innerva a mucosa supraglótica e a parte superior do receso piriforme.

Os nervios larínxeos recorrentes dan ramas para os músculos larínxeos agás o cricotiroideo, unha das súas ramas se anastomosa cun ramo do nervio larínxeo superior formando a asa de Galeno.

Importante: A larinxe participa na deglución, a respiración e a fonación.

- Durante a deglución a epiglote péchase sobre o orificio larínxeo, o peche é completado polas pregas vestibulais, evitando o paso do bolo alimenticio cara ás vías respiratorias, o descenso da larinxe prodúcese pola acción dos músculos tiroaritenoides, sobre todo o fascículo tiroepiglótico, e a porción aritenoepiglótica do músculo aritenoideo.

- Forma parte das vías respiratorias, o aire pasa a través da larinxe cara á traquea, a nivel da glote o aire pasa a través sobre todo da glote cartilaxinosa ou respiratoria máis ancha que a glote membranosa.

- É o aparello da fonación, constituído por:

O aparello fibroso e o seu esqueleto: cono elástico e cordas vocais.

O aparello motor das cordas vocais. Músculos larínxeos

4. Anatomía descritiva e funcional da traquea e bronquios principais.

Localización. Morfoloxía. Relacións. Vascularización e innervación

A traquea e os bronquios seguen formando parte das vías respiratorias, parte da árbore bronquial se encontra no interior dos pulmóns, os bronquíolos e os alvéolos forman a porción respiratoria. Neste tema descríbense a traquea e os bronquios principais, como sempre é imprescindible a visualización das estruturas no atlas.

4.1. Traquea

4.1.1. Localización

Esténdese caudal á larinxe, por diante do esófago, desde o nivel de C6 a T5. Ten dos porcións:

Cervical (eixe visceral do colo)

Torácica (mediastino superior)

4.1.2. Morfoloxía

Aplanada en sentido anteroposterior cunha lonxitude de 10-13 cm e 1.5-2 cm de largura.

Está constituída por aneis de cartilaxe, incompletos, sen a súa cuarta ou quinta parte posterior, esta parte está constituída por musculatura lisa, o músculo traqueal. As cartilaxes están conectadas por tecido conxuntivo elástico e coláxeno, esta membrana fibroelástica envolve ás cartilaxes e úneas entre si. As cartilaxes, a membrana e o músculo liso traqueal forman a capa externa fibromusculocartilaxinosa, por dentro, a traquea está revestida de mucosa. A primeira cartilaxe traqueal é máis alta que as demais, a última prolóngase na súa metade formando un dique interno que se interpón entre o inicio dos dous bronquios principais, este tabique chámase carina.

4.1.3. Relacións

Porción cervical

Relacións anteriores: veas xugulares anteriores, músculos Infrahioideos, istmo da glándula Tiroide, veas tiroideas inferiores, arteria tiroidea ima

Relacións laterais: lóbulos da tiroide e paratiroide, paquete vasculonervioso, nervio recorrente

Relacións posteriores: esófago (músculo traqueoesofáxico)

Porción torácica

Relacións anteriores: manubrio esternal, músculos infrahioideos, timo, tronco venoso braquiocefálico esquerdo, caxato da aorta, tronco arterial braquiocefálico, arteria carótide común esquerda, veas tiroideas inferiores

Relacións laterais: nervio recorrente e vago esquerdos; nervio vago e caxato da vea ácigos (dereita)

Relacións posteriores: esófago (músculo traqueoesofáxico)

4.1.4. Vascularización e innervación

Arterias tiroideas inferiores e arterias mamarias internas

Veas tiroideas e veas esofáxicas

Linfáticos paratraqueales – tráqueobronquiales

Innervación parasimpática:

Nervios Vagos

Innervación simpática:

Simpático cervical

4.2. Bronquios

4.2.1. Localización

A traquea divídese en dous bronquios, un dereito e outro esquerdo no mediastino superior a nivel da 5ª-6ª vértebra torácica. Cada bronquio diríxese ao pulmón correspondente. Penetran no pulmón polo hilio; no pulmón divídense dando orixe á árbore bronquial.

4.2.2. Morfoloxía. Relacións. Vascularización e innervación

Están constituídos por aneis cartilaxinosos incompletos e abertos por detrás.

O bronquio dereito é rectilíneo e máis oblicuo, case vertical, e máis corto que o esquerdo, é tamén de maior calibre. Relaciónase coa vea ácigos, o nervio vago, a arteria e veas pulmonares

O bronquio esquerdo é máis longo e horizontal, ten forma de S alongada, relaciónase coa convexidade do corazón, co caxato aórtico, o nervio vago, a arteria e veas pulmonares.

Os bronquios forman parte do pedículo pulmonar, constituído ademais de polos bronquios, pola arteria e a vea pulmonar, a arteria bronquial, os nervios e os linfáticos do pulmón.

As arterias dos bronquios proceden das arterias bronquiais, ramas da arteria aorta. As súas veas drenan nas veas bronquiais. Os linfáticos drenan aos ganglios peritraqueobronquiais.

Os bronquios principais divídense en bronquios lobares. O pulmón dereito en, bronquio lobar superior, medio e inferior. O pulmón esquerdo en, bronquio lobar superior e inferior.

5. Anatomía descritiva e funcional dos pulmóns. Morfoloxía. Relacións. Vascularización e innervación.

Os pulmóns son os órganos da respiración. O pulmón que respirou flota, así un neonato pódese saber se naceu morto ou chegou a respirar. A súa consistencia é branda e ao apertalo crepita.

Son dous, dereito e esquerdo, sitúanse no tórax, separados polo mediastino, rexión limitada lateralmente polos pulmóns e as pleuras, por diante polo esterno e por detrás pola columna vertebral.

5.1. Morfoloxía

O pulmón dereito é maior que o esquerdo. Cada pulmón está envolto nunha membrana serosa, a pleura. Ten forma de pirámide triangular con tres caras, unha cara mediastínica ou interna, unha cara externa ou costal, unha base en relación co diafragma e un vértice que pasa o estreito superior do tórax.

Cada pulmón está dividido en lóbulos pola presenza de cisuras, dúas cisuras no pulmón dereito, cisuras horizontal e oblicua, o dividen en tres lóbulos, superior, medio e inferior; no esquerdo hai unha soa cisura, a cisura oblicua e dous lóbulos, superior e inferior.

5.2. Relacións

A cara externa ou costal relaciónase coas costelas, é convexa axeitándose á parede torácica, no cadáver vense as marcas das costelas sobre esta cara, son os sucos costais. Cara a atrás aproxímase á columna vertebral.

No pulmón esquerdo o bordo anterior prolóngase no lóbulo da língula caudal a incisura cardíaca.

Na cara mediastínica sitúase o hilio pulmonar, onde penetra nos pulmóns o pedículo pulmonar, formado pola arteria pulmonar, as veas pulmonares, as arterias o arteria bronquial, o bronquio principal e os

linfáticos. O hilo dereito é de forma oval, o hilo esquerdo é triangular. Por debaixo do hilo prolóngase o ligamento pulmonar, que se forma pola continuación da pleura parietal coa visceral.

A cara mediastínica ten unha porción vertebral en contacto cos corpos vertebrais torácicos, e unha porción mediastínica en contacto cos órganos mediastínicos.

A base está en contacto cos órganos supramesocólicos a través da pleura e o diafragma. A base dereita é máis elevada que a esquerda pola súa relación co lóbulo hepático dereito. A base esquerda está en relación co lóbulo esquerdo, o fondo gástrico e o bazo. O bordo inferior, arredor da base pulmonar, prolóngase lateralmente e posteriormente introducíndose no seo costodiafragmático.

O vértice localízase no colo e a través da cúpula pleural relaciónase coas estruturas que ocupan o triangulo supraclavicular

5.3. Vascularización e innervación

Arterias

Sistema das arterias pulmonares (vasa pública)

S. da arteria aorta: arterias bronquiais (vasa privada)

Veas

Veas pulmonares (vasa pública)

Veas bronquiais: sistema da vea ácigos (vasa privada)

Linfáticos

Ganglios traqueo-bronquiales, bronquiopulmonares e pulmonares

Nervios

Plexo pulmonar: N. vago / Simpático cervical e torácico

6. Árbore bronquial. Segmentación broncopulmonar

Os bronquios lobares divídense en bronquios segmentarios e así sucesivamente ata chegar ás últimas divisións, os bronquíolos terminais e os alvéolos. Todos eles constitúen a árbore bronquial que forma parte do parénquima pulmonar.

No esquema aparecen as sucesivas ramificacións bronquiais:

PULMÓN DEREITO	PULMÓN ESQUERDO
BLS B segmentario superior (apical) B1 B segmentario posterior B2 B segmentario anterior B3	BLS B segmentario apical posterosuperior B1+2 B segmentario anterior B3 B segmentario lingular superior B4 B segmentario lingular inferior B5
BLM B segmentario lateral B4 B segmentario medial B5	BLI (segmentos basais) B segmentario apical B6 B segmentario anteromedial B7+8 B segmentario lateral B9 B segmentario posterior B10
BLI (segmentos basais) B segmentario apical B6 B segmentario medial B7 B segmentario anterior B8 B segmentario lateral B9 B segmentario posterior B10	

7. As pleuras. Topografía toraco-pleural. Espazos pleuropulmonares e mediastino. Vascularización e innervación

Os pulmóns están rodeados pola pleura pulmonar, constituída por dúas follas, a pleura visceral en contacto íntimo co pulmón, e a pleura parietal en relación coa parede costal e os órganos do mediastino. Entre ambas as dúas pleuras dispónse o espazo pleural que en condicións normais é virtual.

7.1. Topografía toraco-pleural. Espazos pleuropulmonares e mediastino

En relación coas caras pulmonares dispónse as diferentes porcións da pleura parietal: costal, mediastínica, diafragmática, cúpula pleura. Os seos o recesos costais son os espazos que quedan nas zonas de reflexión da pleura parietal.

Seos pleurais:

- | | |
|--|--|
| <input type="checkbox"/> Costodiafragmático (costofrénico) | <input type="checkbox"/> Frenicomediastínico |
| <input type="checkbox"/> Costomediastínicos: | <input type="checkbox"/> Recesos interacigoesofáxico |
| Anterior | Interaorticoesofáxico |
| Posterior | (vertebromediastínicos dereito e esquerdo) |

A través das pleuras o pulmón establece as súas relacións. No colo localízase a cúpula pleura, porción apical da pleura parietal que cobre o vértice pulmonar.

Relacións da cúpula pleural: Vasos subclavios, plexo braquial, nervio vago, nervio frénico, cadea simpática vertebral latero-vertebral (ganglio estrelado)

7.2. Vascularización e innervación

Arterias:

Pleura pulmonar: arterias bronquiais

Pleura parietal: arterias mamarias internas, arteria frénica, arterias intercostais

Veas satélites das arterias

Linfáticos:

Pleura visceral: nódulos pulmonares

Pleura parietal: nódulos paraesternais, Nódulos Intercostais, mediastínicos, axilares

Nervios:

Pleura pulmonar: plexo pulmonar

Pleura parietal: nervios frénicos, nervios intercostais

ACTIVIDADES PROPOSTAS

- Debuxos
- Paxinas específicas
- Diseccións anatómicas
- Estudo en maquetas
- Estudo en preparacións anatómicas

AVALIACIÓN DA UNIDADE DIDÁCTICA

- Exame tipo test
- Controles de clase
- Actividades prácticas
- Exame práctico

Valoración dos coñecementos, aptitudes e habilidades: realizarase unha proba de opción múltiple ao final do cuadrimestre que se considerará superada co 60% da puntuación correcta. Esta proba supoñerá un 70% da cualificación.

Nas prácticas realizase unha avaliación continua e unha proba práctica. Faranse controis da asistencia a clase e ás prácticas. A asistencia ás clases prácticas é obrigatoria para a avaliación final.

A realización de todas as prácticas e o exame práctico, así como, o traballo realizado durante as prácticas supoñerán un 30% da nota final.

BIBLIOGRAFÍA

- BRUCE M. CARLSON. (2008): *Atlas Embriología Humana y Biología del desarrollo*. Ed. Masson- Elsevier. Barcelona
- Dauber W. (2006): *Feneis. Nomenclatura anatómica Ilustrada*. Ed. Masson-Elsevier.Barcelona.
- DRAKE RL, AW VOGL, AW MITCHELL (2010): *Gray. Anatomía para estudiantes*. Ed. Elsevier-Churchill Livingstone. Barcelona.
- GILROY AM, BR MACPHERSON, LM ROSS, M SCHÜNKE, E SCHULTE, U SCHUMACHER (2008) *PROMETHEUS. Atlas de Anatomía Humana*. 4ª edición. Ed. Panamericana. Madrid
- LATARJET Y RUIZ LIARD, (2004) *Anatomía Humana*.Panamericana. Madrid
- NETTER FH (2007): *Atlas de Anatomía Humana*. 4ª edición. Ed. Elsevier-Masson. Barcelona.
- ROUVIERE H, DELMAS A. (2005): *Anatomía humana, Descriptiva, Topográfica y Funcional*. Ed. Masson- Elsevier.Barcelona.



Unha colección orientada a editar materiais docentes de calidade e pensada para apoiar o traballo de profesores e alumnos de todas as materias e titulacións da universidade



Servizo de Normalización
Lingüística

