

# **Tratamiento en dientes con ápice inmaduro.**

## **Revascularización vs apicoformación.**

Trabajo fin de grado.

Universidad de Santiago de Compostela.

Facultad de medicina y odontología.

Curso 2019-2020.

Esteban Yáñez Pérez

Tutor: Berta Rivas Mundiña

Cotutor: Cintia Micaela Chamorro Petronacci

## Índice:

<b>1. Resumen.....</b>	<b>3</b>
<b>2. Introducción.....</b>	<b>5</b>
<b>3. Objetivos.....</b>	<b>8</b>
<b>4. Material y métodos.....</b>	<b>9</b>
<b>5. Casos clínicos.....</b>	<b>10</b>
<b>6. Discusión.....</b>	<b>14</b>
<b>6.1 Revascularización</b>	
<b>6.2 Apicoformación con cementos biocerámicos</b>	
<b>6.3 Apicoformación vs revascularización</b>	
<b>7. Conclusión.....</b>	<b>19</b>
<b>8. Bibliografía.....</b>	<b>20</b>

## Resumen:

El tratamiento de un diente inmaduro con patología pulpar que presenta ápice abierto va a suponer un reto, dado la ausencia de constricción apical, que supone el stop apical, así como una mayor fragilidad del diente a tratar. Estas características van a dificultar la correcta determinación de la longitud de trabajo, instrumentación y obturación del conducto.

Los avances en técnicas de revascularización, así como los materiales biocerámicos abren nuevas opciones terapéuticas para este tipo de dientes.

El siguiente trabajo tiene por objeto revisar y comparar los dos posibles tratamientos existentes hoy en día para tratar dientes de ápice inmaduro. El procedimiento clínico tanto de revascularización como de apicoformación con cementos biocerámicos, los materiales usados y factores que contribuyen al éxito de los tratamientos; documentando con casos clínicos y discutiendo ambas opciones terapéuticas.

## Abstract:

The treatment of an immature tooth with pulp pathology that presents an open apex will be a challenge, given the absence of apical constriction, which supposes apical stop, as well as greater fragility of the tooth to be treated. These characteristics will hinder the correct determination of the working length, instrumentation and filling of the canal.

Advances in revascularization techniques as well as bioceramic materials open new therapeutic options for this type of teeth.

The following work aims to review and compare the two possible treatments available today to treat immature apex teeth. The clinical procedure of both revascularization and apicoformation with bioceramic cements, the materials used and factors that contribute to the success of the treatments; documenting with clinical cases and discussing both therapeutic options.

## Resumo:

O tratamento dun dente inmaduro con patoloxía pulpar que presenta ápice aberto vai supoñer un reto, dado a ausencia de constricción apical, que supón o stop apical, así como una maior fragilidade do dente a tratar. Estas características van dificultar a correcta determinación da lonxitude de traballo, instrumentación e obturación do conducto.

Os avances en técnicas de revascularización, así como os materiais biocerámicos abren novas opción terapéuticas para este tipo de dentes.

O seguinte traballo ten por obxecto revisar e comparar os dous posibles tratamentos existentes hoxe en día para tratar dentes de ápice inmaduro. O procedemento clínico tanto de revascularización como de apicoformación con cementos biocerámicos, os materiais empregados e factores que contribuen ao éxito dos tratamentos; documentando con casos clínicos e discutindo ambas opcións terapéuticas.

## Introducción:

La presencia de un diente inmaduro, con pulpa necrótica y/o patología periapical, va a suponer un reto a la hora de realizar el tratamiento endodóntico convencional; pues presenta un ápice abierto, sin constricción apical, dificultando la determinación de la longitud de trabajo y aumentando el riesgo de extrusión de gutapercha; al mismo tiempo, el hecho de presentar unas paredes finas aumenta el riesgo de fractura durante los procesos de instrumentación.

Tradicionalmente, los dientes inmaduros con pulpa necrótica y/o patología periapical eran tratados mediante apicoformación con hidróxido de calcio.

Este tratamiento busca conseguir una barrera apical a través de la aposición de tejidos duros para, posteriormente, llevar a cabo la obturación del conducto mediante gutapercha; eliminando así el riesgo de extrusión de la misma.

A pesar de que el porcentaje de éxito clínico, en cuanto a resolución de la patología, es grande; este procedimiento presenta diversos inconvenientes. La necesidad de recambio del  $\text{Ca(OH)}_2$  cada tres meses lo convierte en un tratamiento largo, en el cual se necesitan múltiples citas. Por otra parte, ha sido demostrado en diversos artículos <sup>(1, 2, 3)</sup> que el uso de  $\text{Ca(OH)}_2$  provoca fragilidad radicular, aumentando así el riesgo de fractura.

Los avances en técnicas de revascularización, así como los nuevos materiales biocerámicos, abren nuevas opciones terapéuticas para el tratamiento de este tipo de dientes.

Los cementos biocerámicos (MTA y Biodentine) presentan ventajas frente al hidróxido de calcio, técnica clásica, en cuanto a su aplicación para las técnicas de apicoformación.

MTA	
Composición	Silicato tricálcico, silicato dicálcico, aluminato férrico tetracálcico, aluminato tricálcico, óxido de bismuto y sulfato de calcio dihidratado.
Presentación	Sobres herméticos con polvo del MTA y pipetas con agua estéril.
Preparación	Inmediatamente antes de su utilización. Mezclar polvo y agua a proporción 3:1 en loseta de vidrio.
Marcas comerciales	Pro Root <sup>®</sup> MTA, Endocem Zr, MTA Angelous Blanc <sup>®</sup>

BIODENTINE	
Composición	Polvo: silicato tricálcico, silicato dicálcico, carbonato cálcico, óxidos metálicos y óxido de zirconio.
	Líquido: agua, cloruro cálcico y polímeros hidrosolubles.
Presentación	Cápsulas con polvo de Biodentine y pipetas con líquido.
Preparación	Inmediatamente antes de su utilización. Mezclar una cápsula de polvo con líquido de una pipeta durante 30 segundos.
Marcas comerciales	Biodntine™ Septodont

Reducen en gran medida la duración del tratamiento, pues la barrera apical se consigue con la condensación y fraguado del propio material, a diferencia de la apicoformación con hidróxido de calcio, en la cual, el sellado apical se produce mediante la aposición de tejidos duros; haciendo necesarios periódicos recambios del material, traducándose en tratamientos más largos.

Por otra parte, el estrés generado a nivel radicular, siempre que se realice inmediatamente la obturación del conducto y restauración en composite, es menor en comparación con el uso de  $\text{Ca}(\text{OH})_2$  <sup>(4)</sup>, reduciendo de esta forma el riesgo de fractura coronorradicular.

Estos cementos biocerámicos presentan además unas excelentes propiedades biológicas <sup>(5)</sup>: biocompatibilidad, actividad antimicrobiana, no citotoxicidad y estimulación de la liberación de citoquinas por las células óseas.

El Biodentine presenta características ventajosas frente al MTA pues, no provoca decoloración dental, su tiempo de fraguado es menor y su manipulación resulta más sencilla <sup>(6)</sup>.

Estos procedimientos, a pesar de resolver la patología, no consiguen una regeneración de la fisiología del complejo pulpo-dentinario <sup>(7, 8)</sup>, no permitiendo la continuación del desarrollo radicular.

Como alternativa para el tratamiento de dientes inmaduros con pulpa necrótica y/o patología periapical aparecen los procedimientos regenerativos pulpares o tratamientos de revascularización, descritos por primera vez en 2001 por Iwaya <sup>(9)</sup>.

Los procedimientos regenerativos pulpares se definen como tratamientos de base biológica cuyo objetivo es el reemplazo de tejidos dañados, incluyendo la dentina y estructuras radiculares, así como las células del complejo pulp-dentinario <sup>(10)</sup>. Consiguiendo de esta forma, además de la resolución patológica, la continuación de los procesos de desarrollo radicular; permitiendo el crecimiento en longitud y anchura de las paredes radiculares, así como el cierre apical <sup>(11)</sup>.

Este desarrollo radicular podría incrementar la resistencia estructural del diente, minimizando el riesgo de fracturas. De hecho, los procedimientos de revascularización se asocian con incrementos significativamente mayores en longitud y grosor de las paredes radiculares, en la mayoría de casos, en comparación con los tratamientos de apicoformación con cementos biocerámicos o hidróxido de calcio <sup>(7, 13, 36)</sup>.

Los procedimientos regenerativos pulpaes se pueden explicar biológicamente por la presencia de células madre, con capacidad de diferenciación, en la pulpa dental <sup>(14)</sup>, papila apical <sup>(15)</sup>, así como en el tejido periapical inflamado <sup>(16)</sup>.

Ha sido demostrado que la inducción de sangrado permite una afluencia masiva de células madre mesenquimales en el espacio del conducto radicular <sup>(17)</sup>.

Por otra parte, el material de andamiaje (scaffold), ya sea el propio coágulo sanguíneo o concentrados plaquetarios, desempeña un papel muy importante en estos procedimientos, no solo como una estructura tisular tridimensional, sino también por su capacidad de regular la diferenciación de las células madre a través de la liberación local de factores de crecimiento <sup>(18)</sup>.

A pesar de que hay divergencia en cuanto a los criterios de éxito para los tratamientos de revascularización, podríamos definir los siguientes <sup>(13)</sup>:

- Crecimiento longitudinal y en anchura de las paredes radiculares.
- Cierre apical.
- Resolución de la patología periapical.

Aunque no es un procedimiento consolidado y, es verdad que se necesita una mayor evidencia científica, la revascularización ha demostrado un gran porcentaje de éxito en cuanto a resolución de la patología <sup>(7, 13,34,35)</sup>, en el tratamiento de dientes inmaduros con pulpa necrótica y/o lesión periapical; además de conseguir, en la mayoría de los casos, la continuación del desarrollo radicular, incrementando así la resistencia estructural del diente. De esta forma, supone una opción terapéutica muy válida para el manejo de este tipo de dientes.

## Objetivos:

Podemos dividir los objetivos del presente trabajo en los siguientes:

- Objetivo general:

Descripción de los procedimientos clínicos de los tratamientos de revascularización y apicoformación con cementos biocerámicos, a través de la documentación de dos casos clínicos de dichos tratamientos.

- Objetivos específicos:

- Determinación de los factores más importantes que contribuyen al éxito de ambos tratamientos.
- Comparación de resultados, tanto clínicos como radiográficos, tras el tratamiento de dientes inmaduros con pulpa necrótica y/o patología periapical tratados con dichos procedimientos.

## Material y métodos:

Se documenta en el presente trabajo un caso clínico de apicoformación con Biodentine y otro de revascularización para el tratamiento de dientes inmaduros con pulpa necrótica y/o patología periapical. Se obtuvieron consentimientos informados, por escrito, de ambos pacientes y sus correspondientes tutores; tras explicar y discutir los posibles resultados de los tratamientos.

Los criterios de inclusión para estos casos fueron:

- Dientes inmaduros con desarrollo radicular incompleto.
- Diagnóstico clínico y radiográfico de patología periapical.
- Presencia de reabsorción radicular externa con patología periapical.

Se realizó también una búsqueda bibliográfica a través de Pubmed, Cochrane y Google Scholar.

Para los artículos de revascularización, las palabras clave utilizadas fueron: “revascularization”, “immature teeth” y “periapical pathology”. Se aplicó un filtro para obtener únicamente aquellas publicaciones de los últimos cinco años, consiguiéndose un total de 17 resultados, de los cuales se seleccionaron 13 artículos, según nivel de evidencia y su publicación en revistas de impacto.

Para los artículos de apicoformación, las palabras clave utilizadas fueron: “apexification”, “immature teeth” y “periapical pathology”. Se aplicó, de la misma forma, un filtro para obtener publicaciones de los últimos cinco años, consiguiéndose un total de 14 resultados, de los que fueron seleccionados cuatro.

Los criterios de inclusión para la selección de artículos fueron:

- Artículos escritos en español o inglés.
- Artículos de los cuales se ha podido obtener el texto completo.
- Estudios tanto en humanos como en animales.

Los criterios de exclusión fueron:

- Artículos escritos en idioma diferente a español o inglés.
- Artículos de los cuales no se ha conseguido obtener el texto completo.

Una vez realizada esta búsqueda inicial de artículos, fueron seleccionados otros 19 artículos a partir de la bibliografía de los primeros encontrados.

## Casos clínicos

### Caso 1:

El paciente acude a consulta debido a una caída de bicicleta en la cual se golpea el labio.

En la exploración clínica se aprecia una laceración en el labio, a nivel del incisivo central izquierdo.

Se realiza la prueba de vitalidad mediante el test de frío en los cuatro dientes anterosuperiores, resultando únicamente negativa en el diente 21.

Al examen radiográfico se puede observar que el diente presenta un desarrollo radicular incompleto, con ápice abierto y paredes finas; no apreciándose ningún tipo de radiolucidez en la zona periapical de dicha pieza.

No se realiza ningún tratamiento en esta visita, citando al paciente para revisión en un mes.

En la cita de revisión se observa una fístula a nivel del diente 21 y radiolucidez periapical al examen radiográfico.

Dadas las características del diente, presencia de lesión periapical y desarrollo radicular incompleto con ápice abierto, podemos optar por varias opciones de tratamiento: apicoformación con hidróxido de calcio, apicoformación con cementos biocerámicos (MTA o Biodentine) o tratamiento de revascularización.

Tras explicar los posibles resultados del tratamiento, los padres optan por la revascularización pulpar; obteniéndose el correspondiente consentimiento informado.

En la siguiente cita se realiza la apertura cameral, tras la aplicación de lidocaína como anestésico local y el aislamiento absoluto de la pieza con dique de goma.

No se realiza instrumentación mecánica del conducto debido al riesgo de fractura derivado de las finas paredes radicales que presenta el diente.

Tras secar el conducto con puntas de papel, se aplica una pasta triantibiótica (Trimix) compuesta por Doxiciclina, Metronidazol y Ciprofloxacino; con el objetivo de conseguir la completa desinfección del conducto, crucial para el éxito del tratamiento.

Finalmente, en esta cita, se coloca una restauración provisional con Cavit para evitar la filtración bacteriana y se cita al paciente para dentro de un mes.

En la siguiente cita, tras verificar la ausencia de signos/síntomas de infección se realiza irrigación con hipoclorito sódico al 2,25%, suero y clorhexidina al 0,12%.

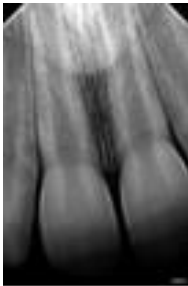A continuación, se lleva a cabo una sobreinstrumentación de unos dos milímetros con lima K para inducir el sangrado y obtener el coágulo sanguíneo.

Se coloca MTA hasta el límite amelocementario, favoreciendo el fraguado mediante una bolita de algodón humedecida, para conseguir sellado cameral y evitar así la colonización bacteriana. Finalmente, se coloca Cavit a modo de restauración provisional. Se cita al paciente para revisión al mes.

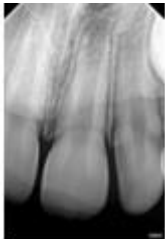En la siguiente cita se realiza la obturación definitiva en composite.

Se hace un seguimiento radiográfico, citando al paciente a las tres semanas, seis meses y doce meses.

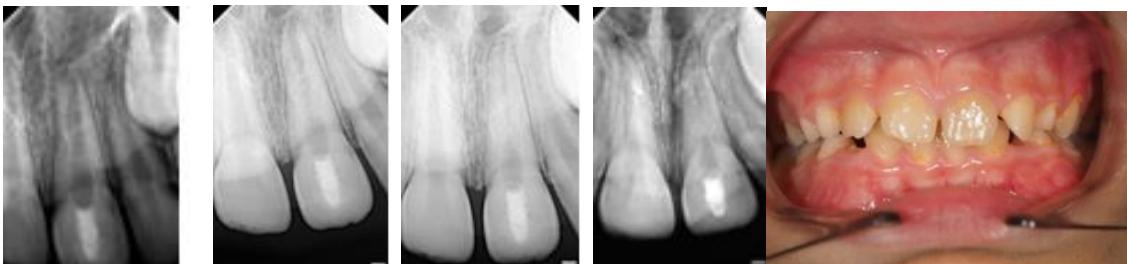
Al examen radiográfico se aprecia resolución de la patología periapical, así como una continuación del desarrollo radicular, consiguiéndose el crecimiento en longitud y grosor de las paredes radiculares y también el cierre apical. Se consigue a su vez, una respuesta positiva al test de sensibilidad de frío.



Radiografía primera cita donde se aprecia el desarrollo radicular incompleto con paredes finas y ápice abierto.



Radiografía en cita de revisión, en la cual se aprecia radiolucidez periapical.



Seguimiento radiográfico a las tres semanas, seis meses, un año y a los tres años; donde se aprecia la continuación del desarrollo radicular.

Foto final del tratamiento

## **Caso 2:**

El paciente acude a consulta por motivo del incisivo central derecho, con historia de traumatismo previo de dicha pieza.

A la exploración clínica se aprecia cambio de coloración de la pieza (imagen 1) y presencia de fístula, realizándose la correspondiente fistulografía con punta de gutapercha (imagen2).

Al examen radiográfico se observa una gran reabsorción radicular externa en la zona lateral mesial de la raíz, asociada a lesión periapical en dicha zona.

Se aprecia también la presencia de finas paredes radiculares y amplio lumen del conducto, con gran comunicación con el espacio perirradicular (imagen 3); contraindicándose de esta forma el tratamiento endodóntico convencional, por riesgo de sobreobturación.

Se indica el tratamiento de apicoformación con cementos biocerámicos, obteniéndose el correspondiente consentimiento informado.

En la primera cita, tras aplicar anestésico local y realizar aislamiento absoluto de la pieza mediante dique de goma, se lleva a cabo la apertura cameral, accediendo así al conducto.

Se mide a continuación, la longitud de trabajo mediante limas y confirmación radiográfica (imagen 4), no haciendo uso de localizador de ápices, dadas las características de la pieza a tratar (conducto muy ancho con gran reabsorción radicular).

Se deja hidróxido de calcio como medicación intraconducto durante una semana y se realiza restauración provisional con Cavit para prevenir la filtración bacteriana.

En la segunda cita, tras verificar la ausencia de signos/síntomas de infección, se procede a la realización del tapón apical, utilizando en este caso Biodentine<sup>®</sup>, pues tenemos requerimiento estético al tratarse de un incisivo central, y este material, a diferencia del MTA, no provoca decoloración dental; además de que su tiempo de fraguado es mucho menor y no necesita humedad para fraguar. Tras secar bien el conducto con puntas de papel, se condensa el material asegurando 3 mm de tapón apical (imagen 5 y 6). En esta misma cita se realiza la reconstrucción en composite, cosa que no se podría hacer en el caso de utilizar MTA, pues su tiempo de fraguado, como se ha indicado anteriormente, es considerablemente mayor.

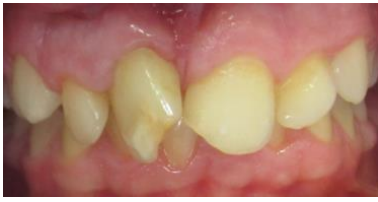

Imagen 1: fotografía intraoral donde se aprecia el cambio de coloración en el diente 11.

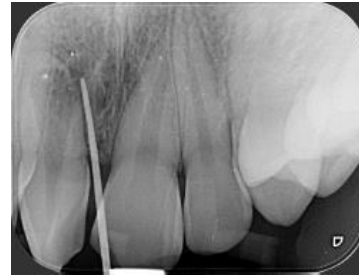


Imagen 2: fistulografía con punta de gutapercha.

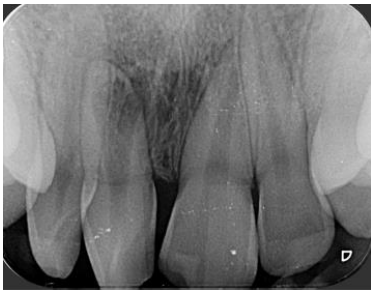

Imagen 3: radiografía en la cual se aprecian las finas paredes radiculares del 11, así como, una gran comunicación con el espacio perirradicular.

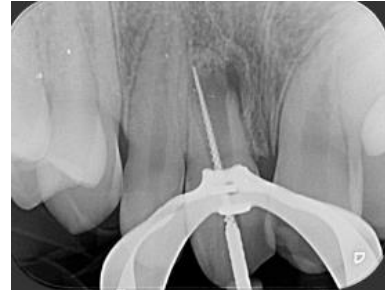

Imagen 4: determinación de longitud de trabajo mediante lima K.

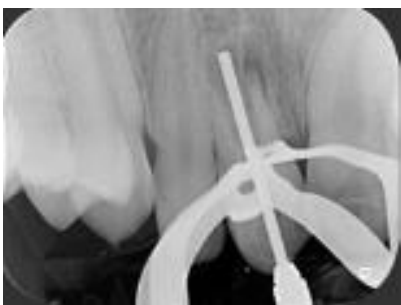

Imagen 5: colocación y condensación del Biodentine®.

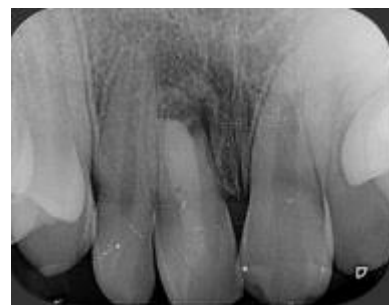

Imagen 6: radiografía donde se aprecia el tapón apical.

## Discusión:

### Revascularización:

Un punto crucial, a la hora de realizar un procedimiento de revascularización, es la consecución de una completa desinfección del conducto radicular, aportando un campo totalmente aséptico para permitir la nueva formación de tejido pulpar a partir de células madre de la papila apical.

En este caso no se realiza instrumentación mecánica del conducto, idea defendida en diversos artículos <sup>(19, 20, 21)</sup>, pues podría debilitar aún más las finas paredes radiculares presentes en un diente inmaduro con desarrollo radicular incompleto, incrementando el riesgo de fractura. Por ello, la desinfección del conducto radicular, debe conseguirse mediante soluciones irrigadoras y medicamentos intraconducto, como hipoclorito sódico, o pastas antibióticas.

La Asociación American de Endodoncia (AAE) recomienda el uso de hipoclorito sódico al 1,5%, 20 mililitros durante cinco minutos por cada conducto. Ha sido demostrado <sup>(22, 23)</sup> que concentraciones de hipoclorito de 6% o mayores, provocan la desnaturalización de los factores de crecimiento presentes en la dentina, necesarios para la diferenciación y proliferación de las células madre.

No recomienda el uso de clorhexidina para la desinfección, pues se trata de un agente altamente citotóxico para las células madre de la papila apical (SCAPs).

Por otra parte, recomienda el uso de antibióticos a concentraciones bactericidas y, al mismo tiempo, mínimamente dañinas para las células madre. Como demuestra diferentes artículos <sup>(24, 25)</sup>, con concentraciones de 1 mg/mL de cada antibiótico o bien, el uso de hidróxido de calcio a todas las concentraciones, permite la supervivencia y proliferación de las SCAPs. Por ello, la AAE recomienda el uso de una pasta antibiótica a igual proporción (1:1:1) con concentraciones de 1-5 mg/mL de cada antibiótico o bien hidróxido de calcio, de una a cuatro semanas.

Recomienda también, el uso de EDTA en los procedimientos regenerativos pulpares, pues promueve la liberación de factores de crecimiento incluidos en la dentina <sup>(23)</sup>.

La pasta antibiótica más comúnmente utilizada en tratamientos de revascularización es TAP, compuesta por Ciprofloxacino, Metronidazol y Minociclina. Se ha demostrado <sup>(26)</sup> su capacidad de desinfección en dientes inmaduros con pulpa necrótica y/o patología periapical, sin efectos dañinos para las células madre de la papila apical. El principal inconveniente que presenta el uso de esta pasta antibiótica es la decoloración dental, asociada a la Minociclina. Una buena alternativa sería el uso de pastas antibióticas compuestas únicamente por Ciprofloxacino y Metronidazol (DAP) o la sustitución de la Minociclina por una Tetraciclina <sup>(26)</sup>, como en el caso expuesto; en el cual se usa Trimix, una combinación de Doxiciclina, Metronidazol y Ciprofloxacino.

Otro punto importante en los procedimientos regenerativos pulpares, radica en la inducción de sangrado, necesaria para permitir una afluencia de células madre en el espacio del conducto radicular <sup>(17)</sup>. Por otra parte, es fundamental un material de andamiaje (scaffold) que, además de constituir una estructura tisular tridimensional, ayudará a la diferenciación de células madre a través de la liberación local de factores de crecimiento <sup>(18)</sup>. Como material de andamiaje puede utilizarse el propio coágulo sanguíneo, como en el caso expuesto, o bien concentrados plaquetarios ricos en fibrina o plasma (PRF o PRP).

Diferentes estudios <sup>(27, 28)</sup> sugieren que los concentrados plaquetarios, por sus características, podrían aportar ventajas en los tratamientos de revascularización frente al uso, únicamente de coágulo sanguíneo. Indican, no obstante, que es necesaria mayor evidencia, con estudios a largo plazo que respalden el uso de estos concentrados plaquetarios.

Entre estas características cabe destacar las siguientes:

- Presencia de factores de crecimiento.
- Estimulación de la producción de colágeno.
- Producción de agentes antiinflamatorios.
- Inducción de la diferenciación celular.
- Mejoran el potencial de curación tanto de tejidos blandos como duros.
- Presencia de citoquinas. Cabe destacar el factor de crecimiento del endotelio vascular (VEGF), pues la simple presencia de esta citoquina es suficiente para iniciar la angiogénesis.

Es importante mencionar que tras la realización de tratamientos de revascularización son frecuentes los procesos de calcificación intraconducto<sup>(29)</sup>, presentándose éstos en diferentes patrones; bien como una barrera calcificada en el área central del canal radicular o bien como una obliteración completa del conducto radicular.

Es verdad que la calcificación no se considera un estado patológico, pues no interfiere con la resolución de la patología periapical, pero en algunos casos progresa hacia una obliteración completa del canal <sup>(29)</sup>, impidiendo la vitalidad y funcionalidad del tejido pulpar y complicando un futuro tratamiento endodóntico, en caso de que fuera necesario.

Song M, et al. 20017. <sup>(29)</sup> concluye tras su estudio que estos procesos son más frecuentes cuando la desinfección se realiza mediante hidróxido de calcio frente al uso de pasta antibiótica, aunque indica que es necesaria mayor evidencia para demostrarlo con certeza.

Dos factores importantes, de los cuales van a depender los resultados del tratamiento son, tanto la edad del paciente como el diámetro del foramen apical.

Diferentes estudios <sup>(30, 31, 31)</sup> han demostrado que los resultados, tanto en crecimiento longitudinal como en anchura de las paredes radiculares, son

mayores en pacientes jóvenes; pues presentan mayor potencial regenerativo de las células madre. Indican, a su vez, que este tipo de tratamiento resulta exitoso en edades que comprenden de los 9 a los 18 años, siendo como se ha dicho los resultados mejores en los grupos más jóvenes.

Por otra parte, diámetros del foramen apical mayores a 1 milímetro se asocian con mejores resultados <sup>(32)</sup>, pues permiten una mayor migración de células madre de la papila apical (SCAPs) hacia el espacio del conducto radicular.

## **Apicoformación con cementos biocerámicos:**

El tratamiento clásico de apicoformación con hidróxido de calcio ha demostrado un gran porcentaje de éxito en cuanto a resolución de patología, constituyendo un tratamiento ampliamente utilizado en el manejo de dientes inmaduros con pulpa necrótica y/o patología periapical.

No obstante, la necesidad de recambio del material de forma periódica lo convierte en un tratamiento largo en el cual son necesarias múltiples citas. Por otra parte, ha sido demostrado <sup>(33)</sup> que el uso de hidróxido de calcio se asocia con un incremento del riesgo de fracturas radiculares, debido a su efecto de disolución sobre la matriz orgánica tras usos prolongados.

La aparición de los nuevos cementos biocerámicos (MTA y Biodentine) abre nuevas opciones para estas técnicas de apicoformación.

El MTA presenta unas excelentes propiedades biológicas <sup>(5)</sup>:

- Biocompatibilidad.
- Actividad antimicrobiana.
- Prevención de la filtración bacteriana.
- No citotoxicidad.
- Estimulación de la liberación de citoquina de las células óseas.

Por su parte, el Biodentine, además de excelentes propiedades biológicas; aporta múltiples ventajas frente al MTA <sup>(6)</sup>: presenta un menor tiempo de fraguado, dando la posibilidad de realizar el tratamiento en una sola cita; no causa decoloración dental, convirtiéndolo en un magnífico material para el tratamiento de dientes anteriores; y su manipulación resulta más sencilla.

Una buena alternativa, para el tratamiento de dientes inmaduros con ápice abierto y patología pulpar, es el nuevo material biocerámico, NeoMTA Plus<sup>®</sup>, un cemento a base de silicato tricálcico y dicálcico.

Presenta una biocompatibilidad similar al MTA y Biodentine <sup>(39)</sup> y, por otra parte, la liberación de iones y la capacidad de formación de CaP podría aumentar la estabilidad del relleno radicular y promover la regeneración del tejido pulpar y periodontal, mejorando la bioactividad y biocompatibilidad del material <sup>(37)</sup>.

Presenta además otras ventajas, como una manipulación más sencilla <sup>(37)</sup>, por su consistencia menos líquida; un menor tiempo de fraguado <sup>(37)</sup> y no causa decoloración dental <sup>(38)</sup>.

Estos cementos biocerámicos, reducen los tiempos de tratamiento, en comparación con el uso de hidróxido de calcio, considerablemente. Esto es debido a que, a diferencia de la apicoformación clásica, en la cual se busca un sellado apical a través de la aposición de tejidos duros; con esta técnica, la barrera apical se consigue únicamente con la propia condensación y fraguado del material.

Al mismo tiempo, el estrés generado a nivel radicular, siempre que se realice inmediatamente la obturación del conducto y restauración en composite, es menor en comparación con el uso de hidróxido de calcio <sup>(4)</sup>, reduciendo así el riesgo de fractura.

El principal problema de esta técnica, a pesar de la resolución de la patología, radica en que no se consigue una regeneración de la fisiología del complejo pulpo-dentinario <sup>(7, 8)</sup>, no permitiendo la continuación del desarrollo radicular.

## **Apicoformación vs Revascularización:**

Ambos tratamientos han demostrado porcentajes de éxito entre el 76% y 100% en cuanto a resolución de patología periapical <sup>(7, 13, 34,35)</sup>, en dientes permanentes inmaduro.

Diferentes estudios <sup>(7, 13, 36)</sup> demuestran que los tratamientos de revascularización consiguen mejores resultados en cuanto a desarrollo radicular, tanto en crecimiento longitudinal como en anchura de las paredes radiculares, en comparación con los tratamientos de apicoformación. Indican también la necesidad de más estudios con seguimiento a largo plazo para aportar mayor evidencia.

Silujjai J, et al. 2017. <sup>(35)</sup>, demuestra en su estudio un mayor crecimiento longitudinal de las paredes radiculares tras tratamientos endodónticos regenerativos frente a técnicas de apicoformación. No encuentra diferencias significativas en cuanto al aumento de la anchura de las paredes. Habla también de los procesos de revascularización como una reparación en lugar de una verdadera regeneración, pues los nuevos tejidos que ocupan el espacio radicular son principalmente tejido óseo, conectivo y cemento. Al igual que los anteriores, indica la necesidad de una mayor evidencia que respalde estos resultados.

Todos los estudios coinciden en que ambas técnicas permiten, en la gran mayoría de casos, la resolución de la patología. En cuanto al desarrollo radicular hay mayor discrepancia, aunque en la mayoría de casos los resultados

conseguidos con procedimientos regenerativos pulpaes son mejores, en cuanto a continuación de los procesos de desarrollo radicular.

A pesar de estos resultados, todos indican la necesidad de una mayor evidencia, basada en estudios con periodos de seguimiento largos y tamaños muestrales más significativos, que permitan sacar unas conclusiones con mayor claridad y establecer así unas bases más sólidas para estos tratamientos.

## Conclusión:

- Tanto los procedimientos de revascularización como de apicoformación con cementos biocerámicos han demostrado altos porcentajes de éxito en cuanto a resolución de patología periapical, constituyendo opciones válidas para el tratamiento de dientes permanentes inmaduros con pulpa necrótica y/o patología periapical.
- Los tratamientos de revascularización muestran la ventaja de permitir la continuación de los procesos de desarrollo radicular, en la mayoría de los casos, aunque es necesaria mayor evidencia, con estudios a largo plazo y mayores tamaños muestrales, para sacar conclusiones con mayor certeza.

## Bibliografía:

1. Andreasen JO, Munksgaard EC, Bakland LK. Comparison of fracture resistance in root Canals of immature sheep teeth after filling with Calcium Hydroxide or MTA. *Dental Traumatology*. 2006; 22: 154-6.
2. Cvek M. Prognosis of luxated non-vital maxillary incisors treated with Calcium Hydroxide and filled with gutta-percha. A retrospective clinical study. *Endod Dent Traumatol*. 1992; 8 (2): 45-55.
3. Zarei M, Afkhami F, Malek Poor Z. Fracture resistance of human root dentin exposed to Calcium Hydroxide intervisit medication at various time periods: An in vitro study. *Dent Traumatol*. 2013; 29: 156-60.
4. Sema B, Oguz E, Gürcan E. Effect of different treatment options on biomechanics of immature teeth: A finite element stress analysis study. *J Endod*. 2017;
5. Parirokh M, Torabinejad M. Mineral Trioxide Aggregate: a comprehensive literatura review-part III: clinical applications, drawbacks and mechanism of action. *J Endod*. 2010; 36: 400-13.
6. Desai S, Chandler N. The restoration of permanent immature anterior teeth, root filled using MTA: a review. *J Dent*. 2009; 37: 652-7.
7. Jeeruphan T, et al. Mahidol study 1: comparison of radiographic and survival outcomes of immature teeth treated with either regenerative endodontic or apexification methods: a retrospective study. *J Endod*. 2012; 38: 1330-6.
8. Simon S, Goldberg M. Regenerative endodontics: regeneration or repair? *The dental pulp: Biology, Pathology and Regenerative therapies*. 2014; 40: 70-5.
9. Iwaya SI, Ikawa M, Kubota M. Revascularization of an immature permanent tooth with apical periodontitis and sinus tract. *Dental Traumatology*. 2001; 17: 185-7.
10. Murray PE, García-Godoy F, Hargreaves KM. Regenerative endodontics: a review of current status and a call for action. *J Endod*. 2007; 33: 377-90.

11. Diogenes A, Henry MA, Teixeira FB, Hargreaves KM. An update on clinical regenerative endodontics. *Endodontics Topics*. 2013; 28: 2-23.
12. Zhou R, Wang Y, Chen Y, et al. Radiographic, histologic and biomechanical evaluation of combined application of platelet-rich fibrin with blood clot in regenerative endodontics. *J Endod*. 2017; 43: 2034-40.
13. Conde MCM, Chisini LA, et al. A scoping review of root canal revascularization: relevant aspects for clinical success and tissue formation. *International Endodontic Journal*. 2017; 50: 860-74.
14. Nakashima M, Akamine A. The application of tissue engineering to regeneration of pulp and dentin in endodontics. *J Endod*. 2005; 31: 711-8.
15. Huang GT, Sonoyama W, Liu Y, et al. The hidden treasure in apical papilla: the potential role in pulp/dentin regeneration and bioroot engineering. *J Endod*. 2008; 34: 645-51.
16. Liao J, Al Shahrani M, Al-Habib M, et al. Cells isolated from inflamed periapical tissue express mesenchymal stem cell markers and are highly osteogenic. *J Endod*. 2011; 37: 1217-24.
17. Lovelace TW, Henry MA, Hargreaves KM, Diogenes A. Evaluation of the delivery of mesenchymal stem cells into the root canal space of necrotic immature teeth after clinical regenerative endodontic procedures. *J Endod*. 2011; 37: 133-8.
18. Hargreaves KM, Diogenes A, Teixeira FB. Treatment options: Biological basis of regenerative endodontic procedures. *J Endod*. 2013; 39: 30-43.
19. Chaniotis A. Treatment options for failing regenerative endodontic procedures: Report of 3 cases. *J Endod*. 2017; 43: 1472-78.
20. Andreasen JO, Backland LK. Pulp regeneration after non-infected and infected necrosis, what type of tissue do we want? A review. *Dental Traumatology*. 2012; 28: 13-8.
21. Law AS. Considerations for regeneration procedures. *J Endod*. 2013; 39: 544-56.
22. Kaushik SN, Kim B, Walma AM, et al. Biomimetic microenvironments for regenerative endodontics. *Biomater Res*. 2016; 20: 14.

23. Ring KC, Murray PE, Namerow KN, et al. The comparison of the effect of endodontic irrigation on cell adherence to root canal dentin. *J Endod.* 2008; 34: 1474-9.
24. Diogenes A, Ruparel NB, Shiloah Y, et al. Regenerative endodontics: a way forward. *J Am Dent Assoc.* 2016; 147: 372-80.
25. Althumairy RI, Teixeira FB, Diogenes A. Effect of dentin conditioning with intracanal medicaments on survival of stem cells of apical papilla. *J Endod.* 2014; 40: 521-5.
26. Montero-Miralles P, Martínez González J, Alonso Ezpeleta O, et al. Effectiveness and clinical implications of the use of topical antibiotics in regenerative endodontic procedures: a review. *International Endodontic Journal.* 2018; 51: 981-988.
27. Metlersk J, Fagogeni I, Nowicka A. Efficacy of autologous platelet concentrates in regenerative endodontic treatment: A systematic review of human studies. *J Endod.* 2019; 45: 20-31.
28. Ulusoy Tuba A, Turedi I, et al. Evaluation of blood clot, platelet-rich plasma, platelet-rich fibrin and platelet pellet as scaffolds in regenerative endodontic treatment: a prospective randomized trial. *J Endod.* 2019; 45: 560-566.
29. Song M, Cao Y, Shin S, et al. Revascularization associated intracanal calcification: assessment of prevalence and contributing factors. *J Endod.* 2017; 43: 2025-33.
30. Diogenes A, Ruparel NB. Regenerative endodontic procedures: clinical outcomes. *Dent Clin North Am.* 2017; 61: 111-25.
31. García-Godoy F, Murray PE. Recommendations for using regenerative endodontic procedures in permanent immature traumatized teeth. *Dent Traumatol.* 2012; 28: 33-41.
32. Bisboy Safwat E, Kariem Mustafa EB, Mohamed Mokhtar N, Diogenes A. Influence of age and apical diameter on the success of endodontic regeneration procedures. *J Endod.* 2016; 42: 1620-25.
33. Heward S, Sedgley CM. Effects of intracanal mineral trioxide aggregate and calcium hydroxide during four weeks on pH changes in simulated root surface resorption defects: an in vitro study using matched pairs of human teeth. *J Endod.* 2011; 37: 40-4.

34. Alobaid AS, Cortes LM, Lo J, et al. Radiographic and clinical outcomes of the treatment of immature permanent teeth by revascularization or apexification: a pilot retrospective cohort study. *J Endod.* 2014; 40: 1063-70.
35. Silujjai J, Linsuwanont P. Treatment outcomes of apexification or revascularization in nonvital immature permanent teeth: a retrospective study. *J Endod.* 2017; 43: 238-245.
36. Bose R, et al. A retrospective evaluation of radiographic outcomes in immature teeth with necrotic root canal systems treated with regenerative endodontic procedures. *J Endod.* 2009; 35: 1343-9.
37. Siboni F, et al. Properties of NeoMTA Plus and MTA Plus cements for endodontics. *International Endodontic Journal.* 2017; 50 (S2): 83-94.
38. Camilleri J, et al. Staining potential of NeoMTA Plus, MTA Plus and Biodentine used for pulpotomy procedures. *J Endod.* 2015; 41 (7): 1139-45.
39. Pinheiro Siqueira L, et al. Cell viability and tissue reaction of NeoMTA Plus: An in vitro study. *J Endod.* 2018; 44 (7): 1140-45.