



FACULTADE DE MEDICINA E  
ODONTOLOXÍA

## Traballo de fin de grao

**Deseño Dixital de Sorriso (DDS): unha nova  
ferramenta clínica**

**Diseño Digital de Sonrisa (DDS): una nueva  
herramienta clínica**

**Dental Smile Design (DSD): a new clinic tool**

**Autor:** Jacobo Casal Moure

**Titor:** Gonzalo López Castro

**Cotitora:** María Mercedes Gallas Torreira

**Departamento:** Cirurxía e especialidades  
médico-cirúrxicas. Área Estomatoloxía.

(Xullo, 2024)

Traballo de Fin de Grao presentado na Facultade de Medicina e Odontoloxía da  
Universidade de Santiago de Compostela para a obtención do Grao en Odontoloxía.

## **RESUMEN**

La tecnología digital ha irrumpido en la Odontología del siglo XXI facilitando la planificación y ejecución de tratamientos complejos integrados, tanto en el aspecto funcional como estético. El DDS permite la visualización 3D creando y proyectando mediante una simulación y previsualización del resultado final del tratamiento propuesto previa a su realización. En este trabajo nos proponemos a partir de la evidencia científica realizar un análisis del concepto de DDS, determinando ventajas y limitaciones, así como posibilidades de aplicación clínica e integración de protocolos de tratamiento. Se realizará para ello una revisión sistemática de la literatura empleando la base de datos PubMed con el objeto de realizar un estudio individualizado de varios *softwares* de DDS de acuerdo a los criterios y parámetros empleados en cada uno para el diseño 3D.

## **RESUMO**

A tecnoloxía dixital irrompeu na Odontoloxía do século XXI facilitando a planificación e execución de tratamentos complexos integrados, tanto no aspecto funcional como estético. O DDS permite a visualización 3D creando e proxectando mediante unha simulación e previsualización do resultado final do tratamento proposto previa á súa realización. Neste traballo propoñémonos a partir da evidencia científica realizar unha análise do concepto DDS, determinando vantaxes e limitacións, así como posibilidades de aplicación clínica e integración de protocolos de tratamento. Realizarase para iso unha revisión sistemática da literatura empregando a base de datos PubMed co obxecto de realizar un estudo individualizado de varios *softwares* de deseño dixital de sorriso de acordo cos criterios e parámetros empregados en cada un para o deseño 3D.

## **ABSTRACT**

Digital technology has broken into 21st-century dentistry, facilitating the planning and execution of integrated complex treatments, both functionally and aesthetically. Digital Smile Design allows for 3D visualization, creating and projecting through a simulation and preview of the final result of the proposed treatment before its realization. In this work, based on scientific evidence, we propose to analyze the concept of DSD (Digital Smile Design), determining its advantages and limitations as well as possibilities for clinical application and integration of treatment protocols. To this end, a systematic review of the literature will be conducted using the PubMed database in order to carry out an individualized study of various digital smile design software according to the criteria and parameters used in each one for 3D design.

## ÍNDICE

<b>RESUMEN</b> .....	<b>1</b>
<b>RESUMO</b> .....	<b>2</b>
<b>ABSTRACT</b> .....	<b>3</b>
<b>1. INTRODUCCIÓN</b> .....	<b>5</b>
<b>2. OBJETIVOS</b> .....	<b>10</b>
2.1 Objetivo principal .....	10
2.2 Objetivos específicos.....	10
<b>3. MATERIAL Y MÉTODOS</b> .....	<b>10</b>
3.1 Pregunta PICO.....	10
3.2 Estrategia de búsqueda .....	10
3.3 Selección de estudios .....	11
3.4 Criterios de inclusión y exclusión .....	11
<b>4. RESULTADOS</b> .....	<b>13</b>
4.1 Concepto de DDS .....	18
4.2 Requerimientos del DDS y secuenciación del flujo digital .....	18
4.3 Ventajas y limitaciones.....	21
4.4 Softwares de DDS.....	21
4.5 Comparación del método DDS vs método convencional .....	24
4.6 Ámbitos de uso del <i>software</i> de DDS .....	25
4.7 Consideraciones masticatorias, psicológicas y biológicas para el DDS.....	26
4.8 Previsiones futuras del DDS.....	27
<b>5. DISCUSIÓN</b> .....	<b>29</b>
<b>6. CONCLUSIONES</b> .....	<b>38</b>
<b>7. BIBLIOGRAFÍA</b> .....	<b>39</b>

## 1. INTRODUCCIÓN

La sonrisa es una parte fundamental y distintiva de cada persona. Existen estudios y evidencia científica que indican que la percepción de una sonrisa atractiva desde el punto de vista estético influye en la imagen que los demás tienen de nosotros y es una herramienta valiosa para socializar (1-3). Generalmente, una sonrisa considerada estética incrementa significativamente el nivel de satisfacción personal, teniendo en cuenta que las consideraciones estéticas varían y deben ser personalizadas según cada persona (4).

La estética de la sonrisa y de los tratamientos odontológicos se ha vuelto fundamental y exigida por prácticamente la mayoría de los pacientes. El componente estético de la sonrisa ya no se centra exclusivamente en los dientes (5). Desde 2006, Fradeani et al. comenzaron a analizar otros parámetros faciales para contribuir a una mayor estética. En su análisis, incluyeron parámetros como la localización de cada diente en posición de reposo, el borde incisal de los dientes, el ancho de la sonrisa, los corredores labiales, la correspondencia entre las líneas interincisales y la línea media facial, y la oclusión en comparación con la línea comisural. Fradeani et al. buscaban lograr una sonrisa en correspondencia con la curvatura de los labios inferior y superior, empleando curvaturas incisales convexas para crear una sonrisa armoniosa con el resto de estructuras faciales (5).

Con el continuo desarrollo y auge de las nuevas tecnologías, aparecen nuevas herramientas digitales, entre ellas el Diseño Digital de Sonrisa (DDS) que ha estado en evolución continua hasta su actual globalización. Fue en el año 2007 cuando Coachman et al. describen el concepto de DDS. Se define el DDS como una herramienta clínica usada en cualquier disciplina odontológica para mejorar la comunicación con el paciente y la predictibilidad de los tratamientos (6). Los principales objetivos de esta herramienta son: 1. Mejorar el proceso de diseño de sonrisa y transformar al paciente en coautor de su nueva sonrisa utilizando la morfo-psicología. 2. Desarrollar un protocolo de comunicación que facilite la comunicación real y cotidiana en odontología multidisciplinaria. 3. Aumentar el valor percibido de un tratamiento odontológico y, en consecuencia, la aceptación a través del enfoque de la odontología emocional. 4. Integrar la tecnología para generar procedimientos clínicos eficientes y

predecibles haciendo que el resultado final sea más similar al plan de tratamiento inicial presentado al paciente (6).

Podemos clasificar la evolución de esta herramienta de acuerdo con Coachman et al. (2017), estableciendo diferentes generaciones en el DDS (7).

**Generación 1. Dibujos sobre fotografías sin conexión con el modelo análogo:** se llevaba a cabo cuando se realizaban los dibujos sobre las fotografías impresas para visualizar el resultado del tratamiento pero sin relación con el modelo de estudio y ya se realizaba previamente a la inclusión de la tecnología digital en la odontología (fig. 1).

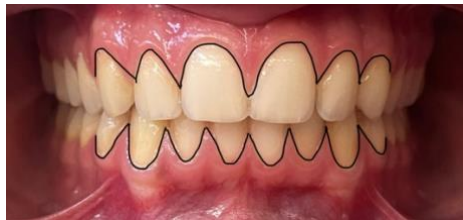

Figura 1: Dibujo sobre fotografía

**Generación 2. Dibujos digitales en 2D y conexión visual con el modelo análogo.** Con el avance de la tecnología digital, ciertos programas informáticos como *PowerPoint* comenzaron a ser utilizados por los clínicos para permitir dibujos digitales (fig. 2). Aún no siendo una herramienta exclusiva para la odontología y con dibujos en solo dos dimensiones, presentaba una mayor precisión que los dibujos manuales sobre fotografías. Este diseño podía ser conectado comparándose visualmente con el modelo de estudio, pero la conexión física a dicho modelo no existía.

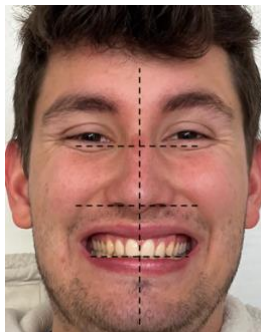


Figura 2: Trazado de líneas digital

**Generación 3. Dibujos digitales 2D y conexión con el modelo análogo.** Fue el comienzo de la comunicación análoga-digital. El primer *software* específico para la odontología digital se introdujo y conseguía conectar un diseño digital de sonrisa en 2D con un modelo 3D. Este *software* estaba dedicado a dibujos sobre imágenes en odontología y recibía el nombre de *GPS*. Este *software* fue el primero en incluir la cara y comenzó a integrar los dibujos en el modelo de trabajo, pero continuaba existiendo una deficiencia en la conexión con el modelo 3D.

**Generación 4. Dibujos digitales 2D y conexión digital con el modelo 3D.** Fue el momento de paso de análisis 2D a 3D. El modelo digital 3D se podía realizar incluyendo el análisis facial y con unos parámetros estéticos dentales predeterminados

**Generación 5.** Una secuenciación de trabajo totalmente digital.

**Generación 6.** El concepto 4D a través de añadir movimiento para los procesos de diseño de sonrisa.

Esta herramienta de diseño dental posibilita la creación de tratamientos dentales estéticos más personalizados y ha demostrado ofrecer beneficios en diversos campos de la odontología. El DDS aporta beneficios en cualquier especialidad odontológica relacionada con la estética facial y dental, incluyen ámbitos como la odontología restauradora, periodoncia, ortodoncia, prostodoncia y cirugía oral. (4).

Para la finalización satisfactoria de los diseños y planes de tratamiento mediante este *software*, se precisan una serie de requisitos específicos. Se ha documentado en varios artículos (8–10) los requisitos necesarios para llevar a cabo un adecuado diseño digital de la sonrisa. En primer lugar, es indispensable contar con un *software* de DDS, aunque programas como *Powerpoint* o *Keynote* pueden ser empleados gracias a su capacidad para trabajar sobre imágenes, trazar líneas, añadir formas y medidas sobre imágenes clínicas y de laboratorio. Además se requiere o bien una cámara adecuada o un teléfono móvil que tome fotografías de alta calidad y resolución. Asimismo, se requiere de un escáner intraoral para realizar impresiones digitales de ambas arcadas (9).

Para la ejecución del diseño, resulta crucial disponer de fotografías de alta definición y resolución capturadas siguiendo técnicas y posiciones clínicamente estandarizadas. Estas

fotografías deben abarcar todas las estructuras anatómicas orales y faciales relevantes para un diseño adecuado, incluyendo la línea media, las líneas comisurales, así como los cambios dinámicos las encías, los labios y los músculos faciales durante el habla y la sonrisa. La calidad y representatividad de estas fotografías son fundamentales, ya que su deficiencia puede comprometer tanto el plan de tratamiento como el diagnóstico (8). Entre las fotografías esenciales para un análisis correcto de la sonrisa se encuentran: una fotografía frontal que capture la sonrisa natural del paciente y su rostro completo, una fotografía del rostro completo del paciente en reposo, y fotografías de los maxilares y la mandíbula donde los dientes no se encuentren en oclusión (8-10). Se necesita la inclusión de dos imágenes de perfil, una de ellas en reposo y otra en máxima sonrisa; de una fotografía tomada desde la posición de las 12 en punto en sonrisa completa donde se muestren los bordes incisales de los dientes superiores y el labio inferior en reposo, y por último, una imagen intraoral de la arcada superior de segundo premolar a segundo premolar (8).

Además, se sugiere la inclusión de vídeos que registren los movimientos mandibulares en diferentes situaciones como la sonrisa, la masticación y el habla, con tomas en perfil y desde diversas angulaciones con respecto a las superficies dentarias (10). A partir de este punto, todos estos datos se incorporan en los programas de diseño, donde se inicia el diagnóstico y la planificación del tratamiento mediante trazados de diversas líneas y análisis faciales, dentales y de la sonrisa (10).

Los clínicos pueden utilizar alguno de los siguientes softwares de DDS existentes: Photoshop CS6 (Adobe Systems Incorporated), Microsoft PowerPoint (Microsoft Office, Microsoft, Redmond, Washington, USA), Smile Designer Pro (SDP) (Tasty Tech Ltd), Aesthetic Digital Smile Design (ADSD - Dr. Valerio Bini), Cerec SW 4.2 (Sirona Dental Systems Inc.), Planmeca Romexis Smile Design (PRSD) (Planmeca Romexis®), VisagiSMile (Web Motion LTD), DSD App by Coachman (DSDApp LLC), Keynote (iWork, Apple, Cupertino, California, USA), Guided Positioning System (GPS), DSS (EGSolution), NemoDSD (3D), Exocad DentalCAD 2.3 (8). No todos estos programas de DDS aportan las mismas competencias para el análisis integral de los parámetros estéticos dentofaciales. Aunque este análisis estético dentofacial se considera una de las razones más importantes al considerar elegir un programa de DDS, existen otros factores como la facilidad de uso, la capacidad de documentación de casos, el costo, la eficiencia del tiempo, el flujo de trabajo digital sistemático

y la organización, y la compatibilidad del programa con sistemas CAD/CAM u otros sistemas digitales también pueden influir en la decisión del usuario (11).

El DDS ofrece múltiples ventajas. Permite realizar de forma individualizada el diagnóstico, planificación y ejecución de los tratamientos odontológicos (8). Este *software* ha demostrado generar una alta confianza en los pacientes, ya que permite que los pacientes participen activamente en su plan de tratamiento al visualizar todo el proceso (9). Esto les proporciona una mayor motivación al observar resultados previsualizados y objetivos de su sonrisa, lo que se traduce en una sonrisa que les otorga una mayor confianza (8). Se considera el DDS más rápido y requiere menos esfuerzo que los métodos tradicionales de diseño de sonrisa (12). Asimismo, este sistema promueve la comunicación, no solo con el paciente, sino también con otros profesionales clínicos o técnicos de laboratorio (8,9). Desde el propio laboratorio pueden acceder en cualquier momento a los registros digitales del paciente. Además, la facilidad de comunicación hace que reciban directamente los deseos del paciente a través de los modelos. Esto disminuye el número de posibles errores y disconformidades en el tratamiento final. (8, 9).

No obstante, en la actualidad, este *software* de diseño también enfrenta limitaciones y no es adoptado por todos los profesionales debido a sus costos económicos elevados. Además, la dependencia en la captación de imágenes y vídeos, provoca que un error como la falta de nitidez de una fotografía o que el paciente no se mantenga en la misma posición a la hora de tomar las imágenes y vídeos, lleve a inexactitudes en el diagnóstico y la planificación del tratamiento (8).

La evidencia científica existente no es concluyente aún acerca de si la utilización del Diseño Digital de Sonrisa (DDS) aporta o no beneficios clínicos respecto al método convencional de planificación del tratamiento. Además, no valora en el caso de aportar beneficios la magnitud de los mismos en cualquier disciplina de la odontología. Al tratarse de una herramienta que continúa en procesos de mejora y de adaptación, la evidencia existente acerca del DDS no es determinante. Por tanto, el objetivo de esta revisión es un análisis del concepto de DDS. Para ello se valorará la secuencia de trabajo digital, los distintos *softwares* y las ventajas y desventajas que presenta esta herramienta, así como posibilidades de aplicación clínica y la integración de protocolos de tratamiento.

## 2. OBJETIVOS

### 2.1 Objetivo principal

Realizar una revisión de la literatura analizando el concepto de Diseño Digital de Sonrisa (DDS).

### 2.2 Objetivos específicos

- Conocer las ventajas y limitaciones del DDS.
- Analizar los diferentes *softwares* existentes de DDS.
- Valorar la aceptación por parte de profesionales y pacientes y su comparación con los métodos convencionales.

## 3. MATERIAL Y MÉTODOS

### 3.1 Pregunta PICO

Esta revisión sistemática se ha llevado a cabo basándose en los criterios establecidos por PRISMA (*Preferred Reporting Items for Systematic Reviews and Meta-Analyses*) (13). Para realizar la revisión, se planteó la siguiente pregunta PICO (*Population, Intervention, Comparison and Outcome*): ¿Los *softwares* (P) de DDS (I) presentan un mayor número de ventajas y un mayor nivel de aceptación por parte de pacientes y profesionales (O) que el método convencional de diseño de sonrisa (C)?

*Population*: los *softwares* de DDS.

*Intervention*: procedimientos de diseño de sonrisa.

*Comparison*: comparación entre el procedimiento digital y el tradicional de tratamiento.

*Outcome*: establecer conclusiones sobre el grado de satisfacción por parte del paciente y sobre los resultados estéticos y la precisión del tratamiento.

### 3.2 Estrategia de búsqueda

Esta búsqueda se realizó empleando las bases de datos MEDLINE (PubMed), Web of Science y Scopus, considerando todas las publicaciones de los últimos 10 años (2014 -2024). Se realizó la búsqueda bajo las siguientes palabras clave en estas respectivas bases de datos: “*digital smile design*”, “*smile design*”, “*analysis of smile*”, “*smile software*”, “*digital smile design*”

*softwares*”, “*patient perception*” y “*clinician acceptance*” con los operadores booleanos “*AND*” y “*OR*”.

### **3.3 Selección de estudios**

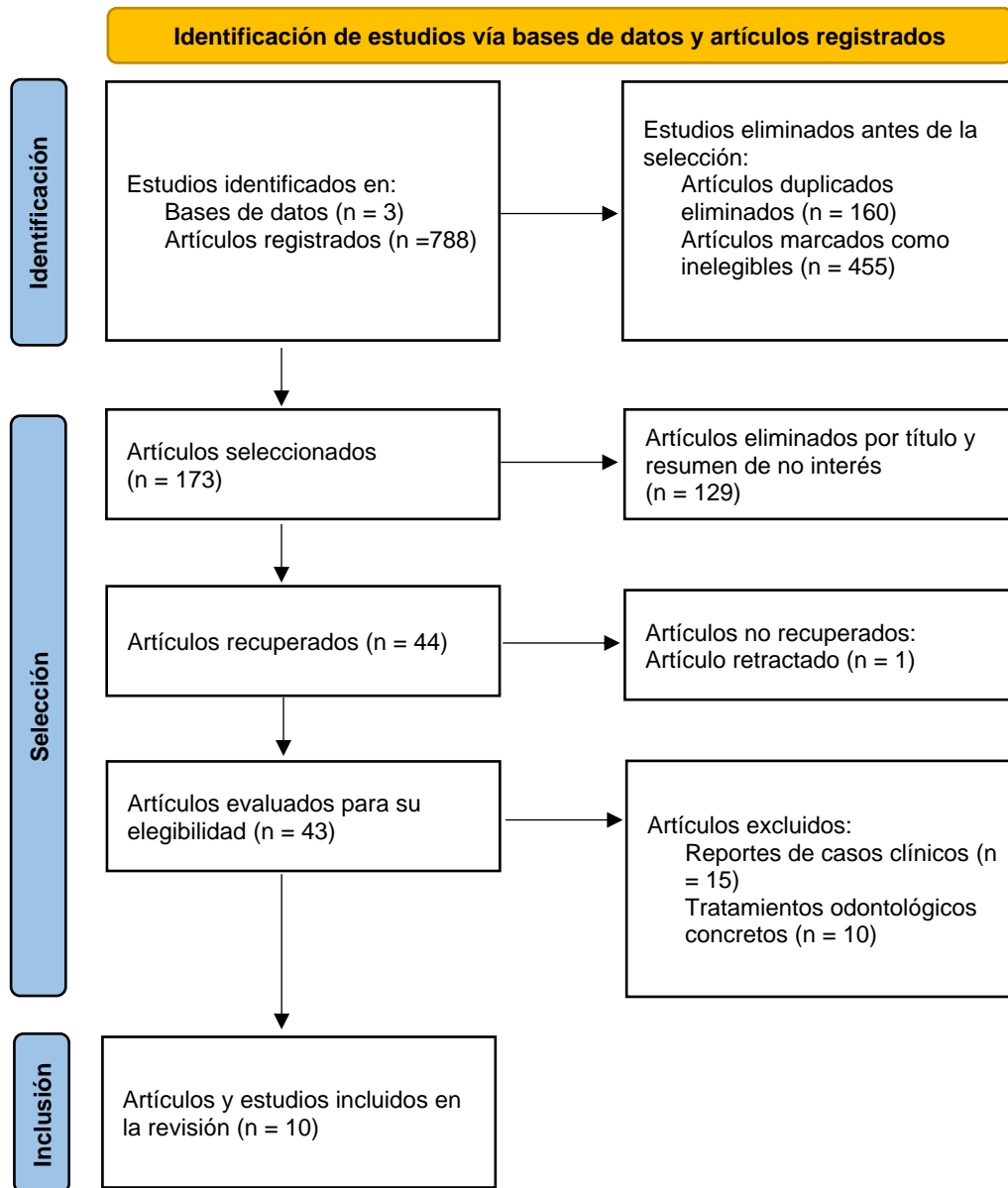
Primero se sustrajeron los artículos duplicados a través de la herramienta *RefWorks* y se descartaron aquellos marcados como no elegibles. Posteriormente, se realizó el descarte de aquellos artículos cuyo título y resumen no era de interés para esta revisión. Además, se eliminó un artículo al tratarse de un artículo retractado. Finalmente, se descartaron aquellos artículos calificados como reportes de casos clínicos o aquellos que exclusivamente trataban la inclusión de un único programa comercial de *software* por no cumplir los criterios de inclusión.

### **3.4 Criterios de inclusión y exclusión**

Los artículos incluidos en esta revisión fueron seleccionados mediante los siguientes criterios:

- Artículos de revisión de literatura y estudios que presentaban objetivos con un alto grado de similitud a los de esta revisión
- Artículos publicados en los últimos 10 años en inglés y que no hayan sido descartados previamente por incluir en su título o resumen áreas de tratamiento odontológicas concretas (implantología, carillas, etc.) y se centren en la estética y el análisis de la sonrisa mediante el *software* de DDS.
- Se excluyeron los artículos de casos clínicos.

Fig. 3:



## 4. RESULTADOS

El proceso de selección de artículos se encuentra representado en el diagrama de flujo PRISMA (fig. 3). Este resulta de una búsqueda realizada en las bases de datos PubMed, Scopus y Web of Science. Se identificaron un total de 788 artículos, de los cuáles se eliminaron aquellos duplicados y con título y *abstract* de no interés, resultando en un total de 46 artículos, de los cuáles tras leer el texto completo cumplían los criterios de inclusión 10 artículos.

Estos seleccionados consisten en 5 artículos, 2 estudios (1 estudio piloto y 1 estudio controlado aleatorizado) y 3 revisiones de literatura acerca del DDS. Las principales características de los artículos seleccionados se encuentran en la *tabla 1*. En ella se registran autor y año de publicación, el tipo de publicación, los objetivos y las conclusiones de cada uno de ellos.

Tabla 1:

Autor y año	Tipo de artículo	Objetivos	Conclusiones
Alharkan et al. (2024) (18)	Revisión de la literatura	Realizar una descripción general del DDS en tratamientos dentales estéticos y analiza sus aplicaciones, ventajas, limitaciones y posibilidades futuras.	La integración del DDS en la odontología restauradora tiene numerosas aplicaciones y beneficios. Tiene el potencial de revolucionar la planificación del tratamiento y mejorar los resultados para los pacientes al proporcionar representaciones visuales precisas, mejorar la comunicación y colaboración, y promover un enfoque de tratamiento personalizado y mínimamente invasivo. La investigación y el entrenamiento continuos son esenciales para mantenerse actualizado con los avances en DDS y garantizar su implementación efectiva en la práctica dental. Al adoptar estas innovaciones, los profesionales dentales pueden ofrecer a los pacientes resultados estéticos mejorados y un mayor nivel de satisfacción en sus tratamientos dentales.
Alikhasi <i>et al.</i> (2022) (14)	Artículo	Analizar los aspectos mecánicos, biológicos y psicológicos que deben ser evaluados y medidos para un tratamiento estético exitoso.	A medida que aumenta la demanda de mejorar la apariencia dental, los materiales y tecnologías restaurativas seguirán desarrollándose para satisfacer las necesidades de la sociedad. Los principales avances han ocurrido en técnicas de blanqueamiento, materiales restaurativos dentales, programas de diseño de sonrisa, técnicas protésicas y agentes adhesivos. La incorporación del diseño digital 3D en la inteligencia artificial y el aprendizaje automático también ha contribuido a este proceso. El uso de herramientas digitales modernas requiere un conocimiento adecuado sobre los principios de la forma y estructura dental, que han sido suficientemente revisados y documentados. Los factores mecánicos, biológicos y psicológicos no deben ser pasados por alto para lograr una estética favorable.

<p>Cervino <i>et al.</i> (2019) (15)</p>	<p>Revisión de la literatura</p>	<p>Recopilar todos los resultados sobre el uso del DDS y destacar los campos de aplicación.</p>	<p>Esta herramienta proporciona información importante tanto para el clínico como para el paciente. Los pacientes pueden visualizar sus rehabilitaciones incluso antes de comenzarlas, lo que puede tener funciones medicolegales importantes. En los últimos años, estas técnicas digitales han experimentado una gran evolución positiva. También es posible recordar que otras técnicas, como el análisis de elementos finitos en ingeniería, han proporcionado un gran apoyo al campo biomédico al permitir la simulación de estructuras incluso antes de ser probadas en pacientes, mejorando la calidad de las rehabilitaciones y la previsibilidad de estas últimas.</p> <p>Con respecto a la planificación, los instrumentos digitales correctamente conectados con otros archivos digitales relacionados con radiografías y máquinas de laboratorio dental permiten rehabilitaciones más predecibles. De hecho, la tecnología ha estado evolucionando en este campo en los últimos años y continuará incluyendo grandes actualizaciones en el Diseño Digital de Sonrisa. Sin embargo, los escaneos faciales podrían predecir el crecimiento óseo en niños, para planificar rehabilitaciones ortodónticas y ortopédicas adecuadas y luego guiar el crecimiento adecuado de las mandíbulas.</p>
<p>Chisnoiu <i>et al.</i> (2023) (12)</p>	<p>Estudio piloto</p>	<p>Evaluar y comparar, mediante un cuestionario validado, la capacidad de previsualizar el plan de tratamiento y las restauraciones dentales estéticas del sistema analógico convencional y los métodos de producción digital de encerado diagnóstico, desde el punto de vista de los profesionales dentales.</p>	<p>En términos de estética, los procedimientos de encerado diagnóstico y <i>mock-up</i> mejoraron significativamente la situación clínica. Entre los dos tipos de encerado (convencional y digital), hubo algunas variaciones en los criterios de la sonrisa y dentales; sin embargo, los datos obtenidos fueron muy similares. En cuanto a los criterios de la sonrisa, las calificaciones promedio generales de los <i>mock-ups</i> realizados mediante el método convencional son ligeramente superiores a las obtenidas con la técnica digital. Aunque las implicaciones de esta inexactitud aún están por determinarse, es probable que las continuas mejoras tecnológicas mejoren el resultado del encerado digital.</p>

<p><i>Chitlange et al.</i> (2023) (19)</p>	<p>Artículo</p>	<p>Revisar de los principios básicos del diseño de sonrisa, varios parámetros del diseño de sonrisa, comparación de los distintos programas, usos, ventajas y limitaciones del DDS.</p>	<p>En esta era moderna donde la cosmética y la estética juegan un papel crucial, lograr una sonrisa perfecta es altamente deseable. El DDS ha simplificado significativamente el proceso de diseño de sonrisas. El DDS ofrece numerosas ventajas junto con ciertas limitaciones. Es especialmente conocido por su enfoque tridimensional multidisciplinario, lo que lo hace aplicable en varias ramas de la odontología.</p> <p>Además, existen varias opciones de software disponibles para el DDS, que satisfacen diferentes necesidades de los clínicos. Algunas de estas herramientas de software incluso están disponibles como aplicaciones móviles, mejorando su usabilidad y conveniencia. Este enfoque fácil de usar no solo ayuda a los clínicos en la planificación del tratamiento, sino que también empodera a los pacientes al permitirles visualizar y participar en la mejora de los resultados finales del tratamiento. Así, el DDS se destaca como una herramienta versátil y efectiva en la práctica dental moderna.</p>
<p>Jafri et al. (2020) (8)</p>	<p>Artículo</p>	<p>Revisar los aspectos del DDS en la práctica odontológica estética abarcando su uso, ventajas, limitaciones y perspectivas futuras.</p>	<p>El concepto de DDS es una herramienta útil en la visualización estética del problema del paciente. No solo ayuda a los pacientes a visualizar el resultado de su tratamiento, sino que también mejora el diagnóstico y la planificación del tratamiento por parte del clínico.</p>
<p>Luniyal et al. (2024) (16)</p>	<p>Estudio controlado aleatorizado</p>	<p>Proporcionar ideas valiosas sobre el futuro de los procedimientos de mejora de la sonrisa en la odontología estética.</p>	<p>Los pacientes sometidos al DDS reportaron niveles más altos de satisfacción, y una proporción mayor de ellos logró un excelente ajuste de la restauración, oclusión y resultados estéticos.</p>

Ölçer Us et al. (2021) (17)	Artículo	Informar a los dentistas sobre los parámetros del DDS y los softwares actuales disponibles.	El DDS es una herramienta que puede ayudar al dentista desde la primera sesión hasta la última, proporcionando una comprensión de los problemas estéticos y produciendo resultados confiables y predecibles para el trío paciente-dentista-técnico dental. Utilizando tecnologías de <i>software</i> digital, el dentista puede evaluar la región anterior de los dientes del paciente e integrar el análisis de la sonrisa en la planificación rutinaria del tratamiento.
Omar <i>et al.</i> (2018) (11)	Revisión de la literatura	Compara diferentes programas de DDS y su capacidad de evaluar los parámetros estéticos empleados para estética facial, gingival y dental.	La comparación de múltiples programas de DDS aclara la competencia de todos estos programas en el diseño digital de sonrisa integral, que debe incluir parámetros estéticos faciales, dentogingivales y dentales. La omisión de uno o más de los parámetros estéticos puede llevar a un plan de tratamiento y un resultado menos que ideal. Otras características importantes pueden ser la facilidad de uso de los programas y su aplicabilidad inmediata a un entorno clínico específico. La consideración de todos los factores relevantes puede influir en la elección del programa de DDS a utilizar en la práctica clínica.
Thomas <i>et al.</i> (2022) (9)	Artículo	Discutir la importancia de las sonrisas y el análisis empleando el DDS.	El DDS es una herramienta innovadora que ayuda al clínico a crear sonrisas estéticamente agradables. La previsualización aumenta drásticamente la tasa de aceptación por parte del paciente. Esta tecnología también involucra al paciente en el proceso de toma de decisiones al incluir sus preferencias. Sin embargo, es importante ejercer precaución y seleccionar casos ideales para asegurar un resultado exitoso. Los pacientes deben ser conscientes de las posibles ventajas y desventajas que podrían enfrentar si los resultados no cumplen con sus expectativas.  Investigaciones adicionales en esta área seguramente abordarán y resolverán estos problemas, convirtiendo esta tecnología en un elemento central de la odontología estética.

Tabla 1: artículos incluidos en la revisión.

## **4.1 Concepto de DDS**

La mayoría de los artículos incluidos en la revisión proporcionan una definición del *software* de DDS (8, 9, 15, 16, 18, 19). Lo definen como una herramienta digital que puede ser utilizada en cualquier ámbito odontológico y que produce una mayor predictibilidad de los tratamientos, así como facilita la comunicación entre paciente, clínico y laboratorio a través del análisis de imágenes faciales y dentales. Esta herramienta permite diseñar y modificar digitalmente la sonrisa de los pacientes permitiendo la visualización de las potenciales mejoras en su sonrisa antes del resultado final del tratamiento.

El DDS basa su secuencia de tratamiento y diagnóstico en el diseño de sonrisa convencional y tradicional, en los que se procuraba una concordancia entre la estética de los componentes faciales con la de las estructuras dentogingivales (8, 9, 17). Este *software* fundamenta su análisis en un protocolo fotográfico y un escaneado intraoral del paciente para completar un análisis facial, dental y dentogingival que permita la consecución de una sonrisa estética y agradable para el paciente.

## **4.2 Requerimientos del DDS y secuenciación del flujo digital**

Entre los artículos que describen el flujo digital y los requisitos necesarios para la realización de un diagnóstico completo y diseño de un plan de tratamiento, se encuentran los redactados por Jafri et al. (8), Ölçer Us et al.(17), Alharkan et al. (18), Thomas et al.(9), y Chitlange et al.(19).

Todos estos autores coinciden en considerar la necesidad de emplear fotografías frontales. Estas imágenes deben incluir la cara entera con sonrisa completa, fotografías frontales con la cara en reposo y fotografías donde se aprecie completamente la arcada superior e inferior (8, 9, 17, 18, 19). También se necesitan fotografías de perfil en reposo y en sonrisa completa, una fotografía desde la posición de las 12 en punto donde se aprecie el borde incisal de los dientes anteriores superiores y el labio inferior en reposo y una imagen donde se refleje la arcada superior de premolar a premolar (8, 17, 19). Además, se debe incluir según Alharkan et al. (18), Thomas et al. (9) y Chitlнге et al. (19) el escaneado intraoral del paciente. Los vídeos también deben ser incluidos para aportar información acerca de los cambios dinámicos de la encía, labios y los músculos faciales (8,9). Jafri et al. (8) añaden que estos vídeos deben ser frontales y de perfil,

desde la posición de las 12 en punto y un vídeo intraoral de premolar a premolar y destaca que los vídeos pueden pausarse y utilizarse como fotografías mediante una captura de pantalla. Estos autores (8, 9, 17, 18, 19) destacan que las imágenes deben ser nítidas y de la mayor calidad posible, así como manteniendo la misma posición corporal y facial para que posteriormente el trazado de líneas en el análisis sea de la mayor fiabilidad posible. El cumplimiento de estos requerimientos, es decir, la obtención de la serie fotográfica completa y de calidad, es la base del análisis del paciente que se debe realizar para obtener un diseño del plan de tratamiento integral, tanto estéticamente como funcionalmente adecuado.

Cuatro artículos de los incluidos describen la secuenciación del flujo digital. Jafri et al. (8), Ölçer Us et al. (17), Thomas et al. (9), y Chitlange et al.(19) exponen los diferentes pasos a realizar. Estos autores trazan las líneas horizontales de referencia siguiendo las líneas interpupilares e intercomisurales. La línea vertical de referencia coincide con la línea media facial, esta línea pasa por la gabela, la punta de la nariz y el mentón. Estas líneas se disponen formando dos símbolos de cruz a través de las cuales se puede examinar la simetría facial y la inclinación y/o ángulo de la cara. Posteriormente, se procede a realizar un análisis labial y de tejidos blandos y de su dinámica en el habla y masticación para obtener la mayor estética posible, ya que los labios van a ser el marco de la sonrisa incluyendo la parte dental y gingival.

Asimismo, es importante según refiere Ölçer Us et al. (17) tener en cuenta las características gingivales del paciente, entre las que incluye el color, pigmentación, contorno y forma gingival, la encía libre y la posición del *zenith* gingival, la posición de la papila y la existencia de troneras, y por último los corredores bucales (*fig. 4*). Jafri et al. (8) y Chitlange et al. (19) determinan, a través de su análisis dentogingival, que la encía visible en sonrisa debe medirse con el labio superior en reposo y en sonrisa; que la curva de sonrisa se obtiene conectando las curvaturas de los bordes incisales de los dientes superiores anteriores; y que las dimensiones del labio inferior y la curva anteroposterior establecen el contorno dental.

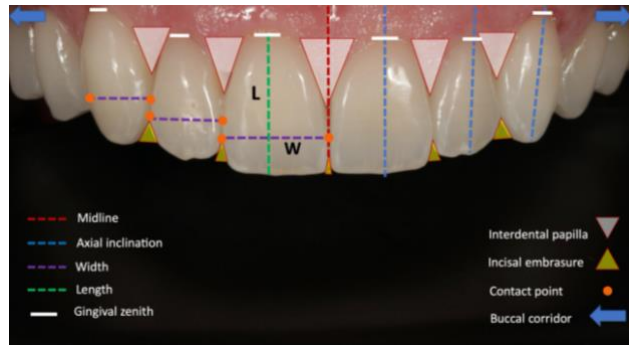


Fig. 4: Puntos de referencia dentogingivales.  
Figura tomada de Ölçer Us et al. (17)

El análisis de las características dentarias es importante para determinar las posiciones dentarias y las simetrías de la línea media incisal con la línea media facial. En cuanto a las líneas intraorales trazadas, la primera de ellas sería una línea horizontal que fuese delineando la cúspide de un canino a la cúspide del canino contralateral. La siguiente sería trazada horizontalmente siguiendo los bordes incisales de los incisivos centrales superiores y otra vertical que se corresponde con la línea media, pasando por el *filtrum* labial, por la papila interdental y la tronera incisal de los incisivos centrales superiores. Jafri et al. (8), Thomas et al. (9) y Chitlange et al. (19) realizan este trazado de líneas para reproducir las líneas de referencia interpupilares y la línea facial en la visión intraoral. A continuación, los cuatro autores (8, 9, 17, 19) comienzan a valorar las proporciones y dimensiones de los dientes. Se puede utilizar una regla digital según Jafri et al. (8), Thomas et al. (9) y Chitlange et al. (19) para calibrar las dimensiones reales a través de una medición del modelo 3D que se incorpora al *software*. Finalmente, tras realizar el análisis dental y de las proporciones de los dientes, se le presenta al paciente para que aporte sus opiniones y las modificaciones a realizar en el modelo (8, 19). Thomas et al. (9) redactan esta parte final del proceso a través de transferir las líneas de referencia al modelo 3D, se realiza un encerado diagnóstico y se realiza la prueba en el paciente realizando las correcciones o modificaciones necesarias.

Alharkan et al. (18) en su artículo, únicamente redactan el flujo digital en 4 pasos sin aportar detalles sobre cada paso. La secuencia de estos autores comienza con la obtención de fotografías, radiografías y el escaneado del paciente. Se analizan las características faciales y dentales del paciente utilizando el *software* y se crea una sonrisa agradable. Posteriormente se crea un modelo que se le presenta al paciente para la visualización del resultado y para que

expresen sus modificaciones o posibles correcciones, que posteriormente se llevan a cabo antes del comienzo del tratamiento.

### **4.3 Ventajas y limitaciones**

Jafri et al. (8), Thomas et al. (9), Alharkan et al. (18) y Chitlange et al. (18) describen las ventajas de integrar el DDS en la práctica dental. Los cuatro autores valoran como ventajas: el aumento en la predictibilidad de los tratamientos a través de la visualización del diseño, del plan de tratamiento y del resultado final antes del comienzo del tratamiento; la mejora en la comunicación entre el clínico y el paciente y también entre los diferentes clínicos y técnicos de laboratorio; y, por último, la personalización del tratamiento a través del cumplimiento de las modificaciones según el deseo y la opinión del paciente. Alharkan et al. (18) también refieren también un aumento en la precisión de los tratamientos y una reducción de tiempos y de ajustes de los tratamientos. Además, Jafri et al. (8), Thomas et al. (9) y Chitlange et al. (19) añaden como ventaja el hecho de que la visualización previa del resultado final del tratamiento supone evitar cualquier aspecto medicolegal, aportando mayor tranquilidad a los clínicos.

Estos cuatro artículos anteriores (8, 9, 18, 19) también redactan diversas limitaciones del DDS. Entre ellas destacan los altos costes económicos del equipamiento y de las reparaciones necesarias y la necesidad de entrenamiento y adaptación por parte de los clínicos a la herramienta digital. Jafri et al. (8) y Chitlange et al. (19) incluyen en sus artículos como limitación que la dependencia de fotografías y vídeos posibilita que cualquier error o insuficiencia en las imágenes puede llevar a un diagnóstico y un plan de tratamiento erróneo. Por último, Thomas et al. (9) y Alharkan et al. (18) añaden que el desacuerdo por parte de los pacientes con el resultado final en algunos casos supone una limitación, ya que este resultado no cumple con sus expectativas de tratamiento.

### **4.4 Softwares de DDS**

Jafri et al. (8), Thomas et al. (9), Omar et al. (11), Ölçer Us et al. (17) y Chitlange et al. (19) incluyen en sus artículos los diferentes programas de DDS existentes (tabla 2).

<i>Software</i> Nº	<i>Software</i> de DDS
-----------------------	------------------------

1.	<i>Photoshop CS6 (Adobe Systems Incorporated)</i>
2.	<i>Keynote (iWork, Apple, Cupertino, California, USA)</i>
3.	<i>Smile Designer Pro (SDP) (Tasty Tech Ltd)</i>
4.	<i>Aesthetic Digital Smile Design (ADSD- Dr. Valerio Bini)</i>
5.	<i>Cerec SW 4.2 (Sirona Dental Systems Inc.)</i>
6.	<i>Planmeca Romexis Smile Design (PRSD)</i>
7.	<i>VisagiSMile (Web Motion LTD)</i>
8.	<i>DSD App by Coachman (DSDApp LLC)</i>
9.	<i>DSS (EGSolution)</i>
10.	<i>Microsoft Powerpoint (Microsoft Office, Microsoft, Redmond, Washington, USA)</i>
11.	<i>Guided Positioning System (GPS)</i>
12.	<i>NemoDSD (3D)</i>
13.	<i>Exocad DentalCAD 2.3</i>
14.	<i>Smilecloud (ADN3D biotech)</i>
15.	<i>3Shape smile design</i>

Tabla 2: *Softwares* de DDS

Con el fin de comparar y valorar los programas de DDS, Omar et al. (11) realizaron una revisión de la literatura. En ella seleccionaron 16 artículos publicados entre 2007 y 2017, en inglés y donde los programas de DDS fuesen empleados. Estos artículos fueron resumidos para determinar los parámetros estéticos dentofaciales utilizados para la comparación de los programas de DDS. Se analizaron 12 parámetros faciales, 3 parámetros dentogingivales y 5 parámetros dentales, recogidos en la tabla 3. De acuerdo con estos parámetros se puntuaba a cada uno de los programas estudiados con una puntuación sobre 20.

Parámetros faciales	Parámetros dentogingivales	Parámetros dentales	Parámetros adicionales
1. Línea intercomisural 2. Línea interpupilar 3. Línea media facial 4. Inclinação de la sonrisa 5. Desviación de la línea media 6. Línea media mandibular 7. Proporciones horizontales 8. Proporciones verticales 9. Ángulo del perfil facial 10. Ángulo nasolabial 11. Plano estético 12. Plano horizontal	1. Línea gingival 2. Línea del labio inferior 3. Corredores bucales	1. Plano oclusal y curva incisal 2. Tamaño de los dientes 3. Modificaciones de forma de los dientes 4. Cambios estructurales de los dientes 5. Color de los dientes	1. Aplicación móvil 2. Diseño 3D 3. CAD/CAM 4. Interfaz del paciente 5. Mallas dentales

Tabla 3: Parámetros valorados en los *softwares* de DDS (Omar et al. (11))

Omar et al. (11), tras su análisis, concluyeron que los programas que empleaban el mayor número de parámetros eran el *Photoshop CS6* con una puntuación de 20 sobre 20 y el *Keynote* con una puntuación de 19 sobre 20. Ambos programas no eran exclusivamente de uso odontológico. Entre los programas de uso exclusivo en odontología, los autores destacaron el

*ADSD* como el más completo, con una puntuación de 18 sobre 20. El resto de programas incluidos en su revisión obtuvieron las siguientes puntuaciones: *Cerec SW 4.2* una puntuación de 13 sobre 20 y *DSD AP*, *SDP*, *PRSD* y *VisagiSMile* obtuvieron una puntuación de 10 sobre 20.

#### **4.5 Comparación del método DDS vs método convencional**

Únicamente dos estudios comparan el método digital de diseño de sonrisa con el método convencional. Chisnoiu et al. (12) realizaron una comparación de los aspectos estéticos incluidos en el diseño de sonrisa digital y en el diseño convencional. Para ello realizaron la secuencia de diseño de plan de tratamiento digital y convencional en 5 pacientes. Tomaron las fotografías faciales y de sonrisa y de los pacientes y se realizaron impresiones para la arcada superior e inferior con un hidrocoloide irreversible, se vaciaron con yeso dental tipo III y se duplicaron con materiales de duplicación de silicona. Un modelo recibió un encerado diagnóstico realizado a través del método convencional, donde se montaron estos modelos en un articulador semiajustable y se rectificó la estructura dental del diente mediante ceras y recortes para establecer una morfología dental natural y estética. El otro modelo, fue escaneado digitalmente con el *3Shape Scanner*, y este escaneado junto a las imágenes previas fueron analizadas y procesadas a través del programa *3Shape Dental System Software*. Los modelos digitales finales se imprimieron usando la impresora *3D Form 3D+*. Posteriormente, se tomaron impresiones con C-silicona de ambos modelos finales y se probaron en las bocas de los pacientes realizando las correcciones necesarias. Se tomaron fotografías de los *mock-ups* de los pacientes y se evaluaron por tres profesionales de la odontología. Los clínicos valoraban del 1 al 5 diferentes criterios dentales y de sonrisa para ambos métodos y se registró la media de las valoraciones obtenidas. Los resultados de este estudio mostraron una evaluación equilibrada para el método digital y convencional. Los criterios de sonrisa obtuvieron mejores resultados con el método convencional, excepto para la posición anteroposterior de los dientes frontales. Los criterios dentales obtuvieron mejores resultados a través del método digital, excepto para el criterio de la superficie dental. Los pacientes de este estudio también realizaron una valoración sobre cuál de ambos métodos tenían mejores resultados. Para 2 de los 5 pacientes el método convencional obtenía mejores resultados que el método digital, y para los otros 3 no se mostraban diferencias entre un método u otro.

Luniyal et al. (16) realizaron un estudio controlado aleatorizado para comparar la satisfacción de los pacientes y los resultados de tratamiento entre el método DDS y el método convencional. Para ello, incluyeron una muestra de 150 pacientes que fueron asignados aleatoriamente en el grupo del DDS o en el grupo del diseño de sonrisa convencional. En el grupo del DDS, se utilizó la tecnología digital a través de escáneres intraorales, el *software* CAD para planificar las mejoras en la sonrisa y se obtuvieron las simulaciones 3D. Sin embargo, en el grupo del diseño de sonrisa convencional, se realizaron manualmente las impresiones y los encerados diagnósticos para visualizar las mejoras en la sonrisa. Los pacientes evaluaron inmediatamente después del procedimiento su nivel de satisfacción a través de una escala de 0 a 100. El método DDS obtuvo una media de resultados de un 87.2 ( $\pm$  6.5) y el método convencional una puntuación media de 81.5 ( $\pm$  7.2), lo que indicaba que los pacientes mostraban mayores niveles de satisfacción a través del método DDS que con el método convencional. Además, se evaluaron los resultados del tratamiento con un seguimiento tres meses después del procedimiento por diferentes clínicos, evaluando el ajuste de la restauración, la oclusión y la estética. Como resultado obtuvieron que en el método DDS, un 92% de los pacientes exhibían resultados excelentes, un 6% resultados buenos y un 2% resultados calificados como aceptables. Sin embargo, los pacientes sometidos al método convencional obtuvieron un 78% de resultados excelentes, un 15% de resultados buenos, un 5% de resultados aceptables y un 2% de resultados calificados como deficientes. Estos resultados sugieren que el método DDS obtenía mejores resultados de tratamiento, con una proporción mayor de alcanzar resultados excelentes en términos de ajuste de la restauración, oclusión y estética que a través del método convencional.

#### **4.6 Ámbitos de uso del *software* de DDS**

Alharkan et al. (18), Cervino et al. (15) y Chitlange et al. (19) redactan los ámbitos de uso odontológico del DDS. Alharkan et al. (18) incluyeron en su revisión las aplicaciones del DDS en la odontología restauradora. Estas aplicaciones eran blanqueamientos dentales, ortodoncia, implantes, carillas y coronas. Además, destacaba la capacidad del DDS para restablecer la estética y funcionalidad de dientes dañados o perdidos con restauraciones muy parecidas a los dientes naturales en términos de color, forma y tamaño.

Cervino et al. (15) realizaron una revisión de la literatura para determinar cuales eran los ámbitos odontológicos en los que el *software* podía asegurar unas prestaciones beneficiosas. Se incluyeron tanto estudios de seguimiento prospectivos y retrospectivos en humanos, ensayos clínicos, estudios de cohortes, estudios de casos y controles, estudios de series de casos, estudios en animales y revisiones de literatura publicados sobre el uso del DDS en rehabilitación oral y odontología restauradora. Para su revisión, estos autores incluyeron 24 artículos publicados entre 2014 y 2018. Se evaluaron las características individuales de cada uno de los artículos centrándose en la disciplina odontológica de aplicación del DDS, entre las que se incluían la odontología restauradora, la cirugía periodontal, implantología, regeneración ósea guiada, ortodoncia y cirugía maxilofacial.

Cervino et al. valoran en su revisión la utilidad comunicativa del software de DDS y la planificación terapéutica y la rehabilitación estética y funcional llevada a cabo con el DDS. Los autores afirman que el área odontológica de uso más común del DDS es la restauración dental y protésica. En segundo lugar, se encontraba el uso del software con fines periodontales. Cervino et al. añadían implantología, regeneración ósea guiada, ortodoncia y cirugía maxilofacial como otros campos de la odontología en los cuales el DDS podría ser empleado. Además, en su revisión se incluyen artículos donde se aplicaba el DDS para restablecer la dimensión vertical, mostrar los resultados de cirugías para la corrección de sonrisas gingivales o en la planificación de cirugías preprotésicas.

Chitlange et al. (19) añadían al uso en odontología restauradora del DDS, la utilización del *software* para restauraciones orales utilizadas en el alivio de pérdida de dimensión vertical. Además, los autores muestran la utilidad del DDS en restauraciones estéticas del frente anterior y para planificar el resultado final de cirugías periodontales para la corrección de sonrisas gingivales.

#### **4.7 Consideraciones masticatorias, psicológicas y biológicas para el DDS**

Alikhasi et al. (14) incluyeron en su artículo diferentes factores que deben ser simultáneamente considerados para la creación y diseño de una sonrisa agradable. En su artículo, estos autores exponen los factores masticatorios, psicológicos y biológicos que deben ser considerados para la realización de un tratamiento restaurador estético y funcional.

En primer lugar, exponen el factor masticatorio. Estos autores destacan considerar los aspectos incisales, labiales, oclusales y cervicales para no comprometer la estética ni la funcionalidad de las restauraciones. En el aspecto incisal estos autores destacan la cantidad de diente visible en sonrisa, algo que se determina en el punto de comienzo del diseño de sonrisa con el DDS y el plano incisal. En el aspecto labial, en este artículo establecen que las proporciones dentales, la convexidad de la superficie y la existencia o ausencia de corredores bucales determinan la estética de la sonrisa. Alikhasi et al. (14) afirman que la obtención de una oclusión estable es la clave de la consecución de tratamientos restauradores exitosos, por lo que consideran el aspecto oclusal fundamental. Por último, en cuanto al aspecto cervical, lo consideran importante debido a la cercanía con el margen gingival, por lo que proponen realizar un análisis de la región cervical para no comprometer la salud de los tejidos gingivales o las papilas dentales.

En segundo lugar, el factor psicológico que incluyen estos autores se determina por las expectativas del paciente sobre el tratamiento. El hecho de que el DDS permita visualizar el resultado final previo a cualquier intervención clínica y que se realicen las modificaciones en el diseño según los deseos y opiniones del paciente, hacen que las demandas de tratamiento y el resultado final sean lo más similares posible.

Por último, el factor biológico comprende todas las estructuras faciales relacionadas con la sonrisa, como la nariz, el mentón, los músculos periorales y los componentes esqueléticos de maxilar y mandíbula como aspectos que deben ser valorados en el diseño de la sonrisa. Según estos autores, estas estructuras faciales tienen efectos innegables en la estética y belleza de una sonrisa.

#### **4.8 Previsiones futuras del DDS**

Jafri et al. (8) y Alharkan et al. (18), exponen las previsiones futuras acerca del *software* de DDS. Jafri et al. (8) lo consideran una herramienta que será utilizada cada vez más, ya que se adoptarán técnicas digitales como los escáneres intraorales, las impresoras 3D o la tecnología CAD/CAM, lo que supondrá un ahorro de tiempo. Además, según este autor los avances en el *software* permitirán la inclusión de archivos como CBCTs o la incorporación del concepto 4D. Por otro lado, Alharkan et al. (18), afirman que la existencia de continuos avances en las herramientas digitales y tecnológicas resultará en avances en el DDS, incluyendo el avance en

fotografía y la mejora de los escáneres intraorales para representaciones digitales más precisas; la inclusión de algoritmos de inteligencia artificial para el diseño de sonrisa y el plan de tratamiento; o la integración de tecnologías como la realidad virtual o la realidad aumentada para una mejor visualización del tratamiento por parte del paciente.

## 5. DISCUSIÓN

La odontología actual a través de su desarrollo y de los avances existentes de la tecnología aplicable a la misma, proponen una evolución de la odontología hacia su digitalización. Además, la demanda estética exigida por los pacientes y la emergente importancia social de la sonrisa promueven que el DDS se convierta en una herramienta clínica cada vez más utilizada.

### - CONCEPTO DE DDS

La mayoría de los artículos revisados coinciden en la descripción del DDS como una herramienta clínica digital que puede ser adaptada y utilizada en cualquier disciplina odontológica y que propone una mejora en la predictibilidad de los tratamientos, así como facilita la comunicación con el paciente y con los distintos laboratorios y técnicos. Además, convierte al paciente en partícipe, ya que el mismo paciente toma decisiones sobre su tratamiento a través de poder observar su secuencia digital de diagnóstico y plan de tratamiento (8, 9, 12, 15, 18, 19).

La sonrisa se produce por la sinergia y coordinación de contracciones y relajaciones de músculos faciales, como los músculos pterigoideos, cigomáticos y elevadores de los labios. El *software* permite en la actualidad a través del análisis de fotografías, vídeos y escaneados intraorales un diseño de sonrisa más adaptado y preciso (9,17, 19).

### - REQUERIMIENTOS DEL DDS

Jafri et al. (8), Ölçer Us et al. (17), Alharkan et al. (18), Thomas et al. (9), y Chitlange et al. (19) coinciden en la necesidad de emplear fotografías para el flujo digital del DDS. Los 5 autores concuerdan en que las fotografías deben ser de la mayor calidad posible. La inclusión de fotografías frontales es necesaria según estos autores (8, 9, 17, 18, 19). Además, Thomas et al. (9), Alharkan et al. (18) y Chitlange et al. (19) comparten la inclusión del escaneado intraoral como requerimiento del DDS a diferencia de los otros dos artículos (8, 17). Jafri et al. (8), Ölçer Us et al. (18) y Chitlange et al. (19) coinciden entre sí añadiendo al protocolo fotográfico imágenes de perfil en reposo y sonrisa completa, una fotografía tomada desde la posición de las 12 en punto y una imagen intraoral donde se refleje la arcada superior de premolar a premolar. A diferencia de los otros autores, Jafri et al. (8) y Thomas et al. (9) añaden los vídeos al protocolo fotográfico.

## - SECUENCIA DE FLUJO DIGITAL DEL DDS

En esta revisión se incluyeron varios artículos que redactan la secuencia de flujo digital del DDS. Los autores de estos artículos coinciden mayoritariamente en los pasos a realizar para completar la secuencia digital de esta herramienta. Sin embargo, no todos los autores redactan los pasos a realizar de la misma forma. Alharkan et al. (18) nombran simplemente los diferentes pasos sin detallar ninguno de ellos. No obstante, Jafri et al. (8), Ölçer Us et al. (17), Thomas et al. (9) y Chitlange et al. (19) incluyen en sus respectivos artículos cada uno de los pasos a realizar para la obtención de un diseño de sonrisa.

Para Alharkan et al. (18), la secuencia se resume en la inclusión de las fotografías, escaneado intraoral y radiografías del paciente, que se analizan utilizando el DDS para conseguir un diseño de una sonrisa agradable. Posteriormente se obtiene un modelo y se comienza con el plan de tratamiento.

Los otros cuatro artículos (8, 9, 17, 19) coinciden en que el primer paso es trazar las líneas de referencia faciales, tanto las horizontales (siguen las líneas intercomisurales e interpupilares), como la vertical (coincide con la línea media facial). Jafri et al. (8), Ölçer Us et al. (17), Thomas et al. (9) y Chitlange et al. (19) concuerdan en que el segundo paso a realizar es un análisis labial y de tejidos blandos, ya que afirman que serán el marco de la sonrisa. Para determinar la exposición gingival y dental se estudia la posición del labio superior tanto en reposo como en sonrisa. Thomas et al. (9) afirman que la exposición dental de los incisivos centrales en reposo debe ser de 2 mm. Ölçer Us et al. añaden a diferencia de los otros autores, que esta exposición debería ser de entre 2 y 4 mm en ausencia de abrasiones y que depende de la edad y el género del paciente. Jafri et al. (8) y Chitlange et al. (19) no aportan estas medidas de exposición dental en reposo en sus artículos.

Para el análisis gingival, Ölçer Us et al. (17) son los únicos autores que valoran características como el color, pigmentación, el contorno y forma gingival, la cantidad de encía libre y la posición del *zenith* gingival, las papilas interdentes y la existencia de troneras y los corredores bucales. A diferencia de los otros autores, Jafri et al. (8) y Chitlange et al. (19) determinan en su análisis gingival que la encía libre debe medirse con el labio superior en reposo y en sonrisa; que la curva de sonrisa es una línea que une los bordes incisales de los dientes superiores

anteriores; y que las dimensiones del labio inferior y la curva anteroposterior establecen el contorno dental.

Para el análisis dental, Jafri et al. (8), Thomas et al. (9) y Chitlange et al. (19) coinciden en realizar un recorte de la fotografía facial para mostrar solo la parte intraoral de la imagen. Estos tres artículos también concuerdan en trazar las líneas de referencia intraorales: la primera de cúspide de un premolar superior a la cúspide del premolar contralateral; la segunda horizontalmente a los bordes incisales de los incisivos superiores junto a una línea perpendicular a esta que se corresponde con la línea media dental, pasando por el *filtrum* labial, la papila y la tronera incisal de los incisivos centrales superiores. Además, los 4 artículos anteriores (8, 9, 17, 19) valoran las dimensiones y proporciones dentales. Para establecer las dimensiones de los incisivos anteriores, entre estos cuatro artículos no se encontraron coincidencias. Jafri et al. (8) y Chitlange et al. (19) no incluyen en su artículo las dimensiones numéricas de los incisivos centrales superiores. Thomas et al. (9) proponen como lo más aceptable que la proporción de longitud de los incisivos centrales superiores se estimó en 4:5 mm, con un rango de anchura del 0.8-1.0 y un rango de longitud de entre el 75% y el 80% del ancho del diente. Sin embargo, Ölçer Us et al. (17) en su artículo incluyen estas dimensiones siguiendo diversos estudios realizados. Para la anchura del incisivo central superior, Ölçer us et al. (17) incluyen los estudios de Dickerson et al. (20), Magne y Belser (21) y Chu et al. (22). Estos artículos establecen una anchura de entre un 75% y un 86% de la longitud de estos incisivos. Para establecer esta longitud, Ölçer Us et al. (17) se basan en el artículo de Magne et al. (23), y esta longitud debe ser de entre 10 y 22 mm de media. Para las proporciones dentales, Jafri et al. (8), Thomas et al (9), Ölçer Us et al. (17) y Chitlange et al. (19) solamente coinciden en la valoración de las proporciones doradas de Lombardi (24). Estas proporciones consistían en emplear las ratios de las proporciones aurícas de 1:1.618, los cuales aportaban mayor simetría a los dientes y una sonrisa más atractiva (24).

Jafri et al. (8), Thomas et al. (9) y Chitlange et al. (19) comparten la inclusión de una regla digital para calibrar las dimensiones reales a través del modelo 3D. Sin embargo, entre estos tres artículos existen diferencias a la hora de realizar los siguientes pasos. Para Jafri et al. (8) y Chitlange et al. (19), a continuación, se realizarían las modificaciones según las preferencias y demandas del paciente y se le presenta un modelo digital en 3D, que posteriormente se utilizará para la creación de un mock-up físico. A diferencia de estos autores, Thomas et al. (9)

transfieren las líneas de referencia al modelo 3D y realizan un encerado diagnóstico para probarlo en el paciente y realizar las correcciones necesarias. El siguiente paso según Jafri et al. (8), Thomas et al. (9) y Chitlange et al. (19) sería ya la realización del tratamiento.

### **- VENTAJAS Y LIMITACIONES**

Jafri et al. (8), Thomas et al. (9), Alharkan et al. (18) y Chitlange et al. (19) comparten la mayoría de las ventajas que proporciona la integración del DDS en la práctica dental. Estos artículos concuerdan en que la visualización del diseño del resultado final aumenta la predictibilidad de los tratamientos. Además, todos los artículos comparten la mejora en la comunicación entre paciente y clínico y entre clínico y técnicos de laboratorio como una ventaja del DDS. Por último, la personalización de los tratamientos a través de las modificaciones realizadas según los deseos y opiniones del paciente es un beneficio que aporta el DDS descrito en los cuatro artículos anteriores. Sin embargo, existen ventajas redactadas en estos artículos que no son valoradas por todos los autores. Jafri et al. (8), Thomas et al. (9) y Chitlange et al. (19) incluyen la visualización del tratamiento final supone una ventaja al evitar aspectos medicolegales, ya que la aprobación por parte del paciente se obtiene antes de iniciar el tratamiento. A diferencia de estos autores, Alharkan et al. (18) no incluyen esta ventaja en su artículo. No obstante, estos autores (18) valoran positivamente el aumento de precisión que muestran los tratamientos realizados mediante el DDS, lo que repercute en una reducción de ajustes y, por lo tanto, de tiempo de los tratamientos.

En los cuatro artículos citados para las ventajas (8, 9, 18, 19) también se incluyen las limitaciones del DDS. Todos ellos coinciden en que las principales limitaciones del *software* son los elevados costes económicos del equipamiento y de reparaciones; y la necesidad de entrenamiento y adaptación del clínico a la herramienta digital. Además, algunos artículos de los anteriores aportan limitaciones que no se redactan en otros artículos. Jafri et al. (8) y Chitlange et al. (19) incluyen que la dependencia del DDS en fotografías y vídeos conlleva que el mínimo error en la captura de estos o cualquier defecto en su calidad pueda comprometer el diagnóstico y el diseño del plan de tratamiento. Thomas et al. (9) y Alharkan et al. (18) consideran como limitación el desacuerdo entre los pacientes y el resultado final en ciertos casos, ya que no se ajustan a las expectativas de tratamiento de algunos pacientes. A diferencia de Thomas et al. (9), Alharkan et al. (18) profundizan en las posibles causas del desacuerdo de

los pacientes con el resultado final de tratamiento, incluyendo aspectos como el impacto emocional de la sonrisa o la subjetividad en la estética.

### **- SOFTWARES DE DDS**

Cada *software* tiene unas características propias y para su estudio Omar et al. (11) valoraban determinados parámetros faciales, dentales, dentogingivales y unos parámetros adicionales en cada uno de los *softwares*. Asimismo, Chitlange et al. (19) incluyeron en su artículo una comparación de los diferentes *softwares* basándose también en esta revisión realizada por Omar et al. (11). Ölçer Us et al. (17) también incluyen en su artículo 8 programas de *software* y los describen brevemente, mientras que Jafri et al. (8) y Thomas et al. (9) nombran simplemente programas de DDS existentes sin aportar información acerca de los mismos.

Omar et al. (11) y Chitlange et al. (19) concuerdan en que los mejores resultados los mostraban *Photoshop* CS6 con una puntuación de 20 sobre 20 y *Keynote*, con una puntuación de 19 sobre 20. Omar et al. (11) incluyen diversas referencias de autores que emplearon tanto *Photoshop* CS6 como *Keynote* los cuáles valoraban positivamente la capacidad y habilidad de estos dos programas para el trazado de las líneas anteriormente descritas y medición de los distintos ángulos faciales (11). Sin embargo, tanto Omar et al. (11) como Chitlange et al. (19) coinciden en las posibles limitaciones de estos dos programas. No pueden ser usados desde un teléfono móvil al no existir aplicación telefónica. Tampoco pueden ser usados con el sistema CAD/CAM. Además, ambos autores coinciden en el avanzado grado de entrenamiento que se requiere para el uso de estos dos programas en el proceso de diseño de sonrisa.

En cuanto al programa *ADSD*, existen diferencias entre Omar et al. (11) y Chitlange et al. (19). Omar et al. (11) consideran que este programa es capaz de realizar un análisis integral facial, obteniendo en su valoración una puntuación de 18 sobre 20. En cambio, Chitlange et al. (19) afirman que su análisis de parámetros faciales es limitado. No obstante, ambos autores coinciden en que el programa *ADSD* es compatible con el sistema CAD/CAM.

Los programas *SDP* y *PRSD* fueron analizados en los artículos redactados por Omar et al. (11), Ölçer Us et al. (17) y Chitlange et al. (19). A diferencia de los otros dos autores, Omar et al. (11) niegan la existencia de literatura científica que incluya el uso de estos programas. En contraste, Ölçer Us et al. (17) y Chitlange et al. (19) comparten su análisis acerca del *SDP* y del

*PRSD*. Estos dos autores destacan del *software PRSD* su facilidad de uso y su compatibilidad con distintos servidores como *Mac* y *Windows* para la creación de simulaciones de sonrisa y para las modificaciones dentales necesarias. Sobre el programa *SDP*, estos dos autores destacan la incapacidad de realizar un análisis facial al no contener parámetros faciales frontales ni de perfil (17, 19).

Con respecto al programa *Cerec SW 4.2*, Chitlange et al. (19) y Omar et al. (14) coinciden que no es eficiente en el análisis de los parámetros faciales y dentogingivales. Además, Omar et al. (11) y Ölçer Us et al. (17) coinciden en la capacidad de este programa de obtener un modelo y simulación 3D a través de la fotografía frontal del paciente. Estos autores además afirman que su aplicación se encuentra en desarrollo (11, 17).

Los otros dos programas incluidos en la revisión de Omar et al. (11) fueron el *DSD App* y el *VisagiSMile*. Según estos autores empleaban el concepto del visagismo, diseñando la sonrisa a través de aspectos personales del paciente. Omar et al. (11) y Chitlange et al. (19) coinciden sobre estos programas en los pocos parámetros faciales analizados.

Ölçer Us et al. (17) describieron, además de algunos de los programas anteriores, 4 softwares más en su artículo que no fueron descritos en ningún otro artículo de los incluidos en esta revisión. Sin embargo, estos autores no realizaron una comparación entre los programas ni un análisis de los parámetros empleados de la misma manera o similar a lo realizado por Omar et al. (11). Por lo tanto, estos autores no establecen conclusiones sobre cuál de los programas ofrece mayores ventajas. En su artículo, describieron el programa *Smilecloud (ADN3D biotech)*, donde se subían las fotografías, vídeos, escaneados intraorales y radiografías a una nube y a través de la inteligencia artificial se diseñaba una sonrisa. Otro programa descrito por estos autores fue el *Smile designer app*, el cual utilizaba un análisis facial y dental y aspectos personales del paciente para el diseño de la sonrisa. Ölçer Us et al. (17) incluyeron en su artículo el programa *3Shape smile design*, donde se diseñaba la sonrisa en una imagen del paciente en 2D que posteriormente se combinaba con el escaneado intraoral del paciente para producir el *mock-up* en 3D. Por último, estos autores añaden el programa *Exocad smile creator*, en el que las imágenes del paciente se convierten a 3D y se sincronizan con los escaneados intraorales de los pacientes o bien se puede diseñar la sonrisa con formas 2D y luego convertirla a una imagen 3D.

Chitlange et al. (19) y Jafri (8) coinciden en los programas que nombran en su revisión. Además de los citados anteriormente, estos autores añaden más *softwares* como pueden ser el *NemoDSD*, el *Guided Positioning System (GPS)*, *Microsoft PowerPoint* y el *DSS (EGSolution)*. Sin embargo, no aportan información sobre los mismos ni los clasifican, con lo cual no se pueden establecer sus ventajas y/o limitaciones frente a otros de los programas.

### **- MÉTODO DDS VS MÉTODO CONVENCIONAL**

Es interesante destacar los resultados obtenidos en un análisis comparativo de la herramienta digital frente al método convencional. Los dos estudios incluidos muestran diferencias en sus resultados y conclusiones. Chisnoiu et al. (12) obtuvieron datos similares tanto para el DDS como para el método convencional en los criterios dentales y de sonrisa y la evaluación general por parte de clínicos y pacientes obtuvo ligeramente mejores resultados para el método convencional. Según estos autores, su estudio presentaba limitaciones en cuanto a la muestra de pacientes, ya que consideraban que no podía dar una evaluación precisa. Además, presentaba otra limitación en las habilidades de los clínicos en las realizaciones de los *mock-ups*. Sin embargo, Luniyal et al. (16) obtuvieron que los pacientes sometidos al DDS presentaban niveles de satisfacción más elevados con el tratamiento que aquellos sometidos al método convencional. Los clínicos que evaluaron los resultados estéticos en este estudio también obtuvieron mejores resultados para el método DDS que para el método convencional en términos de ajuste de la restauración, oclusión y estética.

Comparando estos resultados obtenidos en ambos estudios con las ventajas y limitaciones del DDS descritas a lo largo de esta revisión, los resultados obtenidos por Luniyal et al. (16) son acordes a lo observado, presentando el método DDS resultados más precisos y predecibles y aumentando los niveles de satisfacción de los pacientes. No obstante, los resultados obtenidos por Chisnoiu et al. (12) contrastan con las ventajas descritas a lo largo de esta revisión.

### **- ÁMBITOS DE USO**

Los resultados obtenidos en la revisión realizada por Cervino et al. (15) mostraron como los ámbitos de uso odontológico del DDS eran diversos. Alharkan et al. (18) y Chitlange et al. (19) coinciden con Cervino et al. (15) con algunos de los ámbitos de uso del *software*. Los tres artículos destacan el campo de la odontología restauradora como el uso más común del DDS. Sin embargo, en ellos se incluían otras disciplinas odontológicas de uso del DDS. Alharkan et

al. (18) coincide con Cervino et al. (15) en el uso del DDS en ortodoncia e implantología. Chitlange et al. (19) concordaba con Cervino et al. (15) en el uso del DDS para la corrección de sonrisas gingivales y en tratamientos restauradores de dimensión vertical.

A diferencia de los otros autores, Alharkan et al. (18) valoraba el uso del DDS en tratamientos de blanqueamiento dental. Cervino et al. (15) añadían además, otras aplicaciones del *software* no descritas en ninguno de los otros dos artículos, como en regeneración ósea guiada, cirugía maxilofacial o en la planificación de cirugías preprotésicas.

### **- CONSIDERACIONES MASTICATORIAS, PSICOLÓGICAS Y BIOLÓGICAS DEL DDS**

Alikhasi et al. (14) redactaron en su artículo tres consideraciones diferentes a valorar a la hora de realizar un tratamiento restaurador con el DDS. Sin embargo, tanto el factor masticatorio como el factor biológico se incluyen en otros artículos de los incluidos en esta revisión. Jafri et al.(8), Ölçer Us et al.(17), Thomas et al. (9), y Chitlange et al.(19) exponen en sus artículos la secuencia de flujo digital. Al redactar esta secuencia, a través de los análisis faciales, dentales y dentogingivales, los aspectos tratados en el artículo de Alikhasi et al. (14) coinciden con muchos de los parámetros y características analizadas por estos otros artículos en el flujo digital del DDS. Además, el factor psicológico descrito por Alikhasi et al. (14) es algo que también se valora en otros artículos. Jafri et al. (8), Thomas et al. (9), Alharkan et al. (18) y Chitlange et al. (19) en sus artículos, valoran este factor psicológico a través de la visualización previa del resultado final del tratamiento por parte del paciente. Las modificaciones se realizan según los deseos y peticiones del paciente, por lo tanto, este factor psicológico se valora en la realización del diseño de sonrisa con el DDS.

### **- PREVISIONES FUTURAS**

Las previsiones futuras redactadas en los artículos incluidos en esta revisión varían según la fecha de publicación de cada uno de ellos. Sin embargo, los aspectos en los cuales se podrían realizar avances sí coinciden. Ambos autores consideran las herramientas digitales (escáneres intraorales, avances en fotografía, impresoras 3D, tecnología CAD/CAM) y la inclusión de conceptos futuros las bases para evolución del DDS.

Jafri et al. (8) redactan en el año 2020, que el aumento de uso progresivo el tiempo del DDS se producirá por la implementación de escáneres intraorales, tecnología CAD/CAM o impresoras 3D. Además, estos autores añaden como avances la incorporación del concepto 4D o la inclusión de archivos como el CBCT.

Alharkan et al. (18) a través de su artículo redactado en 2024, relacionan las mejoras y avances del DDS con el avance en fotografía y la mejora de los escáneres intraorales para representaciones digitales más precisas. Además, valoran la inclusión de algoritmos de inteligencia artificial para el diseño de sonrisa y el plan de tratamiento; o la integración de tecnologías como la realidad virtual o la realidad aumentada para una mejor visualización del tratamiento por parte del paciente como previsión futura del DDS.

## 6. CONCLUSIONES

1. El DDS facilita el diagnóstico y diseño de un plan de tratamiento en cualquier disciplina odontológica empleando un análisis de parámetros faciales y dentogingivales a través de imágenes y vídeos.
2. El DDS aumenta la predictibilidad del tratamiento, supone una mejora en la comunicación, la personalización y visualización del tratamiento por parte del paciente. Sin embargo, existen limitaciones como los altos costes económicos del equipamiento y sus reparaciones y la necesidad de adaptación y entrenamiento por parte del clínico.
3. Existen diferentes *softwares* comercializados de DDS de uso odontológico, aunque también existen otros programas informáticos de uso no exclusivamente dental como *Photoshop CS6*, *Keynote* o *Microsoft PowerPoint* que pueden ser utilizados en el diseño de sonrisas.
4. Los resultados estéticos que presenta el DDS hasta el momento son similares a los resultados del método convencional. No obstante, el DDS ha mostrado ser una herramienta más rápida, eficiente y predecible que el método convencional, causando un mayor grado de satisfacción en los pacientes.

## 7. BIBLIOGRAFÍA

1. Carnegie D. How to win Friends and influence people. 1ª edición. New York: Simon and Shuster; 1936.
2. Tjan AH, Miller GD, The JG. Some esthetic factors in a smile. *J Prosthet Dent*. 1984;51(1):24-28.
3. Manjula WS, Sukumar MR, Kishorekumar S, Gnanashanmugam K, Mahalakshmi K. Smile: A review. *J Pharm Bioallied Sci*. 2015 Abr;7(Suppl 1):p S271-S275
4. Blatz MB, Chiche G, Bahat O, Roblee R, Coachman C, Heymann HO. Evolution of aesthetic dentistry. *J Dent Res [Internet]*. 2019;98(12):1294–304.
5. Fradeani M. Evaluation of dentolabial parameters as part of a comprehensive esthetic analysis. *Eur J Esthet Dent*. 2006 Apr;1(1):62-9.
6. Coachman C, Yoshinaga L, Calamita M, Sesma N. The digital smile design concept: documenting, designing and communicating in interdisciplinary dentistry. *Digital Smile Design*. Disponible en: [https://go.digitalsmiledesign.com/hubfs/DSD%20Articles/Articles%20by%20CC%20and%20Team/Apostila\\_DSD.pdf](https://go.digitalsmiledesign.com/hubfs/DSD%20Articles/Articles%20by%20CC%20and%20Team/Apostila_DSD.pdf)
7. Smile Design Evolution [Internet]. *Digital Smile Design*. Disponible en: <https://digitalsmiledesign.com/learning-hub/smile-design-evolution>
8. Jafri Z, Ahmad N, Sawai M, Sultan N, Bhardwaj A. Digital Smile Design-An innovative tool in aesthetic dentistry. *J Oral Biol Craniofac Res [Internet]*. 2020;10(2):194–8.
9. Krishnamoorthi D, Thomas P, Mohan J, Raju R, Rajajayam S, Venkatesan S. Digital smile design. *J Pharm Bioallied Sci [Internet]*. 2022;14(5):43.
10. Coachman C, Calamita M. Digital Smile Design: a tool for treatment planning and communication. En: Duarte S. *Quintessence of Dental Technology 2012*. Estados Unidos: Quintessence Publishing Co Inc.; 2012 Agosto 23.
11. Omar D, Duarte C. The application of parameters for comprehensive smile esthetics by digital smile design programs: A review of literature. *Saudi Dent J [Internet]*. 2018;30(1):7–12.
12. Chisnoiu AM, Staicu AC, Kui A, Chisnoiu RM, Iacob S, Fluerașu M, et al. Smile design and treatment planning—conventional versus digital—A pilot study. *J Pers Med [Internet]*. 2023;13(7):1028.

13. Page MJ, McKenzie JE, Bossuyt PM, Boutron I, Hoffmann TC, Mulrow CD, Shamseer L, Tetzlaff JM, Akl EA, Brennan SE, Chou R, Glanville J, Grimshaw JM, Hróbjartsson A, Lalu MM, Li T, Loder EW, Mayo-Wilson E, McDonald S, McGuinness LA, Stewart LA, Thomas J, Tricco AC, Welch VA, Whiting P, Moher D. The PRISMA 2020 statement: an updated guideline for reporting systematic reviews. *BMJ*. 2021 Mar 29;372:n7.
14. Alikhasi M, Yousefi P, Afrashtehfar KI. Smile design. *Dent Clin North Am* [Internet]. 2022;66(3):477–87.
15. Cervino G, Fiorillo L, Arzukanyan AV, Spagnuolo G, Cicciù M. Dental restorative digital workflow: Digital Smile Design from aesthetic to function. *Dent J* [Internet]. 2019;7(2):30.
16. Luniyal C, Shukla AK, Priyadarshi M, Ahmed F, Kumari N, Bankoti P, et al. Assessment of patient satisfaction and treatment outcomes in digital smile design vs. Conventional smile design: A randomized controlled trial. *J Pharm Bioallied Sci* [Internet]. 2024;16(Suppl 1):S669–71.
17. Ölçer Us Y, Yüzbaşıoğlu E, Albayrak B, Özdemir G. Digital smile design : Predictable results. *J Exp Clin Med* [Internet]. 2021;38(SI-2):123–8.
18. Alharkan HM. Integrating digital smile design into restorative Dentistry: A narrative review of the applications and benefits. *Saudi Dent J*. 2024;36(4):561–7.
19. Chitlange PM, Madhu PP, Reche A. Digital Smile Design- An Overview of 3D Digital Workflow. *J Clin Diagn Res* 2023.
20. Dickerson, W.G., 1996. Cooperative treatment planning in creating IPS Empress SMILES. *Signature*. 2-8.
21. Magne, P., Belser, U., 2003. Bonded porcelain restorations in the anterior dentition: A biomimetic approach. *Quintessence Publishing Co. Inc.* 57-96.
22. Chu, S.J., 2007. A biometric approach to predictable treatment of clinical crown discrepancies. *Pract. Proced. Aesthet. Dent.* 19, 401- 409.
23. Magne, P., Gallucci, G.O., Belser, U.C., 2003. Anatomic crown width/length ratios of unworn and worn maxillary teeth in white subjects. *J. Prosthet Dent*. 89, 453-461.
24. Lombardi RE. The principles of visual perception and their clinical application to dental esthetics. *J Prosthet Dent* 1973;29:358-82.