

MATERIA
Neuroanatomía

TITULACIÓN
Grao en Medicina

unidade
didáctica
1

Morfoloxía externa do encéfalo e da medula espiñal

Ana M. Muñoz Patiño
Jannette Rodríguez Pallares
Carmen Díaz Ruiz

Área de Anatomía e Embrioloxía Humana
Departamento de Ciencias Morfolóxicas
Facultade de Medicina

unidadesdidácticas
UNIVERSIDADE DE SANTIAGO DE COMPOSTELA

© Universidade de Santiago de Compostela, 2015

Deseño e maquetación

J. M. Gairí

Edita

Servizo de Publicacións e Intercambio Científico
da Universidade de Santiago de Compostela

usc.es/publicacions

ISBN

978-84-16533-32-9

DOI

<http://dx.doi.org/10.15304/9788416533329>

MATERIA: Neuroanatomía

TITULACIÓN: Grao en Medicina

PROGRAMA XERAL DO CURSO

Localización da presente unidade didáctica

BLOQUE I. ASPECTOS BÁSICOS DA ESTRUTURA E FUNCIÓN DO SISTEMA NERVIOSO

BLOQUE II. MORFOLOXÍA EXTERNA DO SISTEMA NERVIOSO CENTRAL

Unidade I. Morfoloxía externa do encéfalo e da medula espiñal

Morfoloxía da medula espiñal

Morfoloxía do tronco do encéfalo

Morfoloxía do cerebelo

Morfoloxía do cerebro

Unidade II. Sistemas de protección do sistema nervioso central: meninxes, líquido cefalorraquídeo e barreira hematoencefálica

Unidade III. Vascularización do sistema nervioso central

BLOQUE III. ESTRUTURA DO SISTEMA NERVIOSO CENTRAL

BLOQUE IV. ANATOMÍA DOS PARES CRANIAIS

BLOQUE V. ANATOMÍA DOS ÓRGANOS DOS SENTIDOS

ÍNDICE

CONTEXTUALIZACIÓN

Presentación

Xustificación

OBXECTIVOS

METODOLOXÍA

Seminarios

Clases prácticas

CONTIDOS

1. Morfoloxía externa da medula espiñal
 - 1.1. Segmentación da medula espinal
 - 1.2. Morfoloxía externa da rexión caudal, anterior e posterior
 - 1.3. Estrutura interna dun mielómero
 - 1.3.1. Sustancia gris
 - 1.3.2. Sustancia branca
 - 1.4. Relacións da medula espiñal
2. Morfoloxía do troncoencéfalo
 - 2.1. O bulbo raquídeo
 - 2.2. A protuberancia
 - 2.3. O mesencéfalo
 - 2.4. O cuarto ventrículo
3. Morfoloxía do cerebelo
4. Morfoloxía do cerebro
 - 4.1. Morfoloxía do diencefalo
 - 4.1.1. O terceiro ventrículo
 - 4.1.2. O tálamo
 - 4.1.3. O hipotálamo
 - 4.1.4. O subtálamo
 - 4.1.5. O epitálamo
 - 4.2. Morfoloxía do telencefalo
 - 4.2.1. Configuración externa do córtex cerebral
 - 4.2.2. Sustancia branca do telencefalo
 - 4.2.3. Ganglios basais
 - 4.2.4. Ventrículos telencefálicos

AVALIACIÓN

ANEXOS

BIBLIOGRAFÍA

CONTEXTUALIZACIÓN

Presentación

A unidade didáctica «Morfoloxía externa do encéfalo e da medula espiñal» está incluída na materia NEUROANATOMÍA (6 ECTS), que se imparte no segundo curso do Grao en Medicina na Universidade de Santiago de Compostela, ao longo do primeiro semestre. Esta unidade cursarase a continuación do primeiro bloque do programa da materia, unha vez cos alumnos xa teñen una visión xeral e introdutoria da organización do sistema nervioso.

Esta unidade didáctica centrarase no estudo da anatomía macroscópica da medula espiñal e dos diferentes compoñentes do encéfalo. Organízase en 4 temas, que están deseñados para ser desenvolvidos en 14 sesións presenciais, 8 sesións de seminarios de 50 min cada unha, e 6 sesións prácticas coa mesma duración.

Xustificación

O coñecemento da morfoloxía externa da medula espiñal e do encéfalo é fundamental para poder comprender as súas funcións e como está integrado todo o sistema nervioso central (SNC) a través das diferentes conexións (bloque III). Á súa vez, esta unidade didáctica está moi relacionada coas seguintes unidades (II e III) do mesmo bloque, onde se describirá a vascularización do SNC e se falará das meninxes que o recobren. Polo tanto, os contidos desta unidade son chave para o desenvolvemento dos seguintes contidos do programa da materia. Ademais, o coñecemento da anatomía macroscópica e da organización do SNC é a base para a interpretación das distintas técnicas de imaxe (TAQ, RMN) e poder diferenciar os encéfalos e medulas espiñais normais dos que presentan algunha alteración. Isto é importante a hora de facer un diagnóstico e para comprender as diferentes patoloxías do sistema nervioso central. Aspectos relacionados con isto abordaranse en cursos superiores, en materias como neuroloxía ou psiquiatría.

A neuroanatomía é unha das partes máis complexas da anatomía, polo que o coñecemento da estrutura do sistema nervioso é fundamental para comprender o funcionamento do corpo humano, tanto en condicións normais como en condicións patolóxicas. Co aumento da esperanza de vida da poboación as alteracións do sistema nervioso e a manifestación de enfermidades neurodexenerativas son cada vez máis frecuentes, e para poder tratalas é fundamental unha base neuroanatómica sólida e un bo coñecemento dos distintos compoñentes do encéfalo e a medula espiñal así como a súa organización.

OBXECTIVOS

Os obxectivos que deben acadar os alumnos nesta unidade didáctica son os seguintes:

- coñecer e identificar as diferentes estruturas da medula espiñal e do encéfalo en maquetas e en mostras reais procedentes de cadáveres;

- empregar a terminoloxía anatómica adecuada para nomear as distintas estruturas da medula espiñal e do encéfalo;
- situar no espazo os distintos compoñentes da medula espiñal e do encéfalo nos diferentes eixes anatómicos do corpo humano (anteroposterior, dorsoventral e rostrocaudal).

Os obxectivos desta unidade didáctica relaciónanse cos obxectivos xerais da materia, que ten tres obxectivos fundamentais:

- recoñecer a estrutura, morfoloxía e aspectos funcionais do sistema nervioso central, órganos dos sentidos e dos nervios cranianos na especie humana;
- adquirir coñecementos da neuroanatomía que permitirán comprender un exame básico do sistema nervioso normal;
- coñecer e comprender a terminoloxía neuroanatómica para aplicala correctamente.

Desta maneira, os alumnos ao situar e identificar os distintos compoñentes da medula espiñal e o encéfalo recoñecen a morfoloxía empregando a terminoloxía neuroanatómica, e isto xunto cos coñecementos das seguintes unidades didácticas da materia lles permite comprender a base das exploracións neurolóxicas.

METODOLOXÍA

Para traballar co alumnado os contidos desta unidade didáctica impartiranse seminarios e clases prácticas, no numero de sesións e duración descritas na presentación da unidade.

Seminarios

Impartiranse en grupos dun máximo de 40 alumnos na aula de Anatomía. En primeiro lugar introducirase o tema a tratar destacando o interese do mesmo e subliñando a relación cos demais contidos da unidade didáctica e da materia. Para iso proxectarase unha presentación a modo de guía á exposición. Empregarase a metodoloxía activo-participativa, fomentando a comunicación do alumno a través do método interrogativo. Ao final farase unha síntese dos conceptos máis relevantes, debido a que o coñecemento de esta parte é chave para poder traballar nas clases prácticas. Para desenvolver os seminarios empregaranse as seguintes ferramentas didácticas o medios de ensinanza:

- esquemas ou debuxos realizados no encerado;
- proxección de imaxes: os esquemas da medula espiñal ou das diferentes partes do encéfalo resultan fundamentais para a comprensión da anatomía macroscópica das distintas estruturas;
- proporcionarase ao alumnado bibliografía relacionada.

Clases prácticas

Os contidos prácticos desenvolveranse no laboratorio, en sesións dunha hora que cursarán a continuación de cada seminario. Impartiranse na aula de Técnica Anatómica e os alumnos distribuiranse en grupos de 8 estudantes como máximo por mesa, sendo obrigatorio o uso da bata de laboratorio. O material co que se traballará na aula consistirá en maquetas e pezas procedentes de cadáveres. Nas primeiras sesións desta unidade didáctica empregaranse maquetas de medula e encéfalos de plástico ou escaiola, e a complexidade irá aumentando gradualmente, de modo que nas seguintes sesións se amosarán maquetas desmontables e con cores, e nas últimas os estudantes terán a súa disposición o material humano formolizado procedente de cadáveres, de medulas e distintas partes do encéfalo, e de cortes saxitais, horizontais e verticais dos mesmos. Este material é imprescindible para visualizar a estrutura tridimensional das diferentes partes do encéfalo e a medula e facilitan a orientación espacial do estudante.

O método de traballo nestas clases prácticas debe ser autónomo e en equipo, de xeito que os estudantes deben observar a anatomía macroscópica das distintas estruturas e recoñecer por si mesmos as diferentes partes da medula espiñal e do encéfalo coa axuda dos apuntamentos dos seminarios e atlas. Nestas sesións polo tanto, potenciarase a autoaprendizaxe do alumno.

CONTIDOS

O SNC divídese en medula espiñal e encéfalo. O encéfalo comprende o cerebro, formado polos hemisferios cerebrais (telencéfalo) e entre eles o diencéfalo, o troncoencéfalo e o cerebelo. Nesta unidade didáctica describírase a anatomía macroscópica de cada un dos elementos do SNC.

1. Morfoloxía externa da medula espiñal

A medula espiñal é a parte do SNC que se localiza no interior do conduto vertebral. Morfoloxicamente é unha estrutura alongada, cilíndrica cunha lonxitude variable, arredor dos 45 cm. Comeza a continuación do bulbo raquídeo e remata ao nivel da segunda vértebra lumbar, ocupando soamente os dous terzos superiores do conduto raquídeo. Nesta sección menciónase o fenómeno de ascensión medular en relación coa punción lumbar.

1.1. Segmentación da medula espinal

Da medula espiñal saen os nervios espiñais o raquídeos (31 pares) para distribuírse polas distintas áreas da periferia do organismo. A medula espiñal divídese en mielómeros, que son seccións da medula que conteñen una parella de nervios raquídeos. O grosor da medula espiñal non é uniforme, senón que se observan dous ensachamentos, un a nivel cervical e outro a nivel lumbar, que coinciden cos mielómeros que inervan as extremidades.

1.2. Morfoloxía externa da rexión caudal, anterior e posterior

Na rexión caudal da medula espiñal distínguense o cono medular, o epicono, o filum terminal, a cola de cabalo, o fondo de saco dural e o ligamento coccíneo. Na cara anterior da medula espiñal obsérvase un suco medio anterior moi marcado e un par de sucos colaterais anteriores (saída das raíces anteriores). Na cara posterior pode observarse un suco medio posterior (menos marcado que o anterior), un par de sucos colaterais posteriores (entrada das raíces posteriores), e un par de sucos paramedios. A presenza destes sucos é importante porque sobre eles discorren veas e arterias que se describirán na unidade didáctica III.

1.3. Estrutura interna dun mielómero

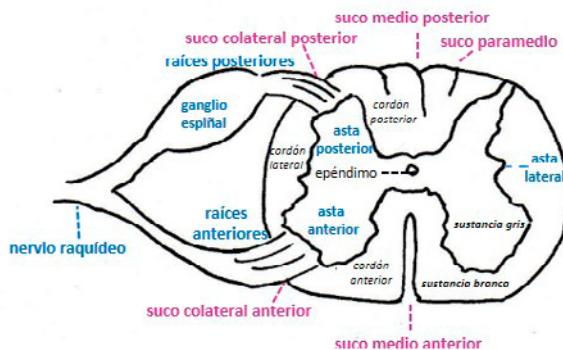
Nun mielómero típico podemos distinguir no centro a sustancia gris, onde se atopan os somas neuronais, e na periferia a sustancia branca que contén as fibras nerviosas. No centro atópase un conduto central estreito, o epéndimo, polo que circula líquido cefalorraquídeo, que é o vestixio do tubo neural embrionario.

1.3.1. Sustancia gris

A sustancia gris ten forma de «H», onde se diferencian dúas astas anteriores que conteñen neuronas motoras e dúas astas posteriores con neuronas sensitivas principalmente. Na rexión dorsal da medula espiñal pode distinguirse a área lateral que contén neuronas vexetativas. Na rexión cervical atópase a zona reticulada.

Dende o asta anterior saen fibras nerviosas con información motora que forman a raíz anterior, mentres que na asta posterior chegan as fibras con información sensitiva que forman a raíz posterior. As raíces anteriores e posteriores de cada mielómero fúsiónanse para formar o nervio raquídeo. Nas raíces posteriores atópase unha zona engrosada, o ganglio espiñal, que contén somas de neuronas sensitivas (ver figura 1).

Figura 1



Esquema dun mielómero típico, onde se sinalan as estruturas máis destacadas

1.3.2. Sustancia branca

A sustancia branca sitúase arredor da sustancia gris e divídese en cordóns (cordóns posteriores, cordóns anteriores, cordóns laterais). Isto é importante porque cada cordón contén fibras que levan información de vías diferentes, que se describiran no bloque de estrutura interna do programa (bloque III).

1.4. Relacións da medula espiñal

A medula espiñal ocupa soamente unha parte do conduto raquídeo, e no resto hai graxa, vasos e sobre todo son importantes as meninxes que a rodean protexéndoa (duramáter, aracnoides e piamáter). As características correspondentes as meninxes abórdanse na unidade didáctica II, e nesta sección é importante destacar que prolongacións de estas envolturas forman sistemas de suxeición o fixación da medula espiñal, como os ligamentos dentados que son prolongacións da piamáter que se fixan á cara interna da duramáter.

2. Morfoloxía do troncoencéfalo

O troncoencéfalo é a estrutura que conecta a medula espiñal e o encéfalo. Ten forma de talo e sitúase maioritariamente na fosa cranial posterior, por diante apoiáse na base do cranio sobre o clivus occipital, por detrás está oculto polo cerebelo, e na parte superior está rodeado polos hemisferios cerebrais. É unha estrutura moi importante porque leva a información das vías ascendentes sensitivas ata o cerebro e das vías descendentes motoras ata a médula. Ademais, do troncoencéfalo saen a maioría dos nervios craniais (do III ao XII), que xunto cos nervios raquídeos da medula espiñal forman o sistema nervioso periférico. Os nervios o pares craniais estudaranse en detalle no bloque IV do programa da materia.

No troncoencéfalo distínguense 3 partes superpostas, de xeito que de abaixo arriba atopamos: o **bulbo raquídeo** ou **medula oblongada**, a **ponte** ou a **protuberancia**, e na parte máis superior o **mesencéfalo**. No interior tamén temos un espazo, o **cuarto ventrículo**, que forma parte do sistema ventricular.

2.1. O bulbo raquídeo

Ten forma de cono aplastado, continuase coa médula espiñal pola parte inferior por enriba das raíces do primeiro nervio cervical (vértice do cono), mentres que a parte superior se ensancha progresivamente ata continuarse coa protuberancia oa ponte (base do cono). Pode distinguirse unha cara anterior, unha cara posterior e dúas caras laterais. A cara anterior e a zona de transición á medula, onde se prolongan os sucos xa descritos na sección da medula espiñal (ver táboa I), mentres que na cara posterior, a metade inferior é similar a medula e na metade superior ábrese o espazo do cuarto ventrículo.

Táboa 1. Detalles morfolóxicos da cara anterior, posterior e das caras laterais dos distintos elementos do troncoencéfalo: bulbo raquídeo, protuberancia e mesencéfalo

TRONCO DO ENCÉFALO			
	Cara anterior	Cara posterior	Caras laterais
Bulbo raquídeo	Decusación piramidal Suco medio anterior Burato cego Suco bulboprotuberancial VI par (N. motor ocular externo)	Suco medio posterior Suco colateral posterior Suco paramedio Fascículo e tubérculo de Goll Fascículo e tubérculo de Burdach Chan do cuarto ventrículo (porción bulbar)	Oliva bulbar Suco preolivar: XII par (N. hipogloso) Suco retroolivar: IX par (N. glossofarínxeo) X par (N. vago) XI par (N. espiñal) Fosita supraolivar: VII (N. facial-intermemediario) VIII par (N. estadoacústico)
Protuberancia	Suco basilar Pirámides protuberanciais	Chan do IV ventrículo (porción protuberancial)	V par (N. trixémimo) Pedúnculos cerebelosos medios
Mesencéfalo	Pedúnculos cerebrais Espazo perforado posterior (fosa interpeduncular) III par (N. motor ocular común)	Tubérculos cuadrixéminos Suco cruciforme Brazos conxuntivais IV par (N. patético o troclear) Pedúnculos cerebelosos superiores	Suco lateral Triángulo lemniscal

É importante destacar que no límite inferior se atopa a **decusación da vía pirámidal**, onde a maioría das fibras da vía motora máis importante cruzan cara ao outro lado. Nesta zona o suco medio anterior está borrado. O límite superior o marca o suco bulboprotuberancial, separando o bulbo do seguinte elemento, a protuberancia, e onde sae o VI par cranial. Nas caras laterais do bulbo atópanse tamén a saída doutros pares craniais que se enumeran na táboa 1.

2.2. A protuberancia

É a parte máis voluminosa do troncoencéfalo e coñécese tamén polo nome de Ponte de Varolio. Posúe forma de cubo, de xeito que poden distinguirse nela unha cara anterior, unha cara posterior, un par de caras laterais, unha cara inferior (en contacto co bulbo) e unha cara superior (en contacto co mesencéfalo). Na táboa 1 mencionanse os elementos máis importantes de cada unha das caras, onde destaca na cara anterior a presenza do **suco basilar**, por onde discorre unha das arterias máis importantes do encéfalo, o tronco basilar. Son importantes tamén os **pedúnculos cerebelosos** na cara posterior, e a saída do **V par cranial** ou **nervio trixémimo**.

2.3. O mesencéfalo

É a parte máis superior do troncoencéfalo, e na cara anterior destacan os **pedúnculos cerebrais**, formados por feixes de fibras que conectan o tronco co cerebro. Na cara posterior sitúanse os **tubérculos cuadrixéminos**, dous anteriores ou superiores relacionados coa visión, e dous posteriores ou inferiores relacionados coa audición.

No interior do mesencéfalo atópanse núcleos motores importantes como o **núcleo vermello** e a **sustancia negra** que se estudarán no bloque III da materia. Tamén se observa un espazo estreito, o acueduto mesencefálico ou de Silvio, que comunica o cuarto ventrículo do tronco co seguinte espazo ventricular, o terceiro ventrículo no cerebro.

2.4. O cuarto ventrículo

O cuarto ventrículo é o compartimento do sistema ventricular que se atopa no tronco do encéfalo, diante do cerebelo e na parte posterior do bulbo e da protuberancia. Contínúase a nivel inferior co epéndimo na medula espiñal e co acueduto mesencefálico ou de Silvio a nivel superior para comunicarse co terceiro ventrículo no diencefalo, permitindo a circulación do líquido cefalorraquídeo.

No cuarto ventrículo podemos distinguir nel un chan, o teito, e catro ángulos. O chan ten forma de rombo e relaciónase co tronco do encéfalo, e dívidese nun triángulo bulbar e nun triángulo protuberancial, mentres que o teito se relaciona co cerebelo. Nesta sección describíranse os elementos que se citan na táboa 2.

Táboa 2. Estructuras do chan, teito e os ángulos do cuarto ventrículo

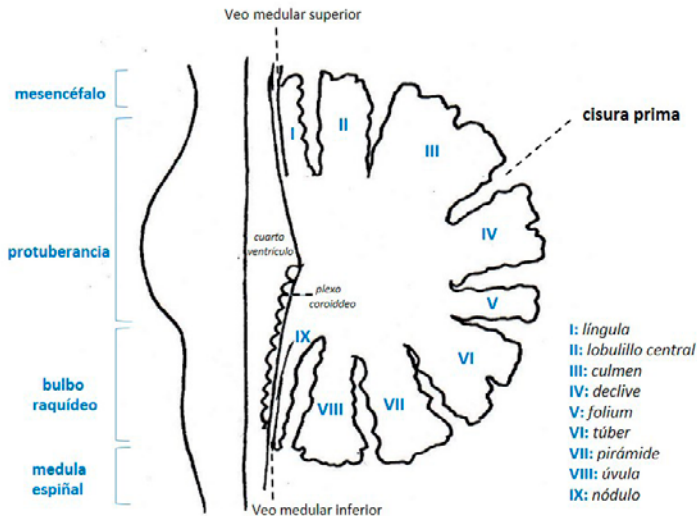
CUARTO VENTRICULO			
Chan	Porción bulbar		Porción protuberancial
	Á branca externa (núcleos VIII par) Á branca interna (núcleos XIII par) Á gris intermedia (núcleos X par) Área postrema		Eminencia Teres (núcleos VI par) Funiculus Teres (fibras VI par) Fóvea do trixémimo (V par) Locus coeruleus
Teito	Veo medular inferior = Válvula de Tarín Membrana Tectriz o Tectoria Obex o cerroxo Plexo coroideo do IV ventriculo		Veo medular superior (Válvula de Vieussens)
Ángulos	Superior	Inferior	Laterais
	Acueducto de Silvio	Burato de Magendie	Buratos de Luschka

3. Morfoloxía do cerebelo

O cerebelo sitúase detrás do tronco do encéfalo unido polos pedúnculos cerebelosos, ocupando gran parte da foxa cranial posterior, apoiado nas foxas cerebelosas do occipital. Por enriba do cerebelo localízanse os hemisferios cerebrais, separados por unha prolongación da duramáter, a tenda do cerebelo.

O cerebelo está formado por unha rexión central e estreita, na liña media, o **vermis cerebeloso**, e dúas porcións moi voluminosas a ambos lados, os **hemisferios cerebelosos**. A superficie do cerebelo é moi irregular, posúe numerosos sucus transversais que o dividen en lóbulos, lobulillos e láminas. Unha cisura importante é a **cisura prima**, que percorre a cara superior do cerebelo e o divide nun lóbulo anterior e nun lóbulo posterior. Nesta sección explicarase a segmentación do cerebelo, detallando os nomes dos diferentes segmentos do vermis (ver figura 2) e das súas prolongacións nos hemisferios. Destacan as **amígdalas cerebelosas**, uns relievos de forma ovoide vistos dende a parte anterior da cara inferior, e os **flóculos** que se prolongan cara á parte anterior, por debaixo dos pedúnculos cerebelosos. O cerebelo ten funcións motoras importantes no control da postura e do equilibrio, que se estudarán no bloque III da materia. En clínica é importante o ángulo pontocerebeloso, formado pola intersección do cerebelo o bulbo e a protuberancia, área onde poden formarse tumores.

Figura 2



Esquema da segmentación do vermís cerebeloso nun corte saxital

4. Morfoloxía do cerebro

No cerebro poden distinguirse dúas porcións, o cerebro anterior ou telencéfalo, que é a parte de maior volumen, formada polos hemisferios cerebrais e o diencéfalo ou cerebro medio, unha rexión pequena situada por enriba do tronco na zona central que queda envolta polos dous hemisferios.

4.1. Morfoloxía do diencéfalo

O diencéfalo é a rexión central do cerebro, está formado por diferentes estruturas que se sitúan a ambos lados do espazo do terceiro ventrículo. Estas estruturas organízanse en catro rexións: o **tálamo**, o **hipotálamo**, o **subtálamo** e o **epitálamo**. Para a mellor comprensión desta complexa área, describírase en primeiro lugar a anatomía do terceiro ventrículo e a continuación as diferentes rexións que forman as paredes do espazo ventricular.

4.1.1. O terceiro ventrículo

Coñécese tamén polo nome de ventrículo diencefálico. Ten forma de embude ou cono invertido, de xeito que a base está orientada cara a parte dorsal e o vértice

cara abaixo preto da hipófisis. É moi estreito, ocupando tan só uns 1-2mm de ancho. Para describilo podemos distinguir un par de paredes laterais, un bordo anterior e outro posterior, o chan e o teito. As paredes laterais divídense polo suco hipotalámico no tálamo na parte superior e no hipotálamo na parte inferior. A comisura gris intertalámica cruza a cavidade conectando ambos tálamos na maioría dos cerebros humanos. No bordo anterior destaca a lámina terminal e a comisura branca anterior. No bordo posterior localízase a glándula pineal e a comisura branca posterior. O chan relaciónase co hipotálamo e o teito está tapizado pola tea coroidea e o plexo coroideo do terceiro ventrículo.

4.1.2. O tálamo

É unha masa ovoidea que constitúe o conxunto nuclear de maior volume do diencéfalo, formando gran parte das paredes laterais do terceiro ventrículo. Nel poden distinguirse unha cara superior, unha cara inferior e unha cara interna que mira cara ao tercer ventrículo. Nesta sección describíranse os diferentes elementos das distintas caras do tálamo e as súas relacións con outros elementos do encéfalo. Tamén pode distinguirse un extremo anterior, no que se localiza o burato interventricular o de Monro que comunica o terceiro ventrículo cos ventrículos laterais ou telencefálicos, é un extremo posterior no que se atopan o tubérculo pulvinar e os corpos xeniculados, relacionados coa vía óptica e auditiva.

O tálamo contén numerosos núcleos sensitivos e motores, supoñendo unha estación de relevo das principais vías sensitivas e motoras que se describirán no bloque III da materia.

4.1.3. O hipotálamo

Sitúase por debaixo do tálamo, formando parte do chan e das paredes do terceiro ventrículo. Nel distínguense dos relevos redondeados, os **tubérculos mamilares**, e por diante deles atópase unha zona prominente, o **tuber cinereum**, do que parte o infundíbulo en forma de talo para continuarse coa hipófise. No hipotálamo atópanse diversos núcleos implicados en funcións hormonais e neuroendócrinas que se tratarán no bloque III da materia.

4.1.4. O subtálamo

Forma unha área pequena e oculta, situada entre o tálamo e o mesencéfalo, contén un núcleo motor importante, o **núcleo subtalámico** ou de Louis, que participa no circuíto dos ganglios basais.

4.1.5. O epitálamo

Sitúase na parte máis posterior do diencéfalo, nel destaca a **glándula pineal** ou **epífise**, un órgano neuroendócrino importante na regulación dos ritmos circadianos. Tamén pertence ao epitálamo a habénula, onde se atopan os núcleos habenulares, relacionados co sistema límbico.

4.2. Morfoloxía do telencéfalo

Localízase na parte máis alta do encéfalo, e está formado polos **dous hemisferios cerebrais**, separados pola cisura interhemisférica. No fondo da cisura atópase o **corpo calloso**, formado por fibras de sustancia branca que unen os dous hemisferios. A parte máis externa dos hemisferios é o **córtex cerebral**, formada por sustancia gris. No interior dos hemisferios atopamos os **ganglios basais**, sustancia branca e os ventrículos telencefálicos o laterais.

4.2.1. Configuración externa do córtex cerebral

A superficie do córtex cerebral non é lisa, senón que está moi pregada para poder aumentar a súa superficie sen que se produza un aumento paralelo da cavidade craniana. Deste xeito fórmanse xiros ou circunvolucións separadas por sucos ou cisuras. Estes sucos poden ser de primeira orde, e dividen a superficie cerebral en lobos. Dentro dos lobos, os sucos de segundo orde dividen os lobos en xiros ou circunvolucións. Existen tamén sucos de terceira orde, que subdividen os xiros, aínda que estes son moi variables nos cerebros humanos e inconstantes.

Nos hemisferios cerebrais pode distinguirse unha cara externa, unha cara interna e unha cara inferior. Neste apartado estudaranse os sucos e circunvolucións nas diferentes caras tal como se representa na figura 3.

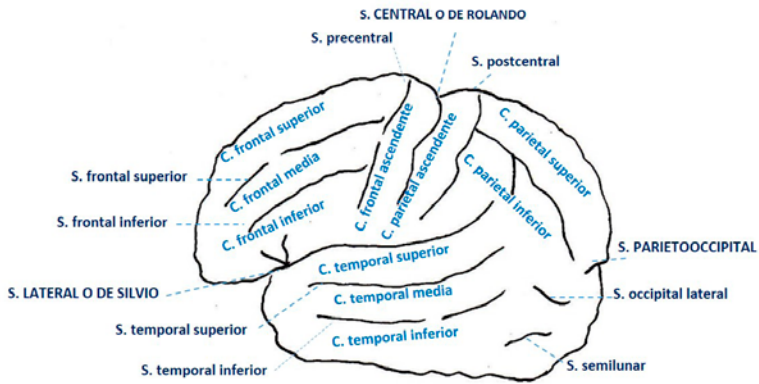
Na cara externa destacan 3 sucos principais moi marcados:

- **cisura lateral ou de Silvio;**
- **cisura central ou de Rolando;**
- **cisura parieto-occipital ou perpendicular externa.**

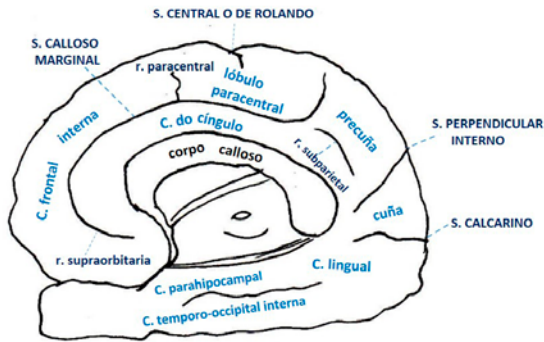
Estos sucos principais dividen cada hemisferio en catro grandes lobos: **lobo frontal**, **lobo parietal**, **lobo temporal** e **lobo occipital**. Se separamos os labios do suco lateral o de Silvio atopamos un quinto lobo, o **lobo da ínsula**. Cada lobo relacionase con funcións diferentes, de modo que o lobo frontal é principalmente motor, o lobo parietal é sensitivo, o lobo temporal relaciónase con funcións auditivas e o lobo occipital coa visión.

A división en xiros e circuncunvolucións é importante para localizar áreas funcionais máis concretas e definidas, as áreas de Brodmann, que se estudarán no bloque III da materia. Desta maneira, por exemplo, a circunvolución frontal ascendente ou prerrolándica correspóndese coa área motora primaria (área nº 4).

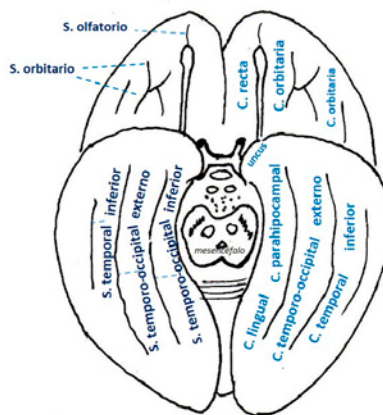
Figura 3



CARA EXTERNA



CARA INTERNA



CARA INFERIOR

Esquema dos principais sulcos e circunvolucións da cara externa, interna e inferior do córtex cerebral

4.2.2. Sustancia branca do telencéfalo

A sustancia branca componse de axóns ou fibras organizadas en fascículos. En cada hemisferio cerebral, por debaixo do córtex, atopamos unha gran cantidade de sustancia branca. As fibras da sustancia branca no telencéfalo clasifícanse en diferentes tipos:

4.2.2.1. Fibras asociativas

As fibras asociativas conectan entre si distintas áreas dun mesmo hemisferio cerebral. Percorren o centro oval, que é a masa de sustancia branca localizada por debaixo do córtex cerebral. Poden ser fibras curtas ou largas.

4.2.2.2. Fibras comisurais

As fibras comisurais unen entre si os dous hemisferios cerebrais. Neste apartado describíranse as principais:

- o **corpo caloso**; é a comisura máis importante, conecta as áreas cerebrais correspondentes de ambos hemisferios a modo de espello. Nel as fibras forman unha lámina cóncava situado no fondo da cisura interhemisférica que forma o tronco do corpo caloso, do que saen as radiacións formadas polas fibras que se dirixen cara ó córtex cerebral. En cortes saxitais pode distinguirse na parte anterior, o xeonllo e o pico que se continúa coa lámina terminal e na parte posterior unha rexión máis engrosada que forma o rodete ou o esplenio;
- O **trígono** ou **fórnix**; formado por fibras que conectan o hipocampo co hipotálamo. Nel pode diferenciarse unha parte central ou corpo do que saen dous pilares anteriores que se dirixen cara aos corpos mamilares e dous pilares posteriores que saen do hipocampo;
- A **comisura branca anterior**; sitúase no bordo anterior do terceiro ventrículo, conecta as partes anteriores de ambos lóbulos temporais.

Neste apartado mencionárase tamén o **septum pelúcido**, aínda que non é propiamente sustancia branca, especialmente relaciónase con estes elementos, xa que se localiza entre os pilares anteriores do trígono e o corpo caloso.

4.2.2.3. Fibras de proxección

As fibras de proxección conectan o córtex cerebral cos diferentes núcleos localizados máis profundamente, ou coa médula e o tronco do encéfalo, formando parte das vías ascendentes e descendentes que se estudarán con detalle no bloque III da materia. As fibras de proxección poden ser aferentes, se levan información cara ó córtex, ou eferentes, se levan información dende o córtex aos diferentes núcleos ou centros. Cando se empaquetan forman as cápsulas, a máis importante é a **cápsula**

interna. Neste apartado describiranse as distintas porcións da cápsula interna (brazo anterior, brazo posterior e xeonllo) establecendo a relación dos distintos tipos de fibras que conteñen. Por exemplo, no brazo posterior: a porción do tálamo-lenticular contén fibras de vía piramidal ou corticoespinal, a porción retrolenticular contén fibras da vía óptica e a porción sublenticular contén fibras da vía auditiva. Mencionarase tamén a **cápsula externa** e a **cápsula extrema**.

4.2.3. Ganglios basais

Na base do telencéfalo localízanse os núcleos da base ou os ganglios basais. Son masas de sustancia gris moi compactas localizadas por debaixo da sustancia branca telencefálica. Están implicados no control do movemento, a nivel morfolóxico podemos distinguir o **núcleo caudado**, no que pode distinguirse unha cabeza, o corpo e a cola, e o **núcleo lenticular**, que se subdivide nunha parte máis interna e máis clara, o **globo pálido**, e nunha porción máis externa, o **putame**. No globo pálido pode diferenciarse tamén unha parte máis externa, o globo pálido externo ou lateral e nunha parte máis interna, o globo pálido interno ou medial. Non obstante, dende o punto de vista funcional, o caudado e o putame conteñen o mesmo tipo de neuronas e forman o núcleo estriado. No cerebro humano o caudado e o putame están separados polas fibras da cápsula interna, mentres que noutros mamíferos a cápsula interna non ten forma de lámina e o caudado e o putame non están separados.

A distribución espacial destes núcleos é complexa, polo que é importante identificalos primeiro nas maquetas desmontables, onde os diferentes núcleos se representan con cores diferentes. É importante ter en conta que dende o punto de vista funcional, nos ganglios basais inclúense tamén outros núcleos que non se localizan no telencéfalo pero que están conectados entre eles, como o núcleo subtalámico de Louis ou a sustancia negra no mesencéfalo. Estes núcleos interveñen no control do movemento, e as súas conexións e tipos neuronais estudáranse con detalle no bloque III da materia. É importante ter en conta tamén que alteracións dos ganglios basais producen trastornos do movemento e enfermidades neurodexenerativas.

4.2.4. Ventrículos telencefálicos

Temos unha cavidade ventricular dentro de cada hemisferio, conteñen líquido cefalorraquídeo e denomínanse ventrículos telencefálicos ou laterais. A formación e circulación do líquido cefalorraquídeo explicárase na unidade didáctica II deste bloque de morfoloxía externa da materia, ao rematar esta unidade didáctica. Cada ventrículo lateral comunícase co terceiro ventrículo a través do burato de Monro.

En cada ventrículo pode distinguirse unha porción central ou corpo, no lóbulo parietal, entre o tálamo e o corpo caloso. Cara adiante prolóngase un asta frontal, no

lóbulo frontal por diante da cisura de Rolando, un asta occipital cara atrás, no lóbulo occipital, e un asta temporal cara adiante e cara abaixo no lóbulo temporal. Dentro de cada asta pódese distinguir un chan, un teito, e un bordo externo e interno. Neste apartado enumeraranse as estruturas que limitan co chan, teito e bordos de cada asta. No chan do asta temporal atópanse estruturas relacionadas co sistema límbico, como o hipocampo ou Asta de Amón e o xiro dentado.

A comprensión da estrutura tridimensional do sistema ventricular do encéfalo é clave para poder orientarse nos cortes de cerebros reais formolizados que se visualizarán na sala de prácticas.

AVALIACIÓN

Os contidos desta unidade didáctica avaliaranse a través do exame práctico xeral da materia. Nel os estudantes teñen que recoñecer as distintas estruturas da medula espiñal e o encéfalo. A proba realizarase a modo de circuíto, onde cada estudante percorrerá as mesas da sala Técnica Anatómica. En cada unha das mesas haberá una maqueta ou peza anatómica de cadáver onde se sinalará unha estrutura concreta cun alfinete que os alumnos deben recoñecer, e dar o seu nome anatómico apropiado. A proba estará superada respondendo correctamente ao 70% das preguntas.

ANEXOS

Recomendacións para o estudo da unidade didáctica:

Para o estudo da seguinte unidade didáctica é importante que os alumnos teñan en conta o seguinte:

- a asistencia nos seminarios e nas clases prácticas na aula de anatomía é fundamental;
- o uso do material bibliográfico recomendado, especialmente dos atlas, é imprescindible para poder localizar as estruturas nas distintas pezas expostas na sala de técnica anatómica;
- a participación do alumno favorece a aprendizaxe, así como as preguntas de todas as dubidas que poidan xurdir ao longo das clases e do estudo da materia;
- é conveniente antes de cada sesión facer un repaso previo da sesión anterior;
- a realización de esquemas organizados facilita a comprensión da organización das distintas estruturas do encéfalo e da medula espiñal;
- o estudo nunca debe realizarse sen a presenza das imaxes (fotografías do atlas ou os esquemas ou debuxos dos alumnos);
- no caso de non superar a materia no primeiro intento, é recomendable asistir á revisión da proba para detetar os erros cometidos.

BIBLIOGRAFÍA

1- Atlas de Anatomía e Neuroanatomía:

Netter, f.h. (2015): atlas de anatomía humana: Elsevier Masson.

Paulsen, f & j. Waschke (2012): Sobotta. Atlas de Anatomía Humana. Tomo 3: cabeza, cuello y neuroanatomía: Elsevier.

Felten, D.L. & A.N. Shetty (2010): Netter. Atlas de Neurociencia: Elsevier Masson.

Haines, D. (2012): Neuroanatomía. Atlas de estructuras, secciones y sistemas: Lippincott Williams & Wilkins.

Nolte, J. & Angevine (2009): el encéfalo humano en fotografías y esquemas: Elsevier.

2- Libros de Texto de Neuroanatomía:

García-Porrero Pérez, J.A. & J.M. Hurlé González (2014): *neuroanatomía humana*: editorial médica panamericana

Rouvier, H. & A. Delmas (2005): Anatomía humana. tomo 1. cabeza y cuello. Masson

crossman, A.r. & D nearly (2008): Neuroanatomía: Texto y atlas en color. Masson

Schünke, M., E. Schulte & U Schumacher (2015): Colección Prometheus. Texto y Atlas de Anatomía. Tomo 3: Cabeza, cuello y neuroanatomía: Editorial Médica Panamericana.

3- Recursos en internet:

Web Anatomy University of Minnesota (self test) <http://msjensen.cehd.umn.edu/webanatomy/nervous/default.html> [citado 1.09.15]

Anatomy of the human body: <http://www.bartleby.com/107/187.html> [citado 1.09.15]

Interactive Atlas: <http://da.biostr.washington.edu/cgi-bin/DA/imageform> [citado 1.09.15]

4- Vídeos:

Acland, R.D. (2004): *Acland's DVD Atlas of Human Anatomy. DVD 5: The head and the neck, Part 2. Title 2: the brain and surroundings.* Lippincott Williams & Wilkins.



Unha colección orientada a editar materiais docentes de calidade e pensada para apoiar o traballo do profesorado e do alumnado de todas as materias e titulacións da universidade

unidadesdidácticas
UNIVERSIDADE DE SANTIAGO DE COMPOSTELA