

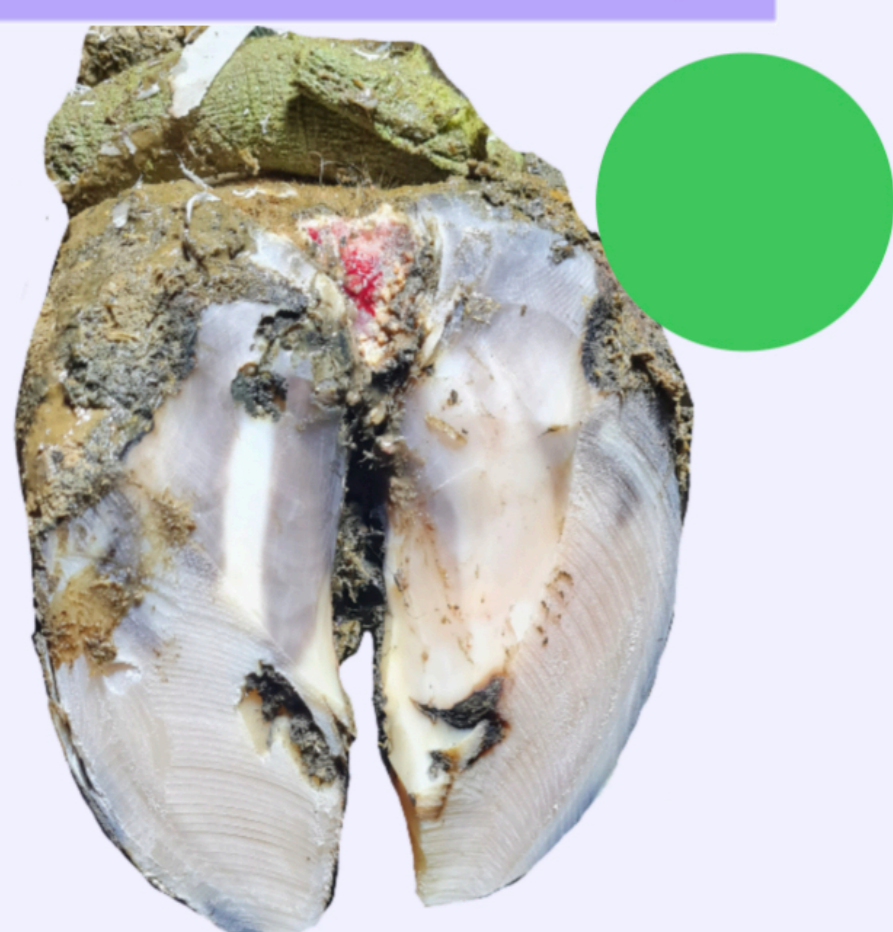
Guía Visual

PRINCIPALES
LESIONES
DEL PIE BOVINO

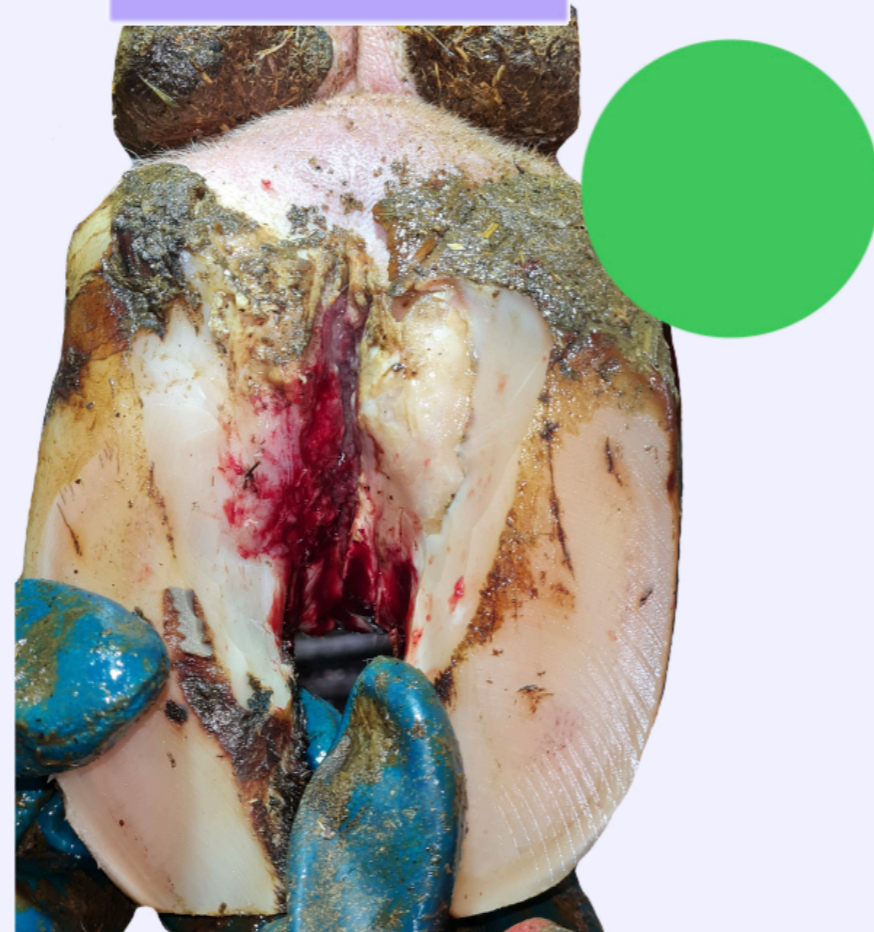● INFECCIOSAS

● NO INFECCIOSAS

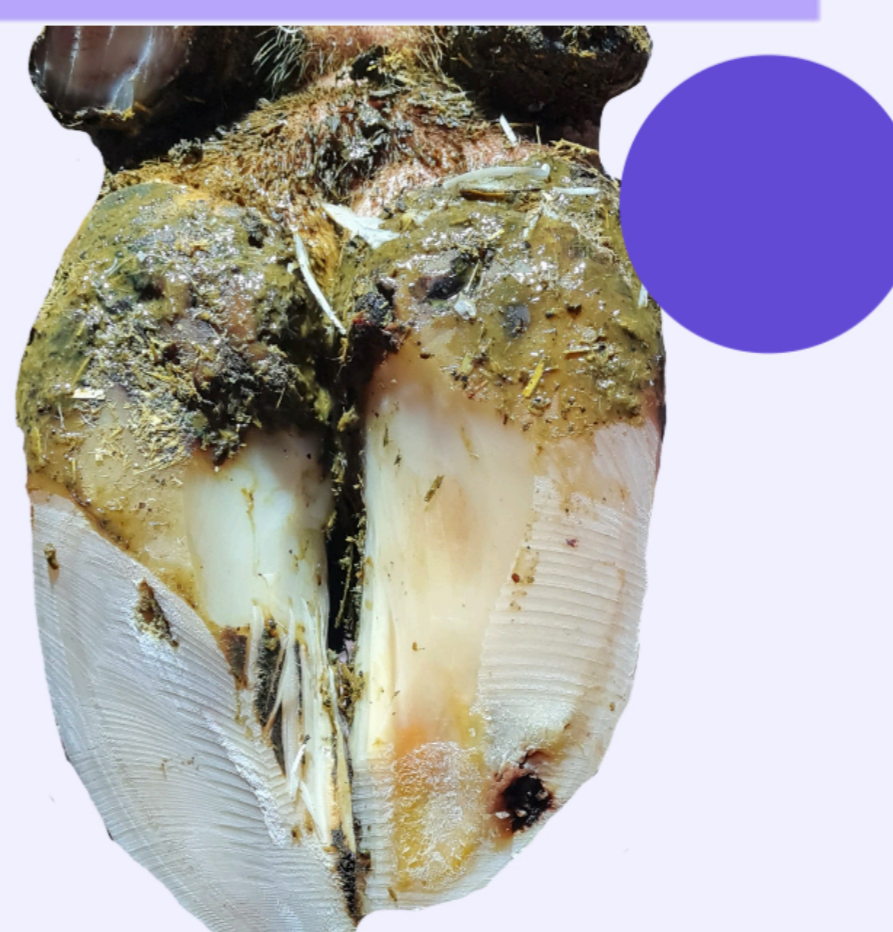Dermatitis digital (M2)



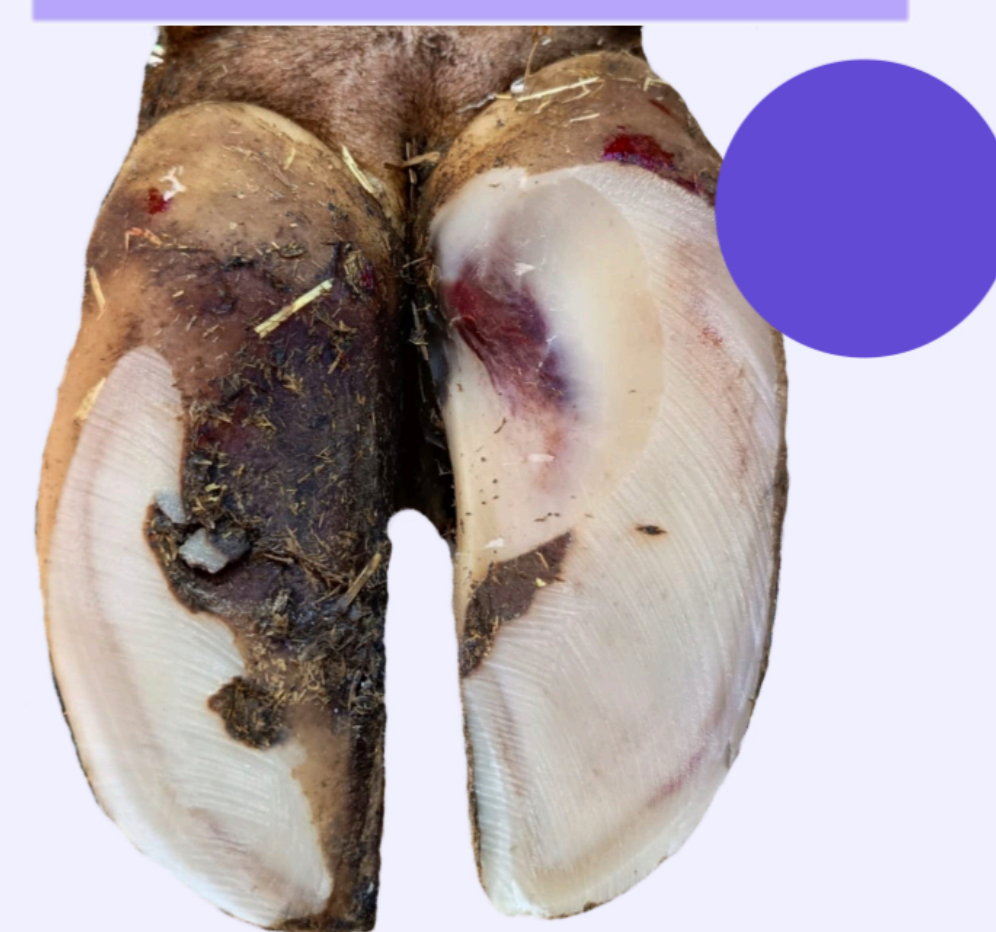Panadizo



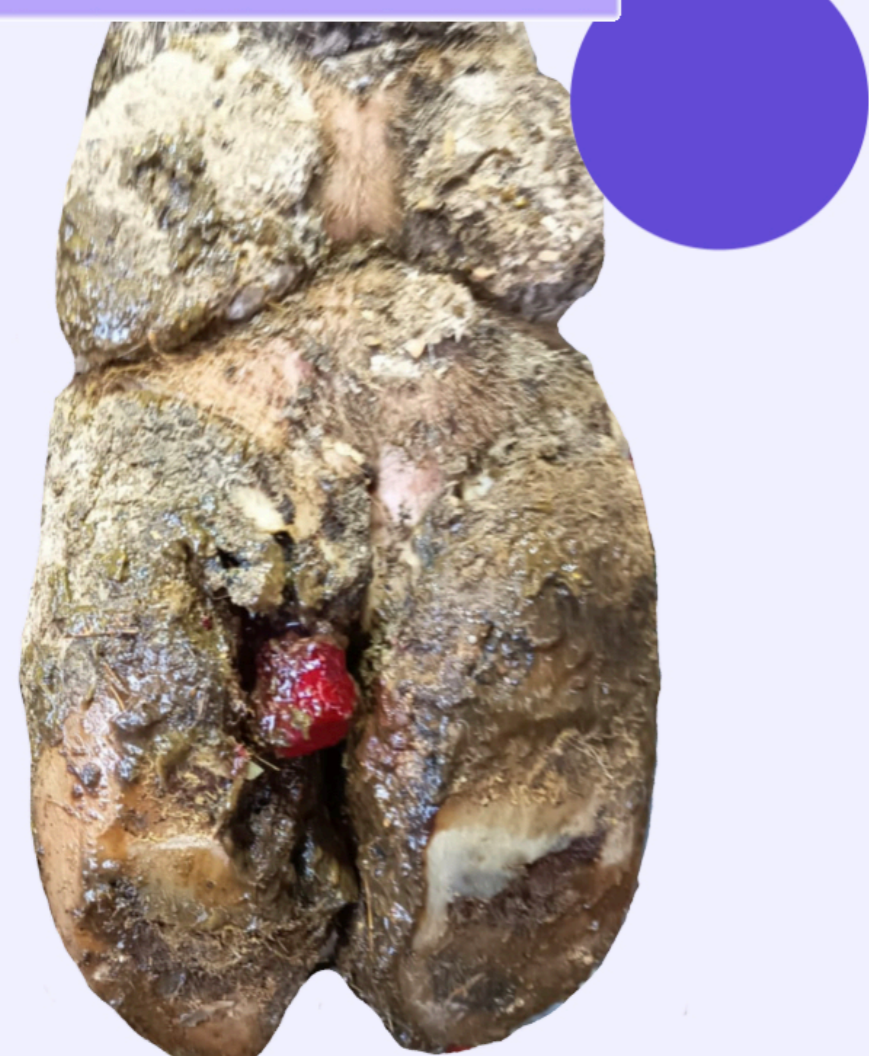Enfermedad línea blanca



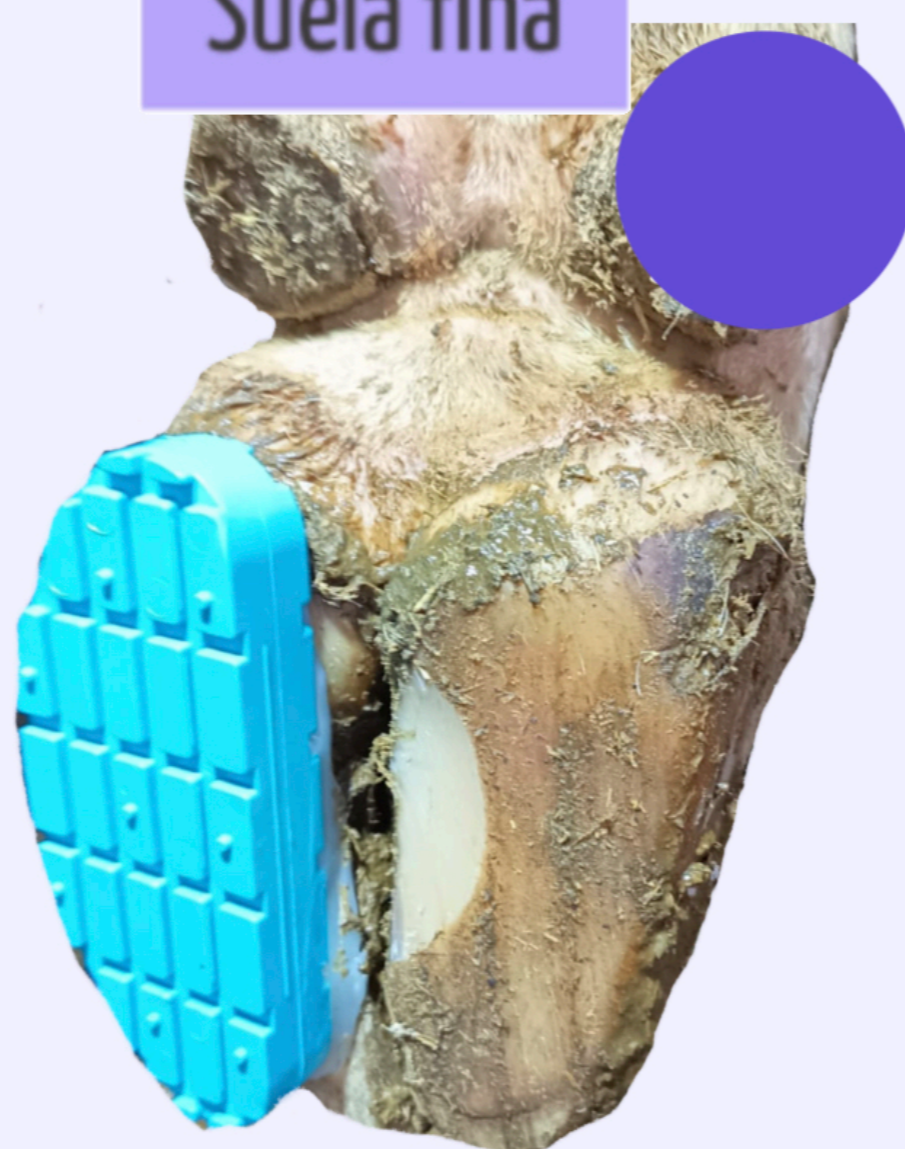Hemorragia de suela



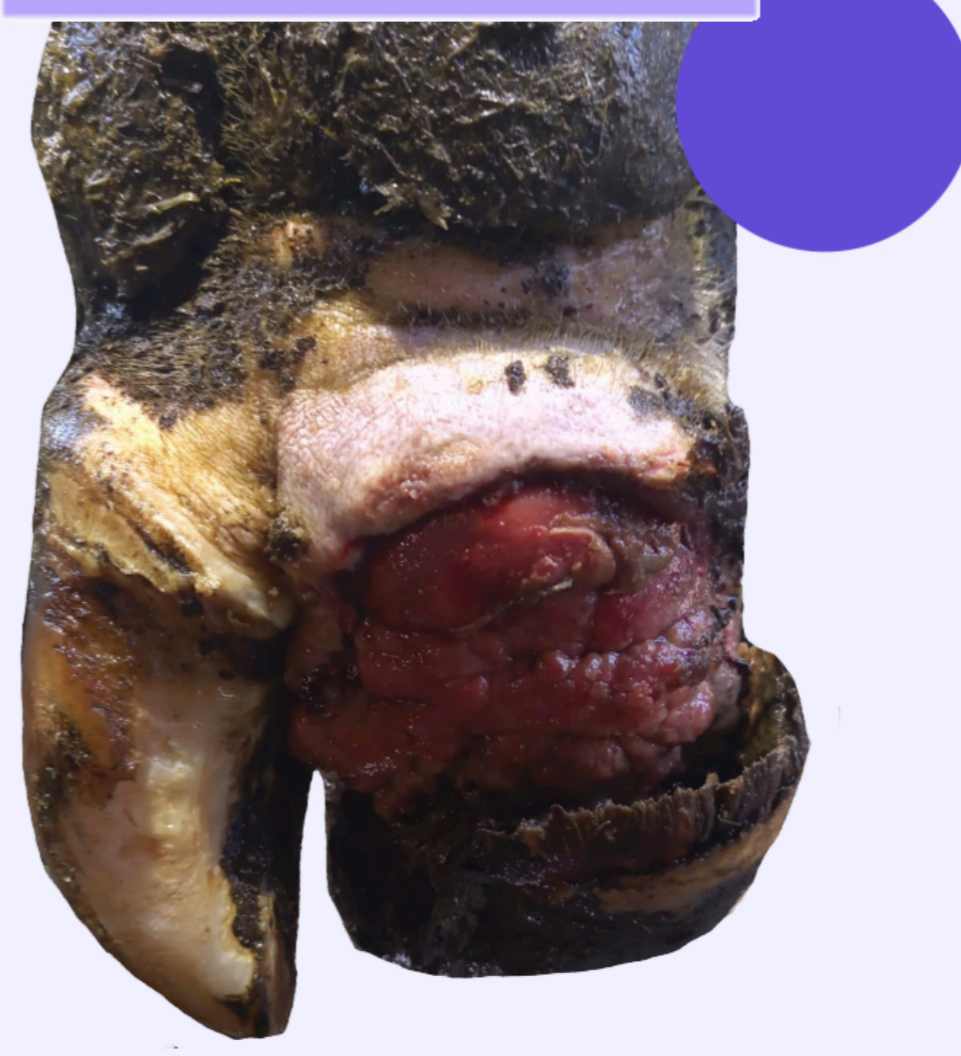Úlcera de suela



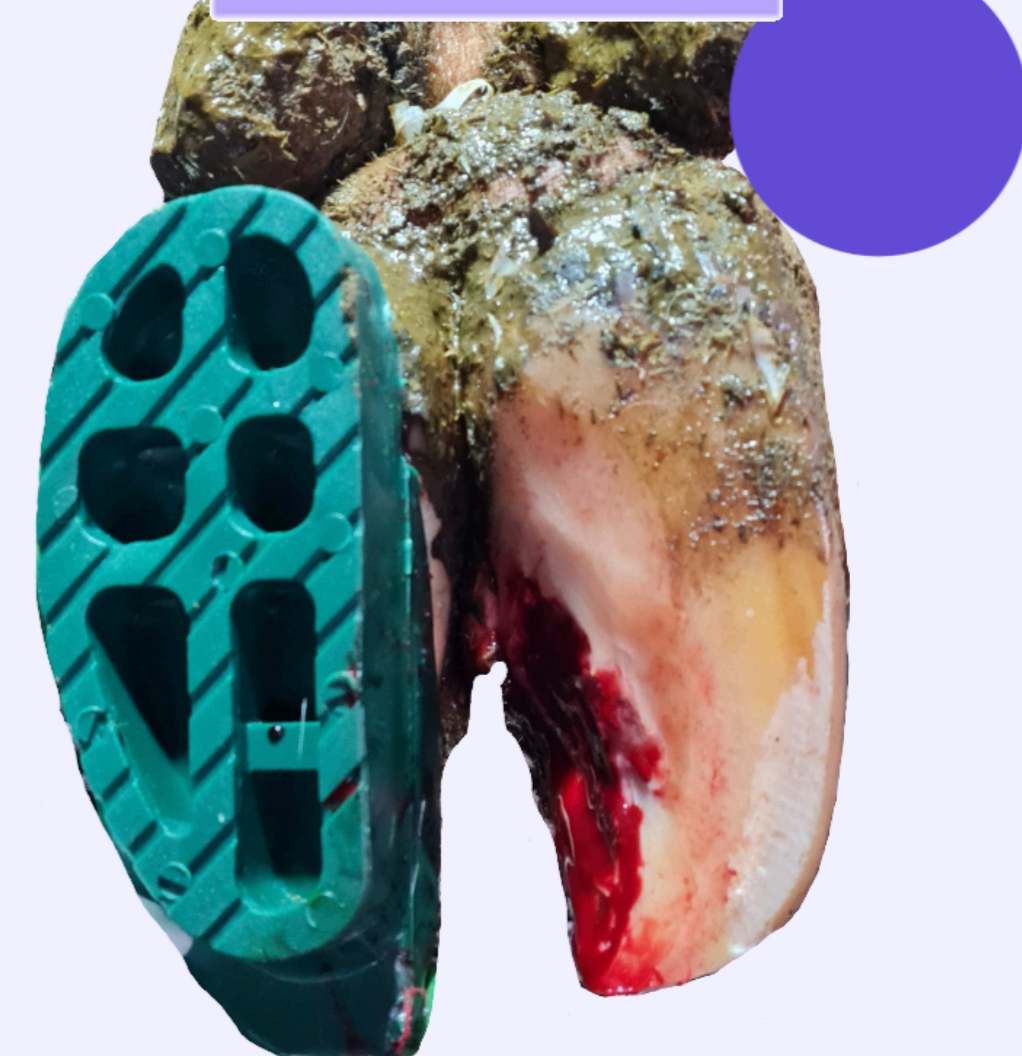Suela fina



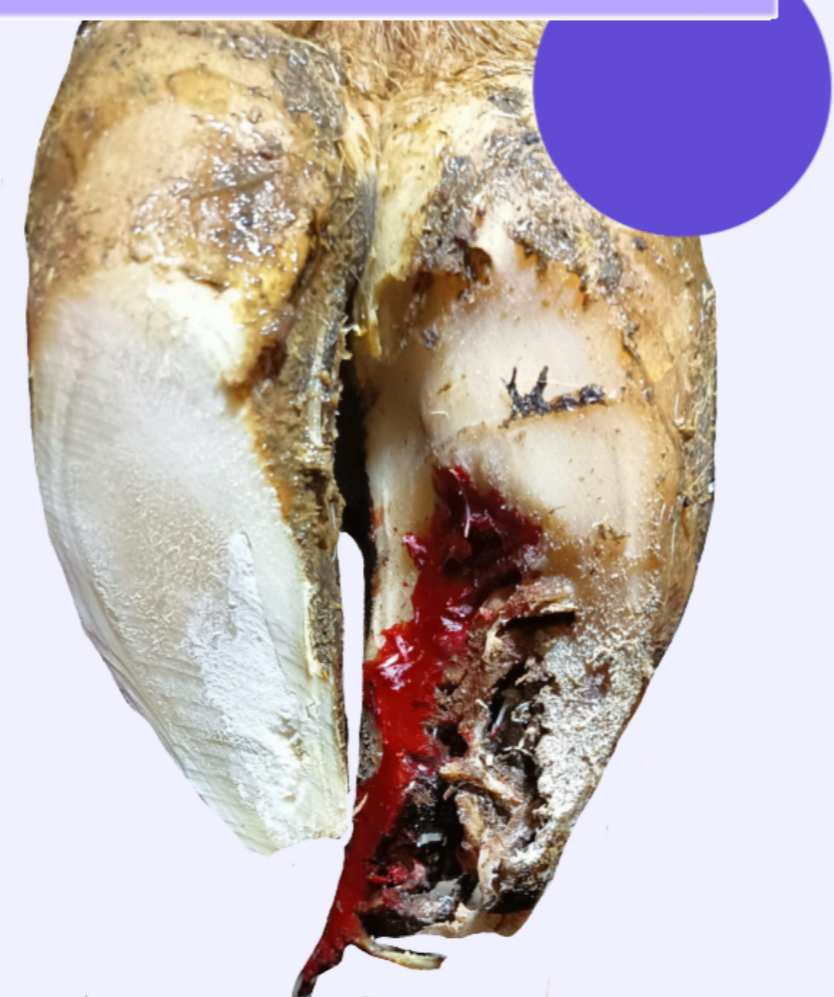Fractura de talón



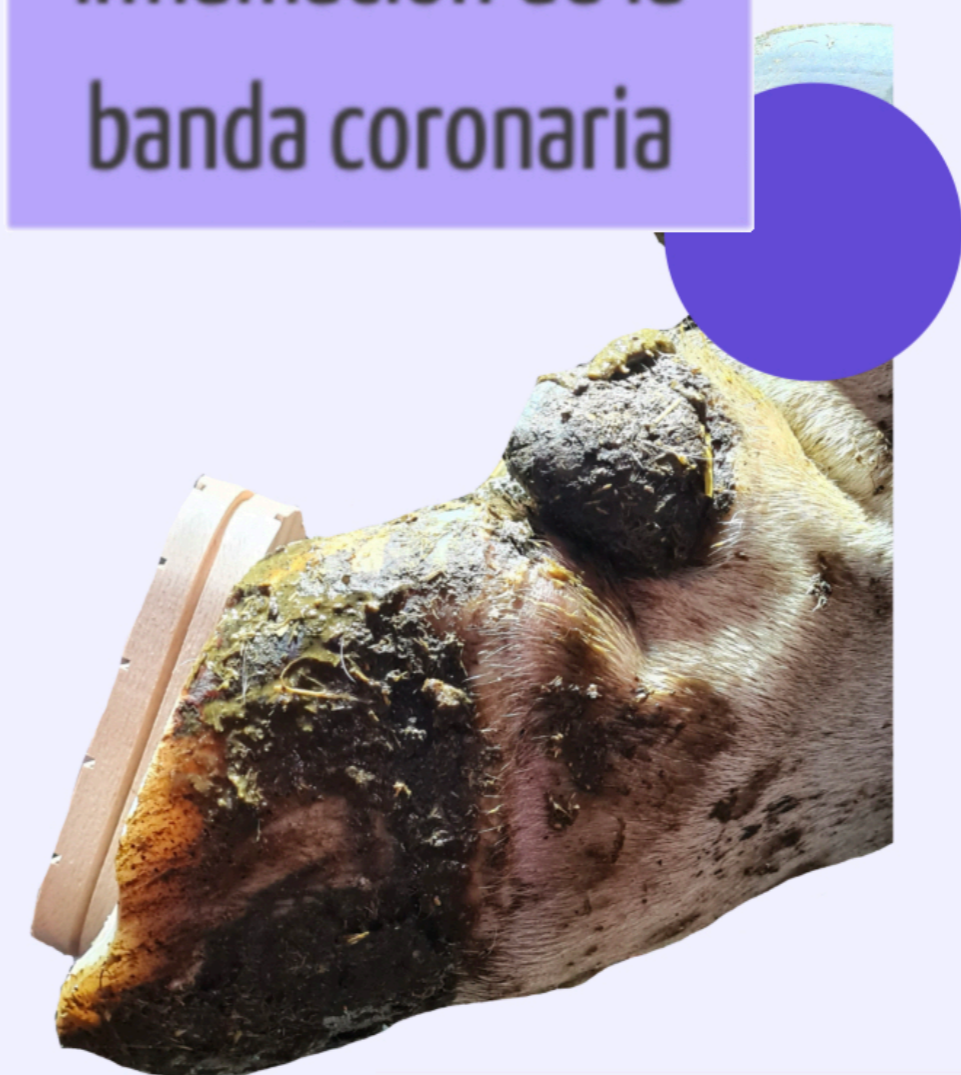Fisura axial



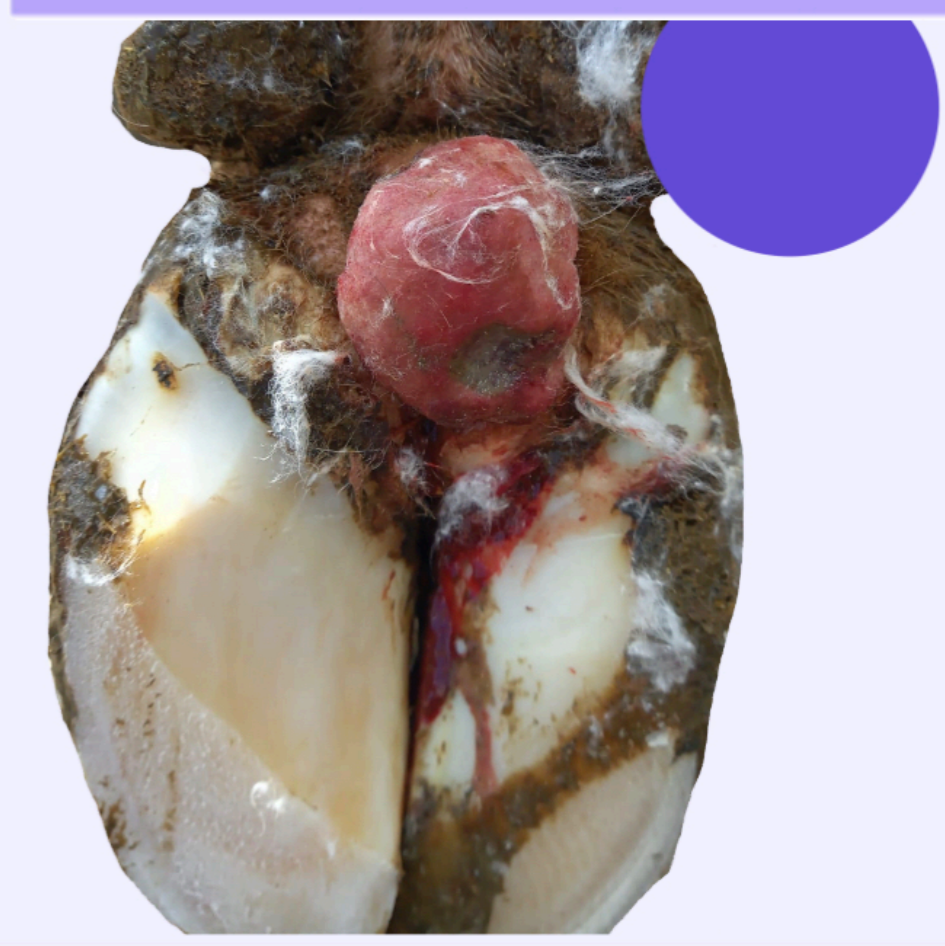
Necrosis de la pezuña



Inflamación de la
banda coronaria



Hiperplasia interdigital



Lesiones Infecciosas:

Relacionadas con la higiene y el ambiente. Requieren protocolos de desinfección y pediluvios.

Lesiones No Infecciosas:

Asociadas al confort, diseño de instalaciones y manejo. Requieren recortes funcionales y preventivos.

Autora: Eva Nieto.

Colaboración técnica: Jesús Fiallega (Podólogo de SERAGRO S. Coop. Galega).

Nota: El material gráfico de esta guía combina imágenes de elaboración propia con fotografías cedidas bajo permiso por Jesús Fiallega. El diagrama de zonas se basa en el estándar internacional de salud podal (ICAR/Zinpro).

Zonas de la pezuña

