



FACULTADE DE MEDICINA
E ODONTOLOXÍA

Traballo de
fin de grao

**Incidencia, evolución e secuelas do
lategazo cervical no ámbito nacional.**

**Incidencia, evolución y secuelas del
latigazo cervical en el ámbito nacional.**

**Incidence, evolution and sequelae of
whiplash at the national level.**

Autor/a/es/as: Jorge Martínez Serantes

Titor/a: Enrique Ramón Meañós Melón

Departamento: Ciencias Morfolóxicas

Junio de 2023

Traballo de Fin de Grao presentado na Facultade de Medicina e Odontoloxía da Universidade de Santiago de Compostela para a obtención do Grao en Medicina

Resumen.

Las lesiones por latigazo cervical costaron en 2006 casi 10.000 millones de euros en Europa, ya sea por efectos directos (compensación económica) como indirectos (tratamiento médico y secuelas del paciente). El objetivo de la siguiente revisión bibliográfica es analizar la incidencia, evolución y secuelas del latigazo cervical en nuestro ámbito nacional, con el fin de proporcionar información relevante para el desarrollo de políticas de salud pública, asignación de recursos y tratamiento adecuado. Se revisó la literatura existente utilizando bases de datos y criterios de inclusión y exclusión específicos. Los resultados mostraron una estimación anual de diagnósticos de esta patología cercano a los 25.000 casos, siendo las secuelas más frecuentes la cervicalgia aislada y el síndrome cervical postraumático, presentando un tiempo medio de recuperación de 2 meses y medio. Se considera que se debe iniciar cuanto antes las medidas terapéuticas con el fin de reducir dicho tiempo de recuperación y minimizar al máximo las secuelas que puedan llegar a tener los pacientes. Por todo lo anterior, se recalca la necesidad de establecer unos protocolos nacionales más precisos para poder realizar un diagnóstico más precoz y asignar el tratamiento específico más beneficioso para el paciente.

Palabras clave: Latigazo cervical, incidencia, evolución, secuelas, España.

Resumo.

As lesións por lategazo cervical custaron en 2006 case 10.000 millóns de euros en Europa, xa sexa por efectos directos (compensación económica) como por indirectos (tratamento médico e secuelas do doente). O obxectivo da seguinte revisión bibliográfica é analizar a incidencia, evolución e secuelas do lategazo cervical no noso ámbito nacional, co fin de proporcionar información relevante para o desenvolvemento de políticas de saúde pública, asignación de recursos e tratamento axeitado. Revisouse a literatura existente utilizando bases de datos e criterios de inclusión e exclusión específicos. Os resultados amosaron unha estimación anual de diagnósticos desta patoloxía próximo aos 25.000 casos, sendo as secuelas máis frecuentes a cervicalxia illada e a síndrome cervical postraumática, presentando un tempo medio de recuperación de 2 meses e medio.

Considérase que se debe iniciar canto antes as medidas terapéuticas co fin de reducir o devandito tempo de recuperación e minimizar ao máximo as secuelas que poidan chegar a ter os doentes. Por todo o anterior, recálcase a necesidade de establecer uns protocolos nacionais máis precisos para poder realizar un diagnóstico máis precoz e asignar o tratamento específico máis beneficioso para o doente.

Palabras clave: Lategazo cervical, incidencia, evolución, secuelas, España.

Abstract.

In 2006, whiplash injuries cost almost 10,000 million euros in Europe, both for direct effects (economic compensation) and indirect effects (medical treatment and sequelae of the patient). The aim of the following literature review is to analyze the incidence, evolution and sequelae of whiplash in our country, in order to provide relevant information for the development of public health policies, resource allocation and appropriate treatment. The existing literature was reviewed using databases and specific inclusion and exclusion criteria. The results showed an annual estimate of diagnoses of this pathology close to 25,000 cases, the most frequent sequelae being isolated cervical pain and post-traumatic cervical syndrome, with an average recovery time of 2.5 months. It is considered that therapeutic measures should be initiated as soon as possible in order to reduce this recovery time and minimize as much as possible the sequelae that patients may have. In view of the above, the need to establish more precise national protocols is emphasized in order to be able to make an earlier diagnosis and assign the most beneficial specific treatment for the patient.

Key words: Whiplash injury, incidence, evolution, sequelae, Spain.

Índice

<u>1 INTRODUCCIÓN.....</u>	<u>0</u>
1.1 DEFINICIÓN.....	1
1.2 INCIDENCIA INTERNACIONAL Y REPERCUSIONES ECONÓMICAS.....	1
1.2.1 <i>INCIDENCIA INTERNACIONAL</i>	1
1.2.2 <i>REPERCUSIÓN ECONÓMICA</i>	2
1.3 REPASO ANATÓMICO.....	2
1.3.1 <i>REGIÓN DE LA CABEZA</i>	2
1.3.2 <i>REGIÓN DEL CUELLO</i>	3
1.4 MECANISMO LESIONAL Y CORRELACIÓN CLÍNICA.....	19
1.5 PRUEBAS COMPLEMENTARIAS.....	21
1.6 CLASIFICACIÓN.....	23
1.7 DIAGNÓSTICO.....	24
1.8 TRATAMIENTO.....	24
<u>2 JUSTIFICACIÓN.....</u>	<u>25</u>
<u>3 OBJETIVOS.....</u>	<u>25</u>
<u>OBJETIVO GENERAL 1.....</u>	<u>25</u>
<u>4 MATERIAL Y MÉTODO.....</u>	<u>26</u>
<u>5 RESULTADOS.....</u>	<u>27</u>
5.1. ESTUDIO 1.....	27
5.2. ESTUDIO 2.....	28
5.3 ESTUDIO 3.....	28
5.4 ESTUDIO 4.....	28
5.5 ESTUDIO 5.....	29
5.6 ESTUDIO 6.....	29
5.7 ESTUDIO 7.....	30
5.8 ESTUDIO 8.....	30
<u>6 DISCUSIÓN.....</u>	<u>31</u>
<u>7 CONCLUSIONES.....</u>	<u>34</u>
<u>REFERENCIAS DE LAS FIGURAS.....</u>	<u>36</u>
<u>BIBLIOGRAFÍA.....</u>	<u>37</u>

1 Introducción.

1.1 Definición.

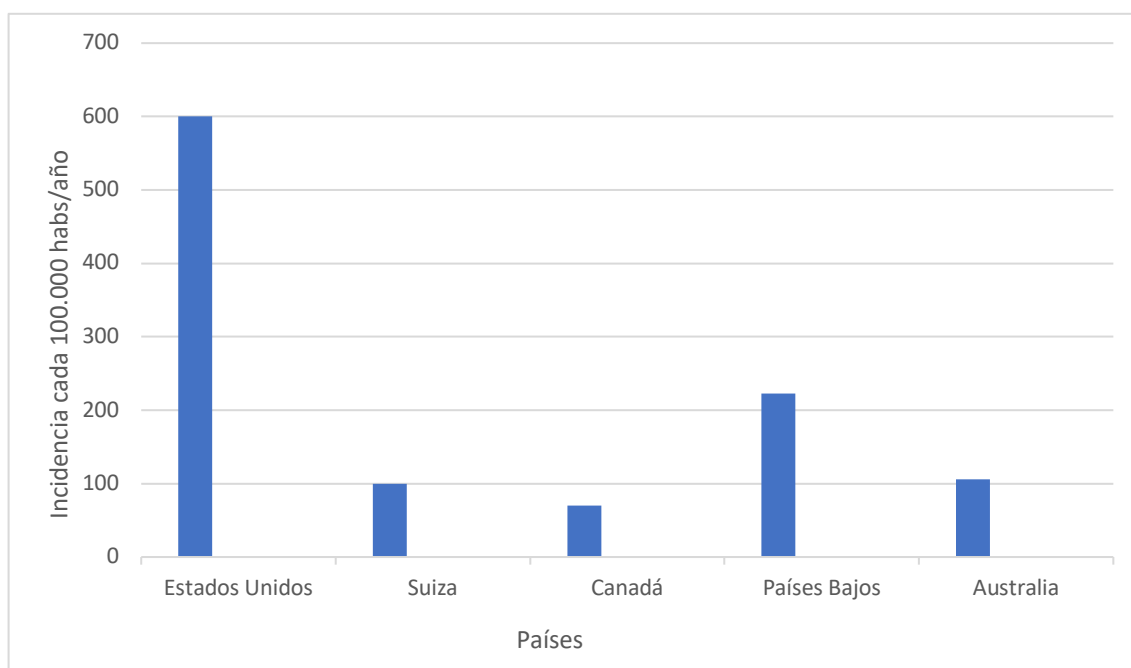
En el año 1928, el doctor H. E. Crowe introdujo el término «latigazo cervical» para describir el movimiento brusco y violento que se produce en la cabeza y el cuello durante un accidente de tráfico (1). Durante mucho tiempo existió una polémica en torno a la definición exacta de este vocablo que no fue resuelta hasta que, en el año 1995, se formó el «Québec Task Force», que definió el latigazo cervical como «un mecanismo de aceleración-desaceleración que transmite su energía al cuello. Puede resultar de colisiones traseras o laterales de vehículos, pero también puede producirse durante una zambullida u otros percances. El impacto puede causar lesiones óseas o de tejidos blandos (latigazo cervical) que, a su vez, pueden manifestarse clínicamente como “lesiones por latigazo cervical”» (2).

1.2 Incidencia internacional y repercusiones económicas.

1.2.1 Incidencia internacional.

La incidencia de esta dolencia varía significativamente entre diferentes naciones, con cifras por cada 100.000 habitantes que pueden variar desde los 70 casos en Canadá, 106 en Australia y 100 en Suiza, hasta los 325 en los Países Bajos y 600 casos en Estados Unidos (3, 5). Muchos autores indican que la diferencia de incidencia se debe a motivos puramente económicos (11, 12), pues hay estudios realizados en zonas limítrofes de distintos países, con leyes diferentes, pero con un ambiente social y cultural casi idénticos, que presentan variaciones significativas de la incidencia (12) y otros que indican que al variar la ley también varía la incidencia (13).

Gráfico 1. Incidencia en función de cada país (3, 5).



1.2.2 Repercusión económica.

Las lesiones por latigazo cervical tienen un impacto notable en la economía de los países, por ejemplo, se estima que, en el 2006, el costo en Europa fue de casi 10.000 millones de euros (3), y en Reino Unido se estimó en 3.000 millones de libras anuales (4). Además, la pérdida de productividad por parte del trabajador que está de baja también es un dato importante a tener en cuenta.

1.3 Repaso anatómico.

1.3.1 Región de la cabeza.

El cráneo es la base ósea de la cabeza, la cual puede ser dividido en dos porciones: una posterior conocida como neurocráneo que cubre y protege el cerebro, y otra anterior llamada viscerocráneo, que alberga la mayoría de los órganos sensoriales con distintas funciones (6).

Tabla 1. División del cráneo y contenido.

Viscerocráneo	Neurocráneo
Maxilar	Frontal
Mandíbula	Esfenoides
Palatino	Etmoides
Lagrimal	Parietal
Cigomático	Temporal
Nasal	Occipital
Cornete nasal inferior	
Vómer	
Huesecillos del oído <ul style="list-style-type: none"> - Martillo - Yunque - Estribo 	

1.3.2 Región del cuello.

1.3.2.1 Introducción.

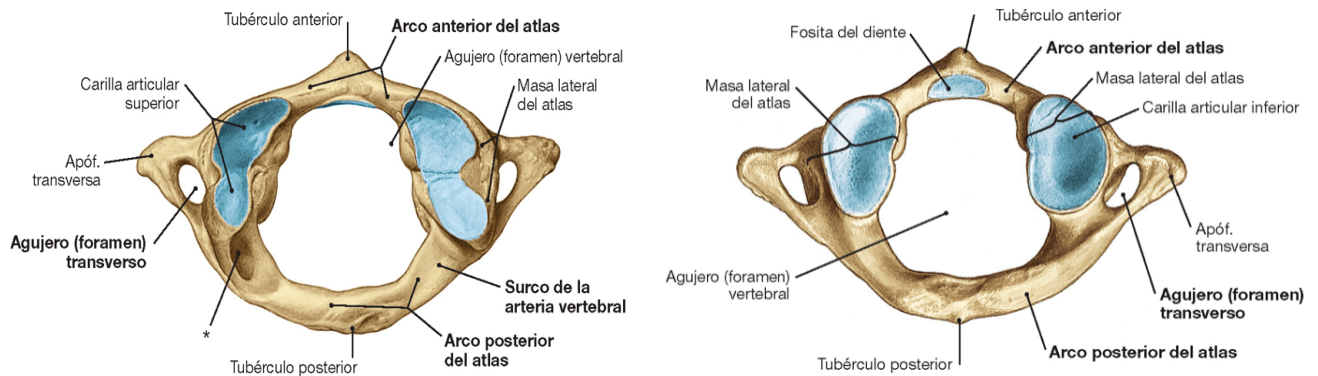
La columna cervical es una estructura compuesta por siete vértebras, identificadas como C1-C7, que desempeña un papel importante en el cuerpo humano. Primero, brinda soporte estructural al cráneo que, pese a contar con varios huesos neumatizados, tiene un peso considerable. Segundo, permite una amplia variedad de movimientos en diferentes direcciones (flexión, extensión, rotación y movimiento lateral) para facilitar la interacción de los órganos de los sentidos que están en la cabeza, con los estímulos externos sin tener que movilizar todo el tronco. Tercero, proporciona una base ósea para la conexión de tejidos musculares y neurovasculares.

1.3.2.2 Vértebras.

Las 7 vértebras cervicales se pueden diferenciar en dos grupos en función de su osteología, así pues, diferenciamos las vértebras «atípicas» C1-C2 y las vértebras «típicas» C3-C7.

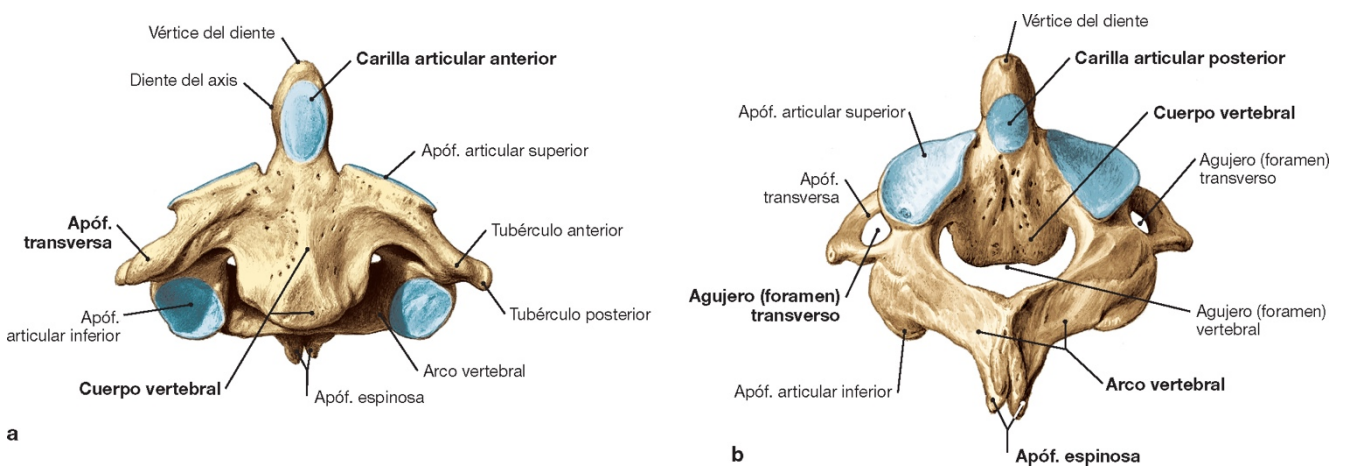
El atlas y el axis, nombre que reciben las vértebras C1 y C2 respectivamente, presentan características propias que las diferencian del resto de vértebras prototipo. El atlas se caracteriza por la ausencia de cuerpo vertebral, debido a su fusión durante el desarrollo con el cuerpo del axis para formar el diente de C2, de forma que consiste en un arco anterior y otro posterior, y presenta las apófisis transversas más grandes de las vértebras cervicales. El axis se caracteriza por una gran apófisis en forma de diente que se extiende superiormente al cuerpo vertebral (28).

Figura 2. Atlas, visión superior e inferior.



* Variación: conducto de la arteria vertebral.

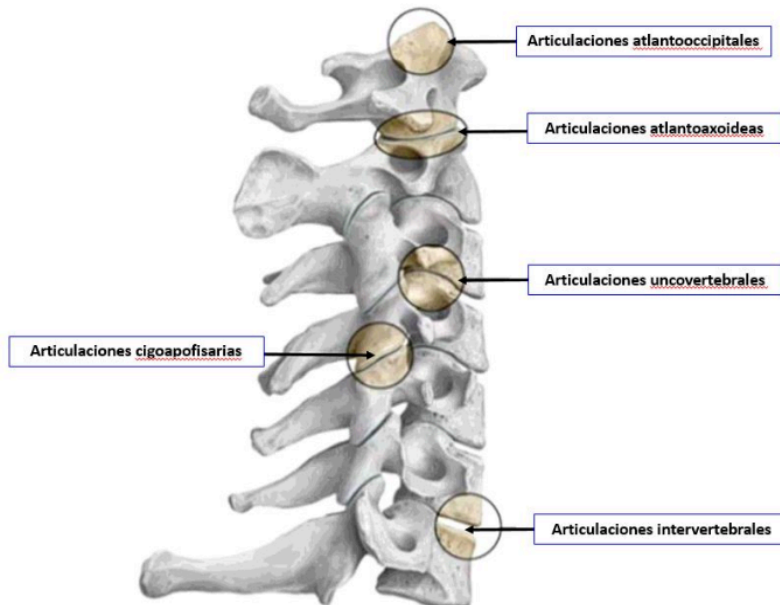
Figura 3. Axis, visión anterior (a) y posterior (b).



1.3.2.3 Articulaciones.

La región cervical contiene múltiples articulaciones que conectan sus componentes óseos. Dividiremos las articulaciones en función de si se localizan en la zona superior o inferior de la región cervical.

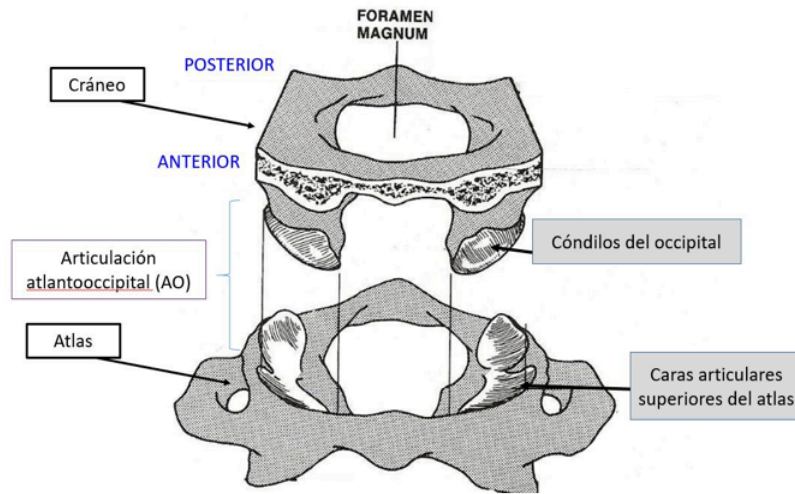
Figura 5. Vértebra cervical típica, visión superior y anterior.



En la región superior del cuello, el hueso occipital, el atlas y el axis se asocian para formar la denominada articulación de la cabeza (13). Diferenciamos dos articulaciones:

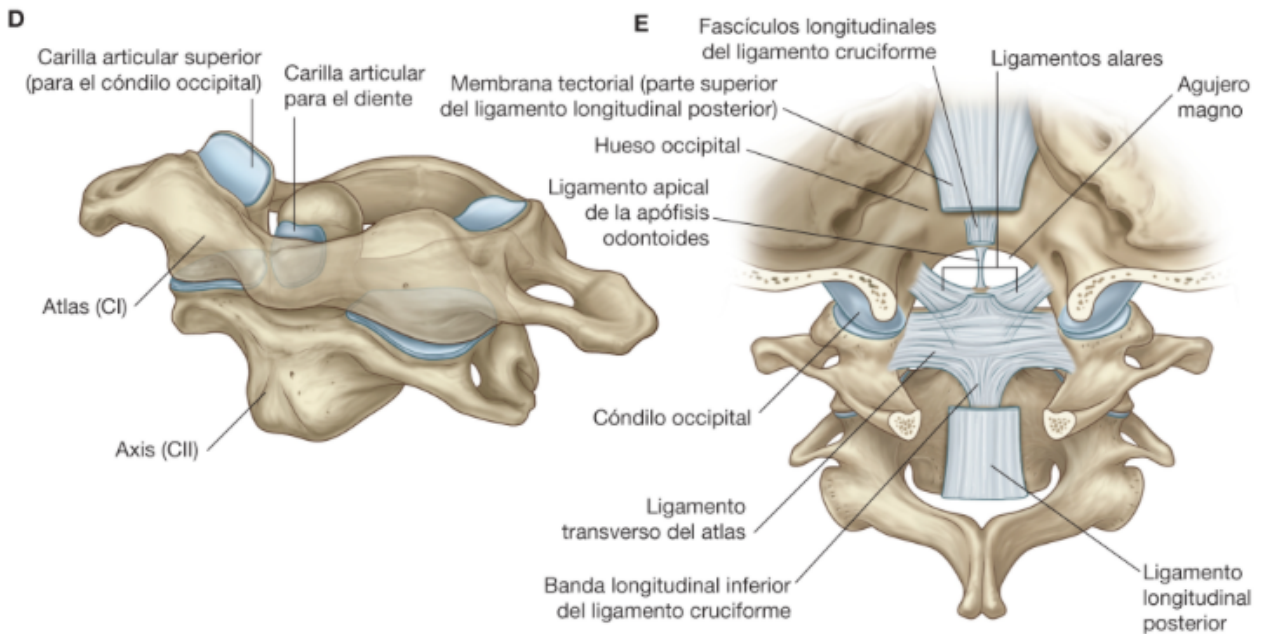
- Articulación atlantooccipital. Se trata de una articulación verdadera que actúa como una bicondílea, permitiendo la flexo-extensión de la cabeza con relación a un eje transversal de 20-35% (13).

Figura 6. Articulación atlantooccipital, visión anterior.



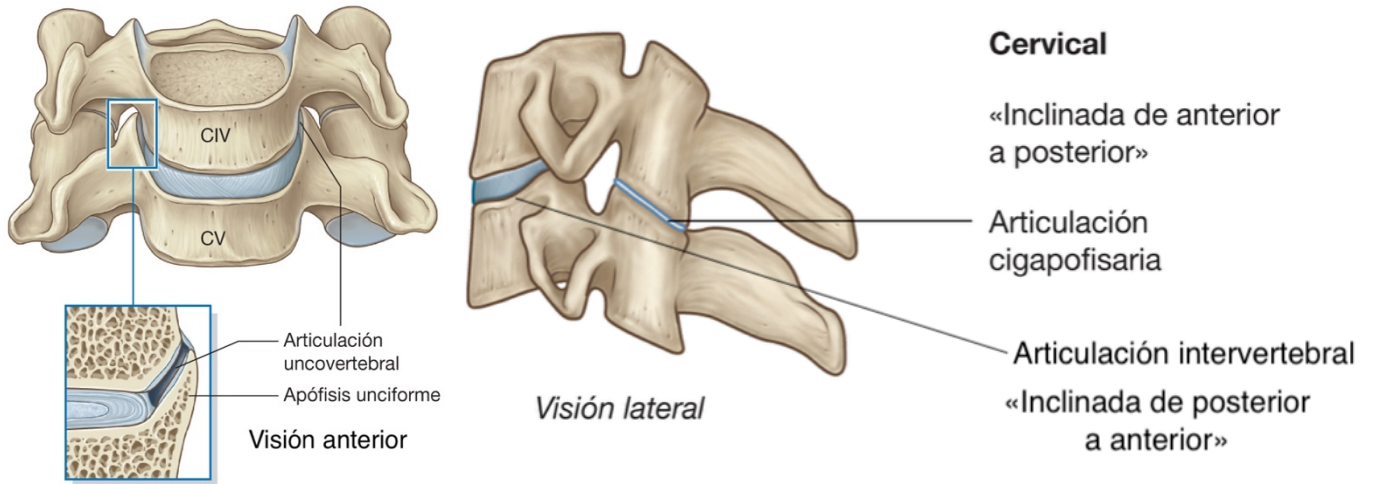
- Articulación atlantoaxoidea. Se compone de dos articulaciones laterales (articulaciones facetarias) y una media (articulación atlanto-odontoidea) (14), tratándose de una articulación trocoide que permite los movimientos de rotación de 35-55% y ligeros movimientos de flexo-extensión (13).

Figura 7. Articulación atlantoaxoidea, visión anterolateral (D) y posterior (E).



En la región inferior, las vértebras C3-C7 se relacionan entre ellas a través de las articulaciones cigapofisarias, una a cada lado (13) permitiendo cierto grado de flexo-extensión, articulaciones intervertebrales y las uncovertebrales.

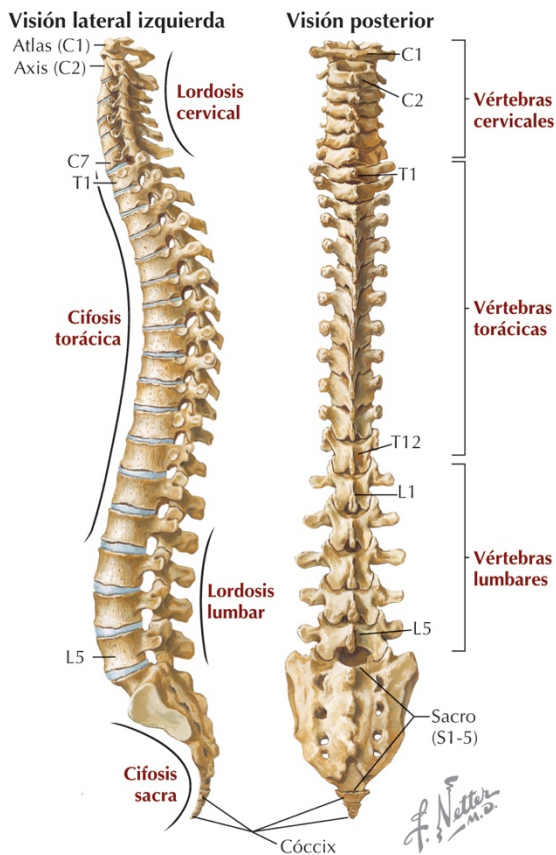
Figura 8. Articulaciones vertebrales, modificada de Gray anatomía para estudiantes.



1.3.2.4 Curvatura cervical.

Se puede describir la disposición en el espacio de la columna vertebral en función de los planos coronal y sagital, de forma que en el plano coronal la columna es recta y en el plano sagital describe una serie de curvas que reciben el nombre de «lordosis» cuando la curvatura se dirige anteriormente y «cifosis» cuando la curvatura se dirige posteriormente. Estas curvaturas proporcionan ventajas biomecánicas, entre ellas está la reducción al mínimo de la energía necesaria para mantener el cuerpo en bipedestación (29). Además, en la zona cervical, la alteración tridimensional puede alterar el flujo vascular de las arterias vertebrales ocasionando un síndrome vertebro-basilar.

Figura 9. Curvaturas de la columna vertebral.

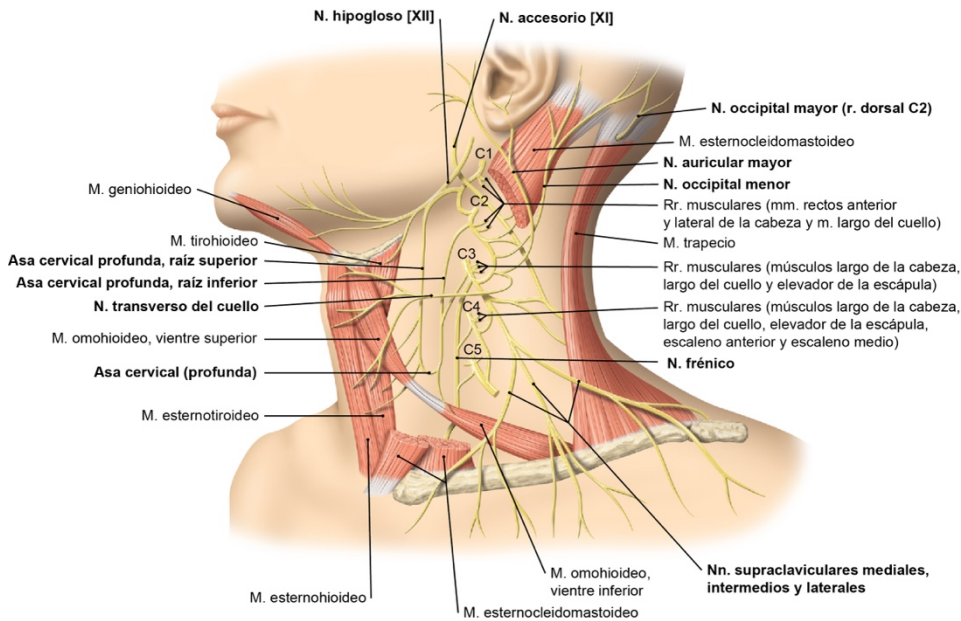


1.3.2.5 Inervación.

Los 8 nervios espinales cervicales (C1-C8) son resultado de la fusión de las raíces anteriores y posteriores. Las ramas posteriores van en dirección dorsal y suministran inervación a los músculos y piel del cuello, mientras que las ramas anteriores son esenciales en la conformación de los plexos nerviosos tanto cervical como braquial (13).

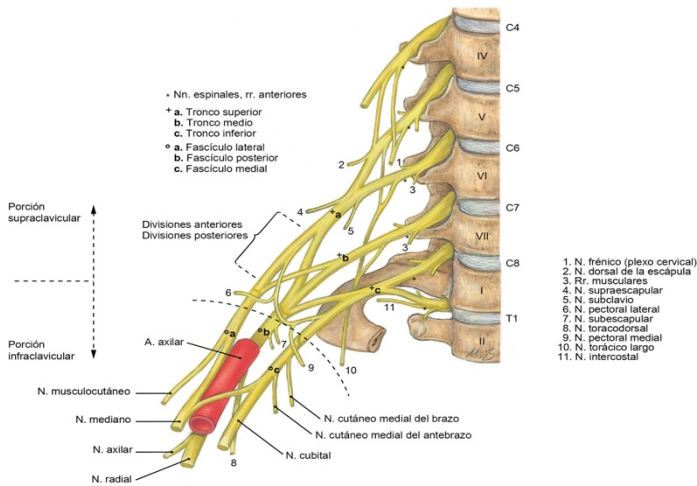
El plexo cervical, constituido por los nervios espinales C1-C4, da inervación a la piel de la zona ventrolateral del cuello, a los músculos cervicales y al diafragma.

Figura 10. Plexo cervical.



El plexo braquial, constituido por los nervios C5-T1 con algunas fibras de C3 y C4, proporciona inervación sensitiva cutánea, inervación muscular y el transporte de fibras vegetativas simpáticas (13).

Figura 11. Plexo braquial.



Por último, la región cervical superior se encuentra inervada por las ramas ventrales del primer y segundo nervio espinal, lo que tiene correlación clínica con cefaleas cervicogénicas (7). Además, la región inferior cervical es una zona ricamente inervada por mecanorreceptores y nociceptores (9).

1.3.2.6 Ligamentos.

Los ligamentos más importantes de la articulación de la cabeza son (13):

- Membrana altantooccipital anterior. Prolongación del ligamento longitudinal anterior entre el arco anterior del atlas y la base del cráneo.
- Membrana atlantooccipital posterior. Entre el arco posterior del atlas y la base del cráneo.
- Membrana tectoria. Prolongación del ligamento longitudinal posterior, se localiza entre la cara posterior del cuerpo del axis y el foramen magno.
- Ligamento cruciforme del atlas. Está constituido por el ligamento transverso del atlas, el fascículo longitudinal superior y el fascículo longitudinal inferior.
- Ligamentos alares. A ambos lados del diente del axis hasta llegar, en sentido, craneal, al borde del foramen magno.
- Ligamento de la cabeza del diente. Desde el diente del axis al borde anterior del foramen magno.

Los ligamentos más importantes de la región cervical baja son (13):

- Ligamento longitudinal anterior. Se encuentra unido en su parte superior a la base del cráneo y se extiende inferiormente hasta unirse a la superficie anterior del sacro. A lo largo de su longitud se fusiona con los cuerpos vertebrales y discos intervertebrales.
- Ligamento longitudinal posterior. Se halla en la superficie posterior de los cuerpos vertebrales y tapiza la superficie anterior del conducto vertebral. Se fija a lo largo de su longitud a los cuerpos vertebrales y discos intervertebrales.
- Ligamentos interespinosos. Corren entre las apófisis espinosas.
- Ligamentun flavum o ligamento amarillo. Se une a la lámina de la vértebra adyacente, formando el muro posterior del canal espinal.
- Ligamentos capsulares.

Figura 12. Ligamentos cervicales, vista anterior, posterior y lateral derecha.

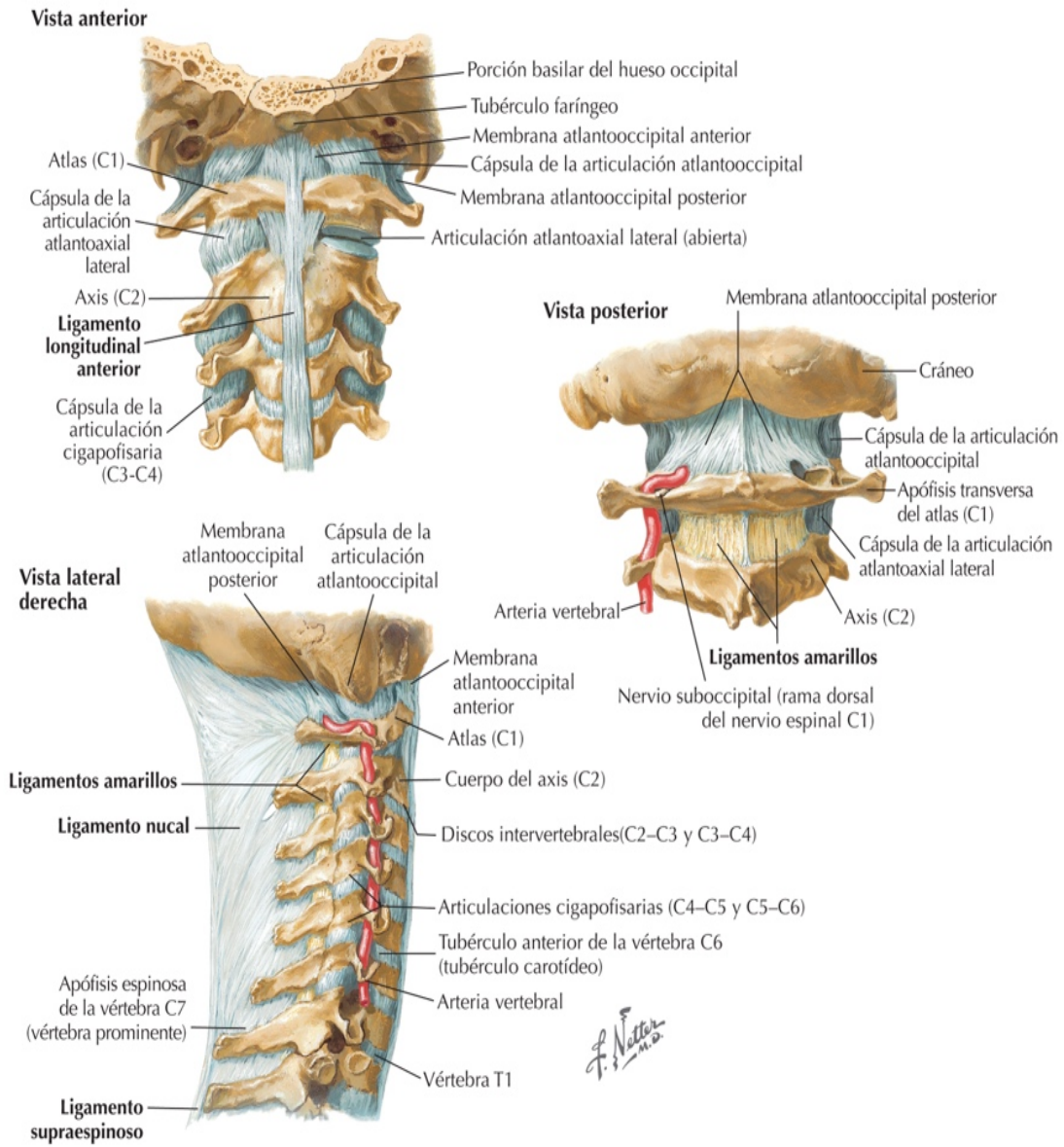
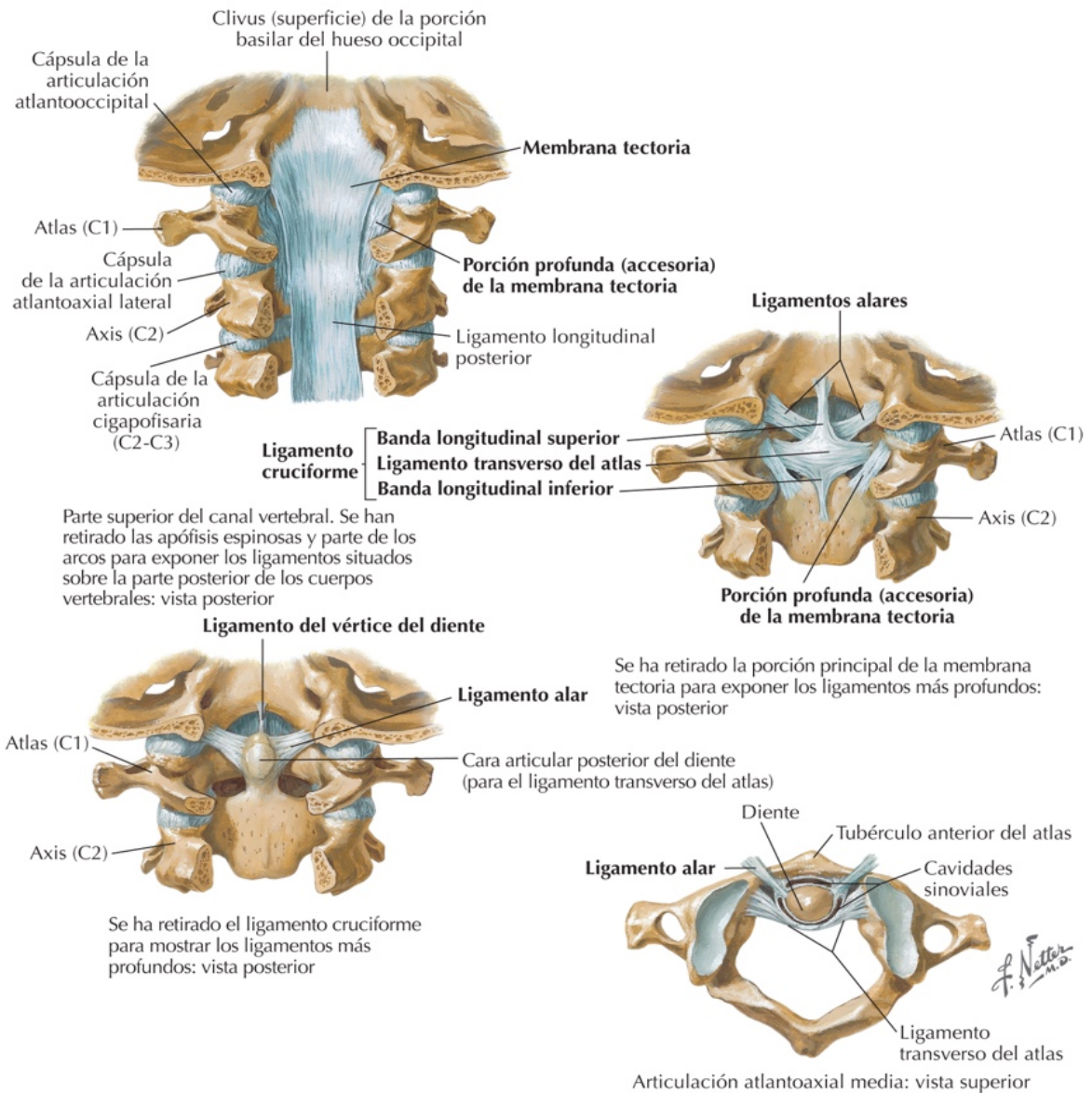


Figura 13. Ligamentos de la región cervical alta.



1.3.2.7 Arterias.

La irrigación arterial hacia las estructuras craneales y cervicales es proveída por las arterias carótida, vertebral y tirocervical (15). La arteria carótida común se divide en dos ramas a nivel de C4: la externa nutre estructuras externas a la cavidad craneal a través de las ramificaciones que surgen a la altura de la glándula parótida, la interna es un componente del polígono de Willis que suministra sangre a estructuras intracraneales. La arteria vertebral proviene de la arteria subclavia y transita a través de los agujeros vertebrales de C6 hasta C1, donde cruza el arco posterior y entra a la cavidad craneal a través del foramen magnum y, posteriormente,

convergen para formar la arteria basilar. La arteria tirocervical es la segunda rama de la arteria subclavia y se bifurca en tres ramas: tiroidea inferior, transversa del cuello y supraescapular (15).

Figura 14. Arterias de la región cervical.

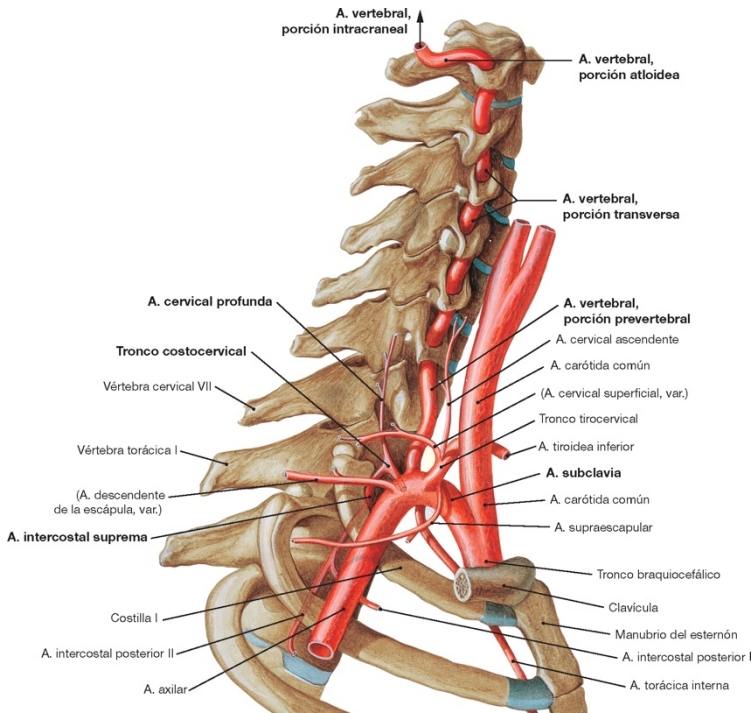


Figura 15. Polígono arterial de Willis.

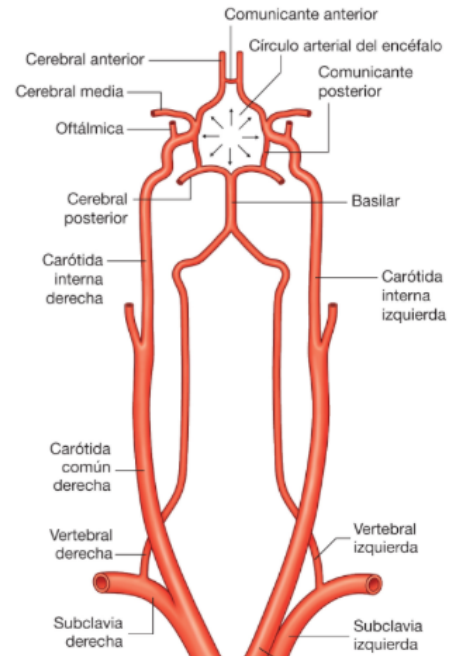
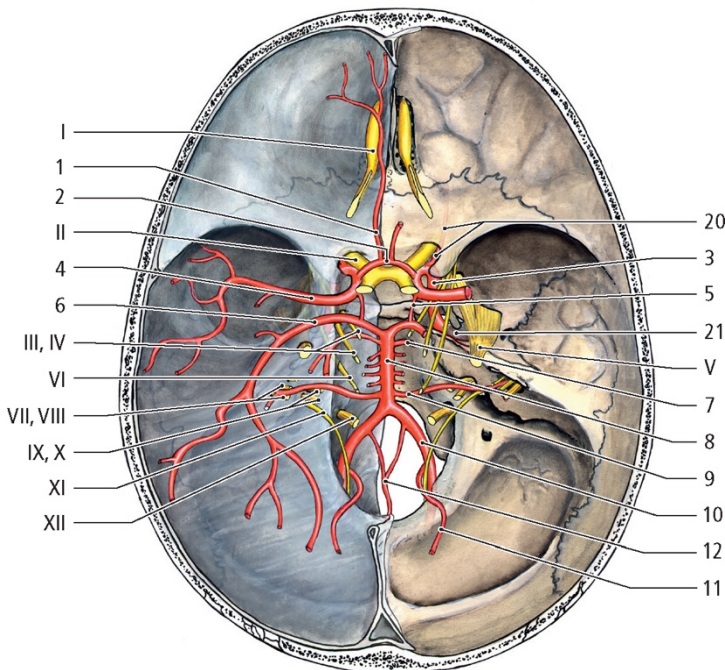


Figura 16. Polígono arterial de Willis en la base del endocráneo.



1.3.2.8 Tejido miofascial.

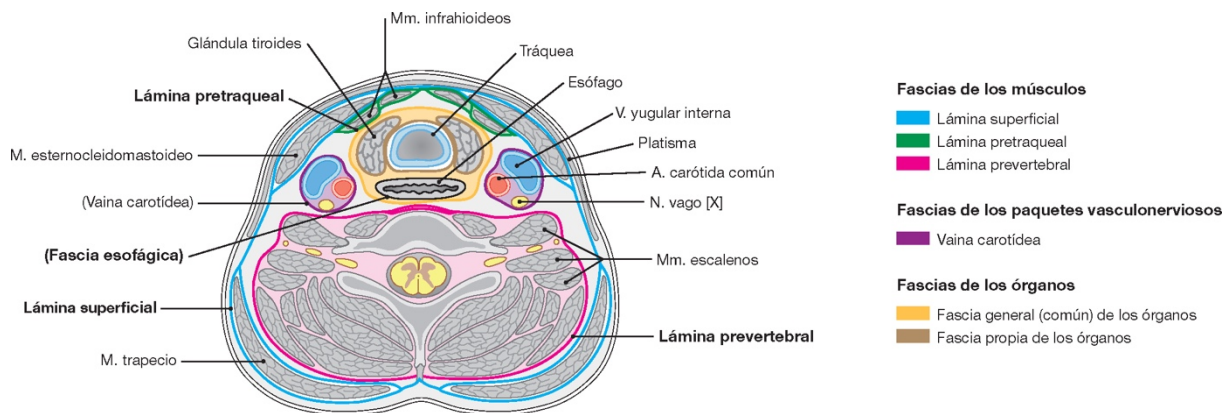
La fascia se define como una capa de tejido conjuntivo que conecta o recubre las estructuras corporales. En la región cervical encontramos una fascia de los músculos con tres láminas, otra de los paquetes vasculonerviosos y otra de los órganos con dos láminas (13).

La fascia de los músculos presenta una lámina superficial y que envuelve todo el cuello y rodea los músculos esternocleidomastoideos, los elevadores de la escápula y el trapecio (13), una lámina pretraqueal que envuelve los músculos infrahioideos, y otra prevertebral que envuelve los músculos escalenos, prevertebrales, recto lateral de la cabeza y que continúa en la fascia de los músculos propios del dorso (13, 16).

La fascia de los paquetes vasculonerviosos envuelve las arterias carótidas comunes, internas y externas, las venas yugulares internas y los nervios vagos (13).

La fascia de los órganos presenta una fascia común que rodea todas las vísceras cervicales y la fascia propia de los órganos que rodea cada uno de los elementos viscerales del cuello (13).

Figura 17. Fascias cervicales, corte transversal.



Los músculos del cuello los podemos dividir en músculos de la región posterior y músculos de la región lateral y anterior del cuello.

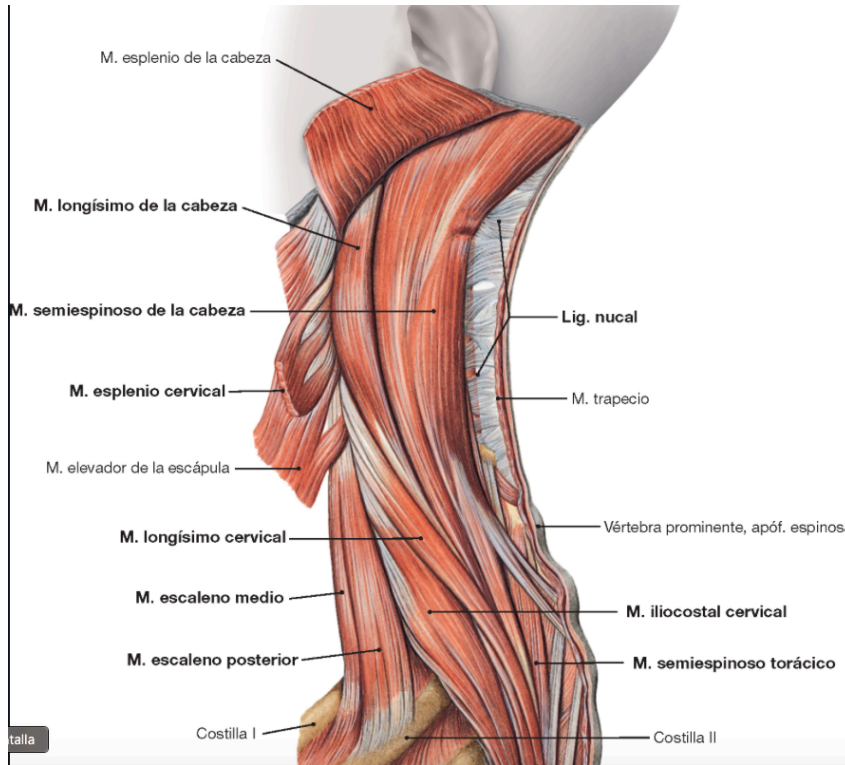
Los músculos de la región posterior del cuello se dividen en función de los planos de profundidad (37):

Tabla 2. Músculos de la región posterior del cuello.

Plano superficial	Inserciones
Trapezio	Occipital, ligamento nucal, apófisis espinosas de las vértebras C7 a T12., clavícula y escápula
Plano intermedio	
Esplenio	Apófisis espinosas de las cinco primeras vértebras torácicas, la séptima vértebra cervical, el ligamento nucal, apófisis transversas de C3, del axis y del atlas, hueso occipital y la apófisis mastoides
Elevador de la escápula	Ángulo superointerno de la escápula y las apófisis transversas de las vértebras C1-C4
Semiespinoso de la cabeza	Apófisis transversas de C4-T6 hasta el hueso occipital
Semiespinoso del cuello	Apófisis transversas de las 6 primeras vértebras torácicas (T1-T6) hasta las apófisis espinosas de C2-C5
Espinoso del cuello	Apófisis espinosas de T2-T6 y las apófisis espinosas de C2-C4
Longísimo de la cabeza	Apófisis transversas de las vértebras C3-T3 hasta la apófisis mastoides
Longísimo del cuello	Apófisis transversas de las 6 primeras vértebras torácicas (T1-T6) hasta las apófisis transversas de C2-C7

Iliocostal cervical	Ángulo posterior de las seis primeras costillas a las apófisis transversas de las últimas vértebras cervicales (C2-C7)
Plano profundo	
Interespinosos	Apófisis espinosas cervicales vecinas (no hay entre el atlas y el axis)
Intertransversos	Entre las apófisis transversas contiguas
Rotadores	Apófisis articulares inferiores, apófisis transversas de vértebras cervicales y las primeras torácicas hasta las apófisis espinosas de las vértebras cervicales C2-C7. Los rotadores cortos se dirigen a la vértebra inmediatamente superior, mientras que los largos se dirigen a la 2ª vértebra suprayacente
Multífidos	Apófisis articulares, la cara posterior de las apófisis transversas de las cuatro últimas vértebras cervicales, las apófisis espinosas de la C2-C4
Recto posterior mayor	Apófisis espinosa del axis y la línea nugal inferior del occipital
Recto posterior menor	Tubérculo posterior del atlas y la línea nugal inferior del occipital
Oblicuo mayor	Apófisis espinosa del axis hasta la apófisis transversa del atlas
Oblicuo menor de la cabeza	Apófisis transversa del atlas y la línea nugal inferior del occipital

Figura 18. Músculos de la región posterior del cuello.



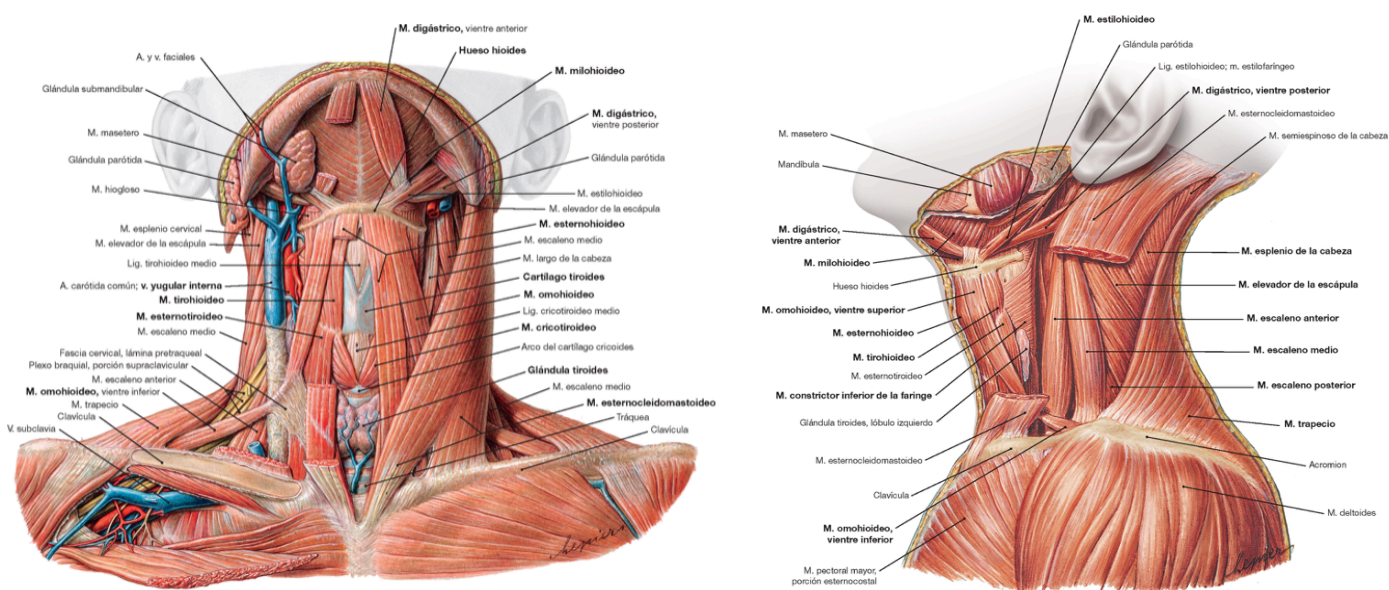
Los músculos de la región anterior del cuello se dividen en el plano profundo, intermedio y subcutáneo (37):

Plano profundo medio	Inserciones
Prevertebrales	Cuerpos vertebrales
Recto anterior de la cabeza	Apófisis transversa del atlas y la porción basilar del occipital
Largo de la cabeza	Apófisis transversa de C3-C6 y la porción basilar del occipital
Largo del cuello	Cuerpos vertebrales de C3-T3, apófisis transversas, cuerpo del axis y el tubérculo anterior del atlas
Plano profundo lateral	

<p>Escaleno anterior (EA), escaleno medio (EM) y escaleno posterior (EP)</p>	<p>EA: Apófisis transversas de C3-C6 hasta la primera costilla</p> <p>EM: Apófisis transversas de C2-C7 hasta la cara superior de la primera costilla</p> <p>EP: Apófisis transversas de C4-C6 hasta la cara supero-externa de la segunda costilla</p>
<p>Intertransversos anteriores y recto lateral de la cabeza</p>	<p>Apófisis transversas</p>
<p>Plano intermedio anterolateral</p>	
<p>Esternocleidomastoideo</p>	<p>Borde superior del manubrio esternal, la clavícula, la apófisis mastoides y el occipital</p>
<p>Suprahioideos</p>	<p>Genihioideo: Espinas mentonianas inferiores y hueso hioides</p> <p>Milohioideo: Línea milohioidea de la mandíbula y el rafe medio</p> <p>Digástrico: El vientre posterior se inserta en la apófisis mastoides, el vientre anterior se inserta en el borde inferior de la mandíbula. Ambos vientres convergen en el hioides.</p> <p>Estilohioideo: Apófisis estiloides del temporal y el hueso hioides</p>
<p>Infrahioideos</p>	<p>Tirohioideo: Cartílago tiroides hasta el hioides</p> <p>Esternotiroideo: Esternón hasta el cartílago tiroides</p>

	Esternohioideo: Clavícula, esternón y hueso hioides Omohioideo: Escápula y hueso hioides
Plano subcutáneo	
Platisma	Piel y tejido subcutáneo de la cara y cuello

Figura 19. Músculos de la región antero-lateral del cuello.



1.4 Mecanismo lesional y correlación clínica.

La principal causa de latigazo cervical es el accidente de tráfico. La colisión suele ser en la parte trasera del vehículo provocando un movimiento hacia delante del vehículo y, debido a la propia inercia, del torso de la persona afectada a la vez que se produce un movimiento retrógrado de la cabeza y cuello, consecuente a la ausencia de sujeción de estos en el asiento, seguido a una flexión hacia delante una vez superada la inercia (25).

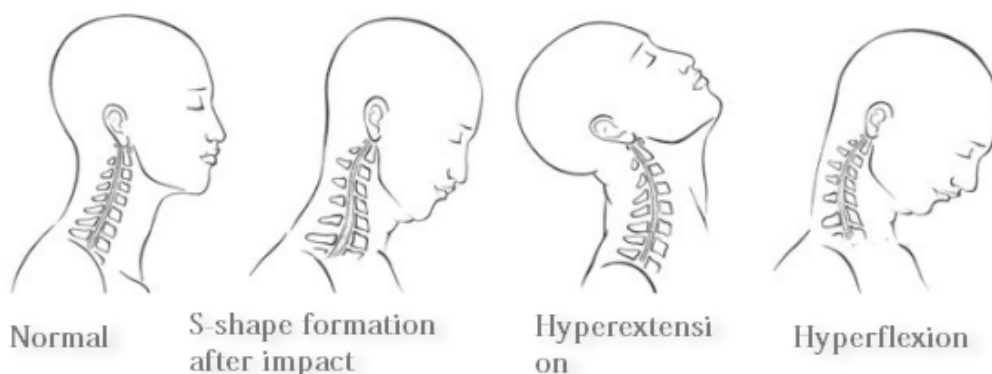
El mecanismo causal de esta lesión se estudió en animales, cadáveres, exámenes durante la cirugía, estudios radiológicos y en voluntarios humanos. Sin embargo, debido a la multitud de variables que intervienen como son las diferencias anatómicas entre individuos, la magnitud

del traumatismo, la dirección, la posición del cuerpo en el momento del impacto, etc., hay que ser prudente a la hora de sacar conclusiones (30).

Actualmente se sabe que la zona cervical inferior es la zona donde se produce mayor impacto traumático (31) y la teoría más aceptada es la formación de una curvatura anormal en la columna cervical en forma de «S» siendo las vértebras C6 e inferiores las que alcanzan una posición inicial de extensión obligando a la extensión de la vértebra C5 y, simultáneamente, las vértebras superiores adoptan una disposición en flexión. Posteriormente, se produce una hiperextensión y una hiperflexión.

Figura 20. Mecanismo de la lesión por latigazo cervical.

Mechanism of Whiplash Injury



La cervicalgia y la limitación en el rango de movimiento cervical son dos de los síntomas más frecuentes presentes en las personas afectadas por latigazo cervical, se postula que su origen puede ser una sinovitis en las articulaciones facetarias explicando así el porqué de su inicio a las pocas horas del traumatismo y no de forma instantánea. Sin embargo, su cronificación aún no tiene una explicación establecida, postulándose que puede ser fruto de una irritación de los nervios cervicales, y/o una disfunción vertebro-basilar, o contracturas musculares, o fibromialgia o simulación (26, 27).

Otro síntoma muy común es la cefalea, la cual se cree que es debida a una compresión y/o inflamación de la raíz nerviosa C2 que causa una irritación de ramas del nervio trigémino, ya

que tiene conexiones con C2-C3, o la compresión del nervio occipital por contractura muscular (26).

Los vértigos y mareos podrían ser debidos a una alteración hemodinámica de las arterias vertebrales cervicales, ya sea por un estrechamiento en los agujeros vertebrales fruto de una rectificación cervical (33) o la presencia de espolones óseos, o una disfunción propioceptora del nervio cervical C1-C3 o a una alteración del sistema nervioso simpático (26). Incluyendo también problemas para mantener la concentración en la lectura, y cambios en el comportamiento, como consecuencia del déficit de aportación al riego cerebral de las arterias vertebrales, cuyo diseño morfo-funcional está condicionado por la lordosis cervical, que ante el traumatismo se ve modificada con estenosis y estrechamientos en el sinuoso diseño de las arterias vertebrales, a través de los agujeros vertebrales que a cada lado los cuerpos vertebrales ascienden hasta su introducción en el endocráneo por su agujero magno occipital para contribuir a la formación del polígono arterial de Willis, que es el que se encarga de la aportación vascular arterial esencial para el funcionalismo encefálico, cuyos déficits citados anteriormente, son causados por el proceso inflamatorio articular cervical y la modificación de su curvatura lordótica normal.

Así mismo, estas modificaciones estructurales cervicales, inciden en el estrechamiento de los agujeros de conjunción radicales que permiten la salida de las raíces nerviosas que configurarían dos plexos nerviosos, el plexo cervical así como el plexo braquial, de ahí que en estos procesos también nos podemos encontrar con manifestaciones que se irradian a los territorios controlados neurológicamente por las ramas de estos plexos nerviosos, con proyección incluso a los miembros superiores, con afectación de su funcionalismo y sensibilidad, como adormecimiento y parestesias.

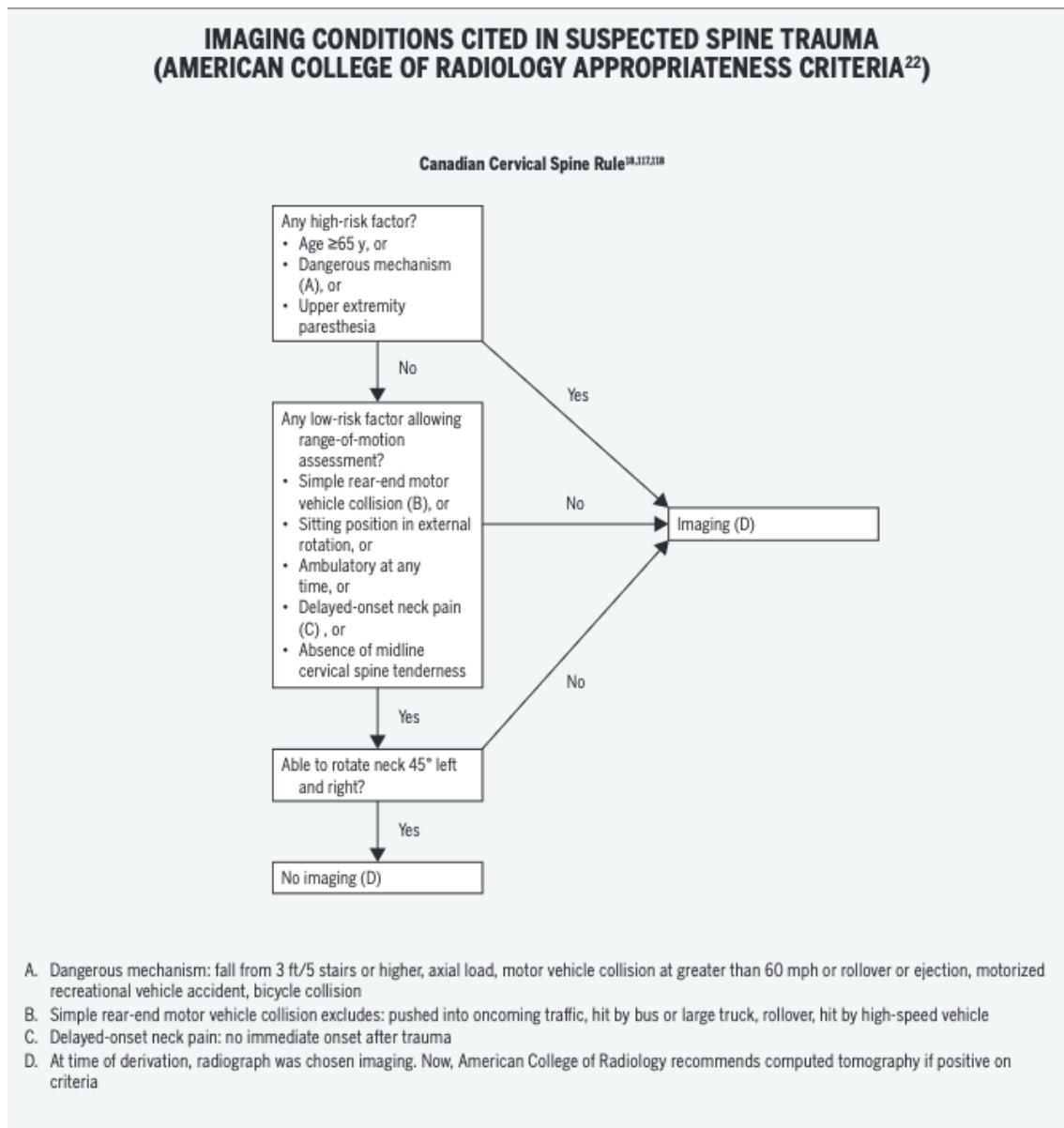
1.5 Pruebas complementarias.

Las pruebas radiológicas y electrofisiológicas pueden ayudar al establecimiento para una orientación diagnóstica más o menos objetiva del latigazo cervical. El planteamiento inicial debe partir de la observación de la radiografía lateral de la columna cervical en la que se aprecia la modificación de la lordosis normal, con rectificación de la columna, o incluso inversión de la curvatura, lo cual nos orienta y ayuda en el diagnóstico. La utilidad de la resonancia

magnética para objetivar lesiones en tejidos blandos sigue siendo discutida (35). Sin embargo, es útil en aquellos que presentan hernia de disco, estrechamiento del canal por osteofitos, fracturas y/o rupturas de los ligamentos (34).

El colegio americano de radiología propuso un algoritmo para guiar a los clínicos sobre cuándo realizar pruebas radiológicas y así evitar el uso indiscriminado de pruebas sin razón objetiva.

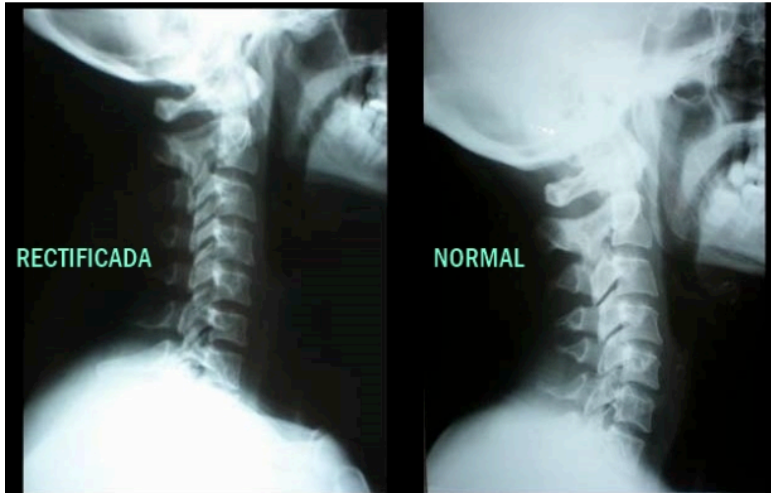
Figura 21. Regla Canadiense de la Columna Cervical.



Por último, enmarcamos la relevancia de las dos anomalías radiológicas más frecuentes que se encuentran en estos pacientes, que son la rectificación cervical y la espondilosis. La pérdida de lordosis cervical puede ser secundaria, como consecuencia del

traumatismo, al componente inflamatorio que se establece con espasmo muscular y contractura de los grupos musculares de la zona cervical (25).

Figura 22. Columna cervical rectificada (izquierda) y normal (derecha).



1.6 Clasificación.

En 1995 el grupo de trabajo Quebec Task Force (QTF) clasificó las lesiones por latigazo cervical en cinco grados según su gravedad (5).

Tabla 3. Clasificación del latigazo cervical (5).

Grado	Clínica
0	No síntomas cervicales ni signos físicos
1	Síntomas cervicales (dolor, sensibilidad o rigidez) pero sin signos físicos
2	Síntomas cervicales y signos musculoesqueléticos (como una menor amplitud de movimiento o debilidad muscular)

3	Síntomas cervicales y signos neurológicos (como déficit sensorial, disminución o ausencia de reflejos tendinosos profundos y debilidad)
4	Síntomas cervicales y fractura o luxación

1.7 Diagnóstico.

Es un diagnóstico de exclusión una vez hemos descartado lesiones más graves (17), esto lo deja patente la ley 35/2015, de 22 de septiembre, que establece los requisitos para poder optar al derecho de remuneración por sufrir latigazo cervical debido a un accidente de tráfico. Específicamente, es en el artículo 135 donde se establecen los requisitos legales que se deben cumplir destacando que «[...] con base en la manifestación del lesionado sobre la existencia de dolor, y que no son susceptibles de verificación mediante pruebas médicas complementarias [...]» (18) dejando claro que hoy en día no hay ninguna prueba diagnóstica objetiva.

1.8 Tratamiento.

Se expone el tratamiento propuesto por un grupo de autores en función de la clasificación del grupo de trabajo de Quebec (QTF).

No hay un tratamiento definido actualmente, algunos autores abogan por aplicar un collarín ortopédico (el tiempo de uso del mismo variará en función del grado de lesión que presente el paciente) mantener las actividades cotidianas, realizar una rehabilitación temprana y supervisada para fomentar la realización de movilizaciones activas, ejercicios de relajación y aprender técnicas de higiene postural, para facilitar y favorecer la pérdida de la contractura en los grupos musculares de la región del cuello. Además, se debe considerar la administración de antiinflamatorios no esteroideos, medicamentos analgésicos y el empleo de fármacos miorrelajantes musculares con objeto de ayudar a la disminución del componente inflamatorio. En los casos de que el paciente presenta una lesión por latigazo cervical catalogada como grado 4 está indicado el tratamiento quirúrgico (3).

2 Justificación.

La importancia del estudio de la incidencia, evolución y secuelas de la lesión por latigazo cervical está justificada por las siguientes razones:

- Salud pública. El latigazo cervical es una condición común que afecta a una proporción significativa de la población nacional e internacional, especialmente a aquellos involucrados en accidentes de tráfico. Analizar los parámetros epidemiológicos de esta condición es importante para el desarrollo de políticas de salud pública y la asignación de recursos.
- Importancia clínica. Estudiar el impacto que tiene esta afección en la salud de las personas a través de índices epidemiológicos ayuda a valorar la importancia del desarrollo de medidas preventivas, diagnósticas y de tratamiento, de una patología que ocupa el mayor tiempo de actividad clínica de los médicos forenses (19).
- Económica. Como ya se comentó anteriormente en la introducción de este trabajo, los elevados costes anuales tanto en España como en el resto del mundo hacen que esta patología tenga un interés significativo, y el estudio de los parámetros epidemiológicos tiene una importancia muy relevante en este tema ya que son muchos los autores que dudan de la realidad de esta patología y la asocian a interés económico.

3 Objetivos.

Objetivo general 1.

Examinar la bibliografía existente sobre la incidencia del latigazo cervical en nuestro ámbito nacional con su evolución y sus secuelas.

Objetivo específico 1.1.

Revisar la incidencia del latigazo cervical en nuestro país.

Objetivo específico 1.2.

Revisar el tiempo de evolución hasta la curación.

Objetivo específico 1.3.

Revisar el porcentaje de pacientes que presentan secuelas.

4 Material y método.

Se procede a realizar una búsqueda bibliográfica en las bases de datos “PubMed”, “Scopus” y “Google Académico” utilizando los tesauros MeSH «whiplash injury», «whiplash injuries» y «Spain», así como sus términos en castellano «latigazo cervical» y «España», combinándolos con el operador lógico «AND».

Los criterios de inclusión que se escogieron para la elección de los artículos a revisar son:

- Artículos con pacientes diagnosticados de latigazo cervical.
- Artículos con pacientes de todas las edades.
- Artículos con pacientes en el territorio español.
- Artículos que estudien la epidemiología.
- Artículos que traten la evolución y secuelas.

Los criterios de exclusión que se eligieron para retirar el artículo de la revisión son:

- Artículos a los que no se tiene acceso completo al texto.
- Artículos que no estén en castellano o en inglés.
- Artículos cuya especie de estudio no sean humanos.
- Artículos que se centren en el tratamiento.

- Artículos donde los pacientes no estén en territorio español.
- Artículos que comparan los datos epidemiológicos entre distintos países.
- Artículos que no se ajusten a los objetivos de esta revisión bibliográfica.

Por último, a medida que se iban analizando los artículos resultantes de la búsqueda se añadían otros artículos basándose en la bibliografía de los mismos.

5 Resultados.

Se exponen los resultados de los estudios elegidos para esta revisión bibliográfica. La totalidad de los estudios se basan en lesiones por latigazo cervical cuya causa es un accidente de tráfico, ya que se calcula que el 98% de los casos de esta patología son accidentes automovilísticos (20).

5.1. Estudio 1.

Título: «Aproximación al análisis de los parámetros de valoración médico forense en relación con el síndrome de latigazo cervical en Vizcaya. Estudio retrospectivo de los años 1995, 1997, 1999, 2001 y 2002».

Autor: P. M. Garamendi y M. I. Landa.

Resumen: Estudio que realiza una revisión de 400 expedientes médico forenses de diagnóstico de latigazo cervical tras accidentes de tráfico en la Clínica Médico Forense de Bilbao. Si bien los resultados pueden no reflejar la realidad clínica debido a la intervención de factores ajenos a la clínica, como es el interés económico, sí son útiles para describir la forma en la que los médicos forenses interpretan el trastorno. El artículo determina el tiempo promedio de periodo de latencia, de la curación, incapacidad y el porcentaje de pacientes con secuelas residuales.

5.2. Estudio 2.

Título: «Valoración médico forense del esguince cervical».

Autores: E. Dorado Fernández, C. Vega Vega, E. Santiago Romero, F. Serrulla Rech, F. Rodes Lloret, MS. Gómez Alcalde y E. Donat Laporta.

Resumen: Estudio sobre el latigazo cervical basado en las peritaciones de 22 médicos forenses sobre un total de 572 lesionados de distintas comunidades autónomas en 2005. El artículo concluye con los tiempos promedios de curación, incapacidad y con el porcentaje de secuelas residuales.

5.3 Estudio 3.

Título: «Estudio del esguince cervical por accidente de tráfico laboral in itinere».

Autor: Juan Antonio Gómez-Trenor.

Resumen: Estudio en el que se analiza una base de datos de la mutua Asepeyo en Valencia en 2006. El número de pacientes valorados fue de 107 con un diagnóstico de lesiones por latigazo cervical debido a accidente de tráfico. Se realiza una comparativa entre los días de baja dependiendo si la causa del accidente es del paciente o de otra persona, determinando que si el accidente es a terceros el tiempo promedio de baja es de 55,2 días frente a los 30,1 días en aquellos casos de accidente por propia culpa.

5.4 Estudio 4.

Título: «Síndrome del Latigazo Cervical: Factores que intervienen en su evolución».

Autora: Claudia Notivoli Allo.

Resumen: Estudio realizado en el Hospital Viamed Los Manzanos basado en 39 pacientes que fueron diagnosticados de latigazo cervical tras un accidente de tráfico en 2014. El estudio analiza, entre otros temas, la clínica de los pacientes, las secuelas al momento del alta y el porcentaje de pacientes que tuvieron un accidente a terceros o por causa propia.

5.5 Estudio 5.

Título: «Esguince cervical por accidente de tráfico laboral in itinere. Influencia de la existencia de la prestación económica en su evolución».

Autor: Eduardo Esteban Palma Pacheco.

Resumen: Estudio basado en la base de datos del centro asistencial de FREMAP Mutua Laboral El Ejido entre septiembre de 2016 y septiembre de 2017. El número de historias seleccionadas fue de 116 pacientes que sufrieron latigazo cervical debido a un accidente de tráfico. El estudio analiza distintos aspectos epidemiológicos, económicos y laborales.

5.6 Estudio 6.

Título: «Evolución del esguince cervical en la Clínica Médico Forense de Madrid en relación con la edad, concausas, dependencia laboral y tratamiento y determinación de secuelas».

Autores: Francisco Javier Pera Bajo, Rosa Marote González, María Elena Albarrán Juan, Bernardo Perea Pérez.

Resumen: Estudio realizado en la Clínica Médico Forense de Madrid en 2007, con una muestra de 460 pacientes diagnosticados de latigazo cervical. El resultado de la investigación

analiza distintos parámetros, a destacar la valoración de la evolución de la patología a través de los días de curación y días de baja laboral, y las secuelas residuales.

5.7 Estudio 7.

Título: «El esguince cervical como accidente laboral. Epidemiología y resultados de un protocolo de abordaje multiaxial».

Autores: José Aso Escario, José Vicente Martínez Quiñones, Alberto Aso-Vizán, Cristina Sebastián Sebastián, Ricardo Arregui Calvo y Antonio Bosque Arbiol.

Resumen: Estudio sobre latigazo cervical por accidente laboral, se utilizó la base de datos de una institución mutual de accidentes de trabajo entre 2010-2014, el área de cobertura de dicha institución es de todo el territorio nacional. El número de pacientes que se adecuó a los criterios de inclusión y de exclusión fue un total de 690 casos, los cuales eran pacientes diagnosticados de latigazo cervical por accidente laboral. El artículo determina la incidencia, los días promedios de incapacidad laboral, las lesiones asociadas y las secuelas.

5.8 Estudio 8.

Título: «Síndrome del latigazo cervical: factores relevantes en el pronóstico médico-legal».

Autores: Amadeo Pujol, Luisa Puig, Joaquina Mansilla e Itziar Idiaquez.

Resumen: Estudio de 120 pacientes diagnosticados de latigazo cervical en la clínica médico-forense de Barcelona a lo largo de 1998, con el fin de determinar variables sociodemográficas, clínicas, evolutivas y periciales. El artículo determina factores pronósticos desfavorables en el momento del diagnóstico así como la incidencia.

6 Discusión.

Se estima que cada año se producen cerca de 25.000 diagnósticos de latigazo cervical en España, de los cuales en el 98% de los casos son por accidente de tráfico, representando un costo se puede deducir por dos motivos. El primero sería la tentadora recompensa económica que tienen que pagar las aseguradoras a aquellas personas que, si cumplen los criterios de la legislación vigente, están en el derecho de reclamar como víctimas de lesiones por accidente de tráfico. El segundo motivo sería la imposibilidad de realizar un diagnóstico objetivo, pues la mayoría de síntomas que presentan los pacientes son subjetivos. Lo anterior puede verse apoyado por la diferencia estadística de diagnósticos de latigazo cervical en función de si es un accidente con daño a terceros (ADT) o por un accidente con daños propios (ADP), con la consecuente recompensa económica (gráficos 2 y 3).

Gráfico 3. Porcentajes de ADT y ADP (20).

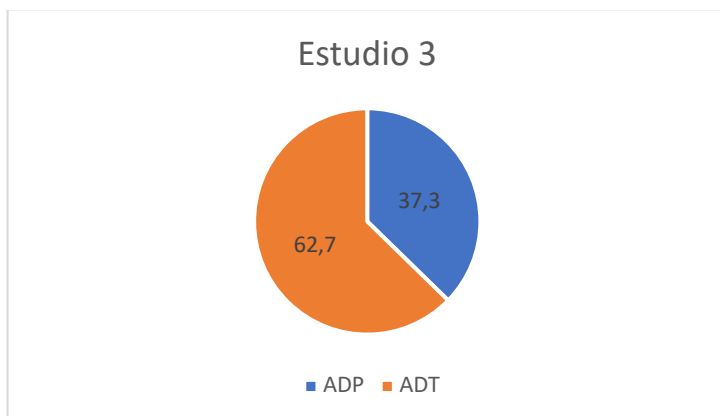
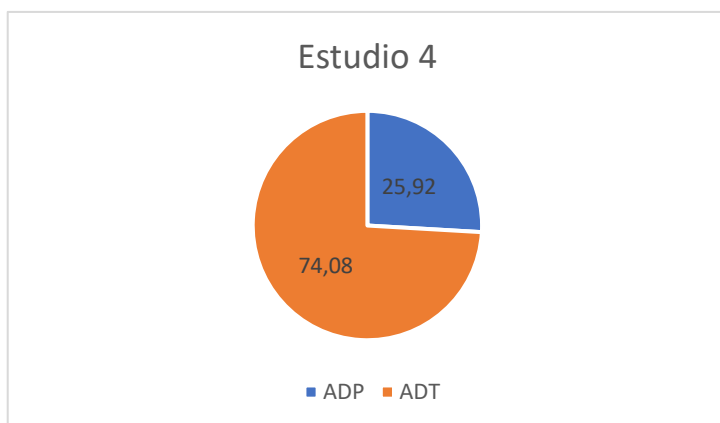


Gráfico 4. Porcentajes de ADT y ADP (21).



Respecto a la estimación del tiempo necesario para la curación de las lesiones producidas por el latigazo cervical, la media de los estudios analizados se sitúa en 87 días (gráfico 4). Además, el tiempo promedio de baja laboral se sitúa en torno a los 50 días (gráfico 5).

Gráfico 4. Tiempo medio de curación (8, 10, 19, 23).

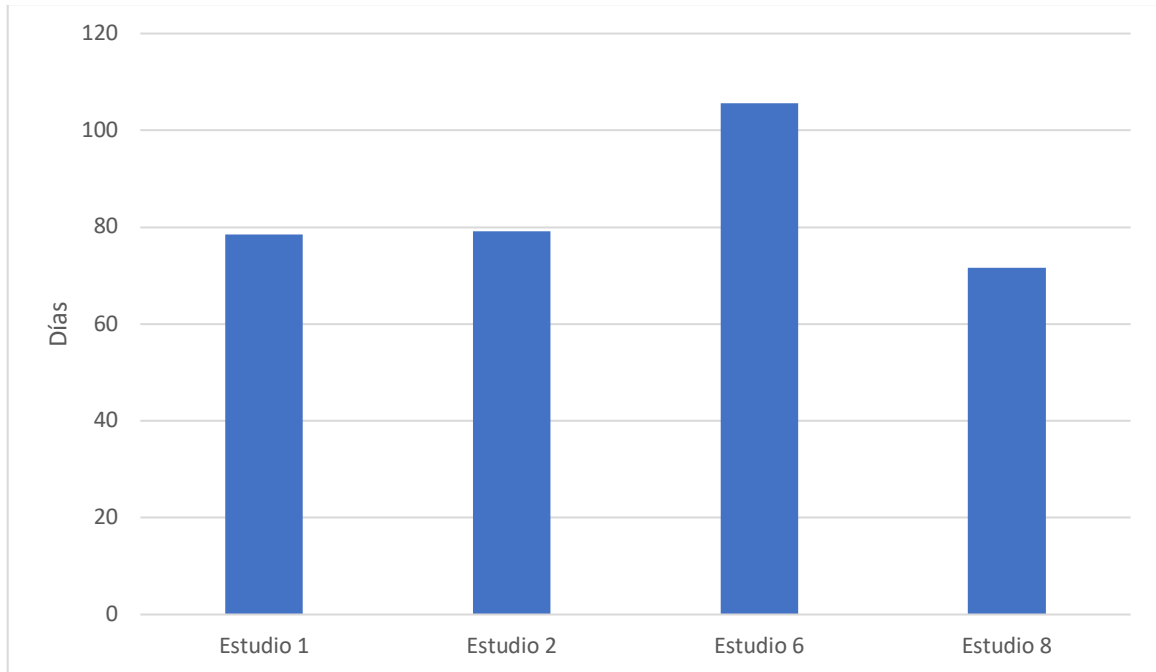
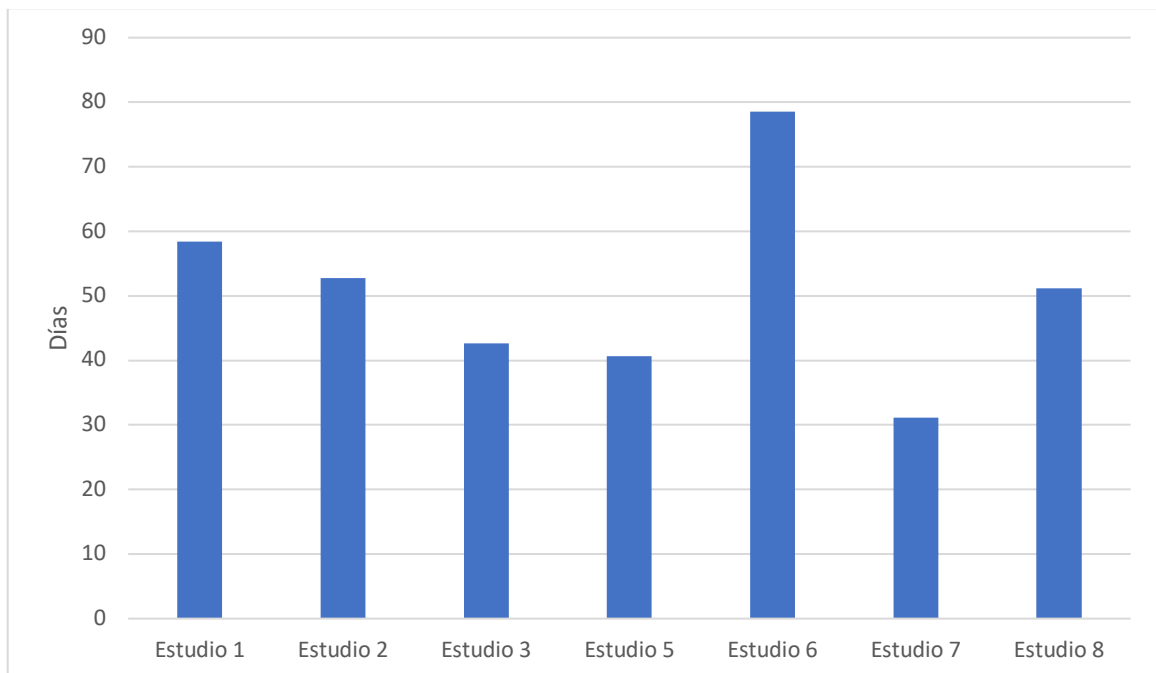


Gráfico 5. Tiempo promedio de baja laboral (8, 10, 19, 20, 22, 23, 24).



La variación en los porcentajes de pacientes con secuelas entre los 4 estudios es llamativa, lo que puede explicarse por la ausencia de criterios diagnósticos y una clínica tan subjetiva que dificulta comparar porcentajes de diagnóstico entre facultativos médicos. Sin embargo, en casi todos los estudios el porcentaje es superior al 60% (gráfico 6) que, sumado a su elevada incidencia en nuestro país, resulta en un impacto en la salud pública muy significativo. Por último, en el gráfico 7 se exponen las secuelas más frecuentes en función del estudio analizado, siendo la cervicalgia aislada y el síndrome cervical postraumático los principales síntomas residuales. Por último, hacer hincapié en que todos los síntomas más frecuentes son mayoritariamente subjetivos.

Gráfico 6. Porcentajes de secuelas (8, 10, 19, 21, 23).

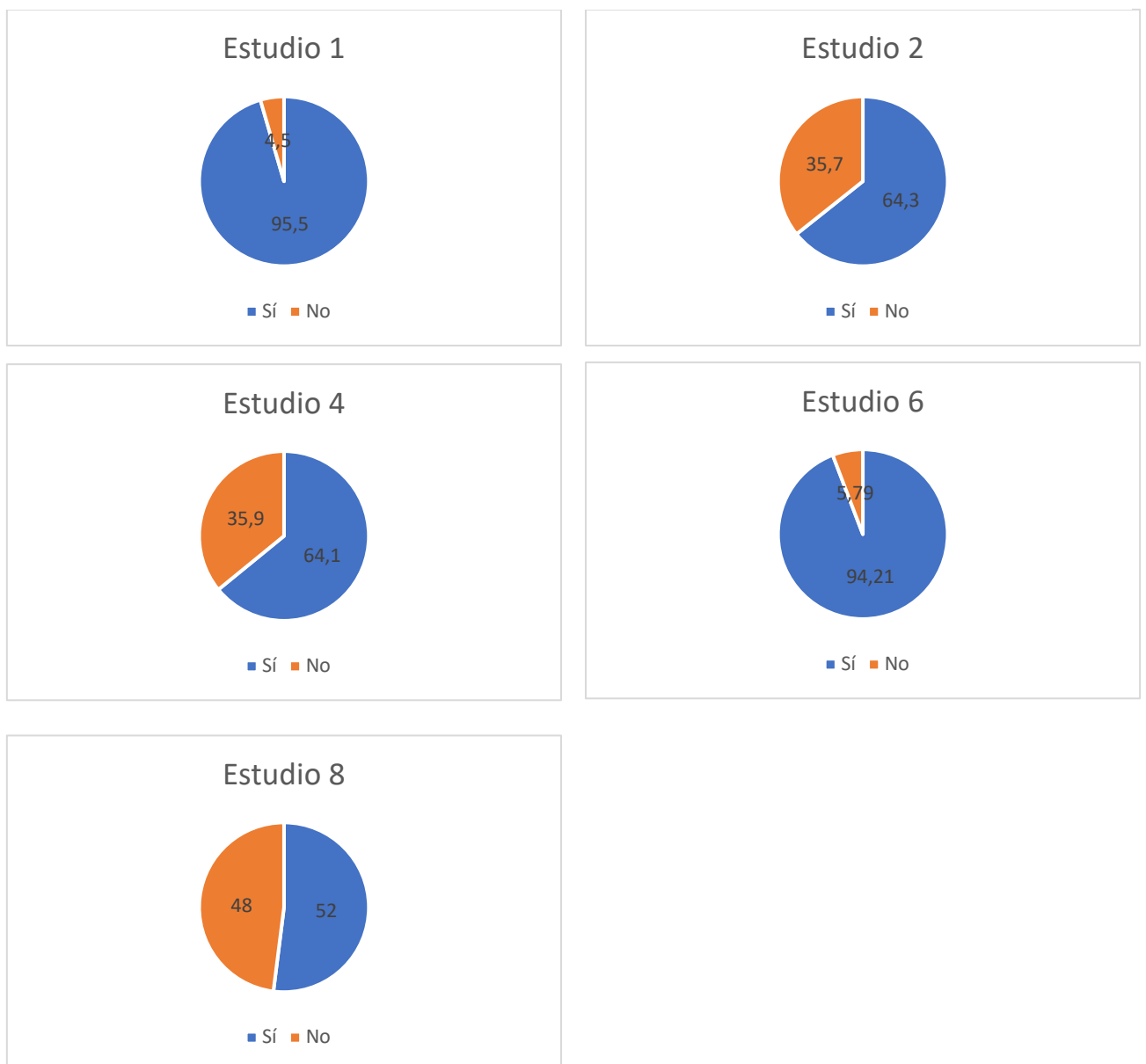
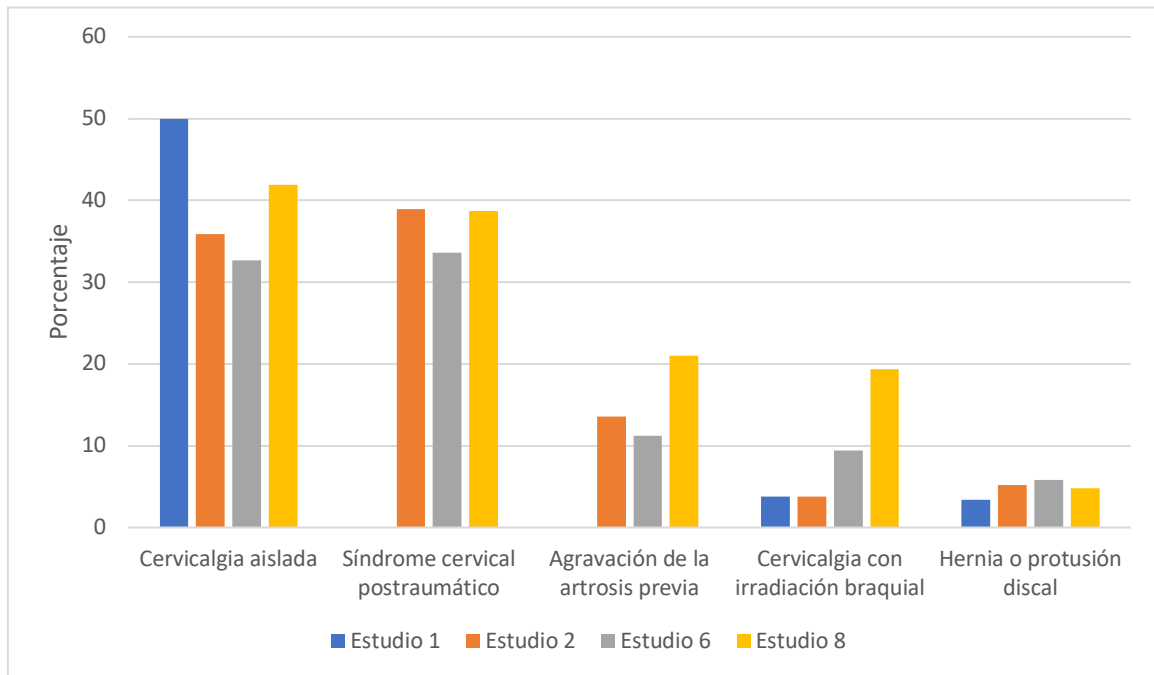


Gráfico 7. Tipos de secuelas y sus porcentajes (8, 19, 19, 23).



7 Conclusiones.

1. La lesión por latigazo cervical es una patología sumamente frecuente en nuestro medio con una incidencia anual estimada de 25.000 casos.
2. El mecanismo lesional se basa en la alteración de la curvatura lordótica cervical normal, que puede ir desde la rectificación hasta la formación de una curvatura vertebral patológica en esta zona cervical en forma de «S».
3. Las secuelas más frecuentes pueden ser explicadas por un proceso de inflamación articular fundamentalmente sinovitis facetaria y alteraciones en la curvatura fisiológica que incluso puede llegar a la inversión de la curvatura cervical, que afectaría tanto a la movilización, el pinzamiento de los nervios radicales de ambos plexos, cervical y braquial, así como el déficit vascular que compromete el riego encefálico.

4. El diagnóstico es mayoritariamente clínico, puesto que las pruebas objetivas para el diagnóstico de esta lesión, en muchos casos no suelen ser concluyentes.
5. Este proceso traumático necesita para su recuperación entre dos meses y medio y tres meses y se requiere control y tratamiento tanto farmacológico, como el empleo de terapias físicas, por parte de los médicos rehabilitadores y los fisioterapeutas.
6. Las secuelas más frecuentes, que se continúan en el tiempo, dificultando el día a día, son la cervicalgia aislada y el síndrome cervical postraumático.
7. Consideramos, en función de los datos aportados, que la iniciación lo más precozmente posible de las medidas terapéuticas, van a facilitar una mejor evolución del proceso, con menor tiempo, y menores secuelas, e incluso alcanzar una recuperación “ad integrum”.
8. Por todo lo expuesto, es sumamente relevante el poder establecer y perfilar unos protocolos lo más precisos, que ayuden en su diagnóstico para que este sea lo más precoz, facilitando así una intervención terapéutica lo más temprana posible, lo cual redundará en una recuperación más rápida y un menor índice de secuelas o de menor severidad en las mismas.

Referencias de las figuras.

Figuras 2, 3, 18. Paulsen F, Waschke J. Sobotta. Atlas de Anatomía Humana Vol 1: Anatomía General Y Aparato Locomotor. 24a ed. Paulsen F, Waschke J, editores. Elsevier; 2018.

Figuras 1, 4, 6, 8, 15. Drake RL, Mitchell AMW, Vogl AW. Gray. Anatomía Para Estudiantes. 4a ed. Elsevier; 2020.

Figura 5. Articulaciones del cuello [Internet]. Disponible en: <https://dolopedia.com/categoria/articulaciones-del-cuello>

Figura 7. Carrascosa Fernández AJ. Articulaciones atlantooccipitales [Internet]. 2020. Disponible en: https://dolopedia.com/articulo/articulaciones-atlantooccipitales-1#.Y_ip6S8rwwc

Figuras 9, 12, 13. Hansen JT, editor. Netter. Anatomía Clínica. 4a ed. Elsevier; 2020.

Figura 10, 11, 14, 17, 19. Paulsen F, Waschke J. Sobotta. Atlas de Anatomía Humana Vol 3: Cabeza, Cuello Y Neuroanatomía. 24a ed. Paulsen F, Waschke J, editores. Elsevier; 2018.

Figura 16. Rohen JW, Yokochi C. Atlas de Anatomía Humana. Elsevier España; 2015.

Figura 20. Singh AP. Whiplash injury of cervical spine [strain and sprain] [Internet]. Bone and Spine. Arun Pal Singh; 2008 [citado el 9 de abril de 2023]. Disponible en: <https://boneandspine.com/whiplash-injury-cervical-spine/>

Figura 21. Singh AP. Whiplash injury of cervical spine [strain and sprain] [Internet]. Bone and Spine. Arun Pal Singh; 2008 [citado el 9 de abril de 2023]. Disponible en: <https://boneandspine.com/whiplash-injury-cervical-spine/>

Figura 22. ¿Tienes rectificación cervical y te duele? [Internet]. Fisioterapia y Osteopatía en Alicante. 2016 [citado el 9 de abril de 2023]. Disponible en: <https://lorenasanjuan.com/2016/04/17/tienes-rectificacion-cervical-y-te-duele/>

Bibliografía.

- (1) Rydevik B, Szpalski M, Aebi M, Gunzburg R. Whiplash injuries and associated disorders: new insights into an old problem. *Eur Spine J* [Internet]. 2008;17(S3):359–416. Disponible en: <http://dx.doi.org/10.1007/s00586-007-0484-x>.
- (2) Versteegen GJ, van Es FD, Kingma J, Meijler WJ, ten Duis HJ. Applying the Quebec Task Force criteria as a frame of reference for studies of whiplash injuries. *Injury* [Internet]. 2001;32(3):185–93. Disponible en: [http://dx.doi.org/10.1016/s0020-1383\(00\)00180-7](http://dx.doi.org/10.1016/s0020-1383(00)00180-7)
- (3) Alvarez García BA, Reyes-Sánchez AA. Esguince cervical. Propuesta de tratamiento [Whiplash syndrome. Proposal of treatment]. *Acta Ortop Mex.* 2009 Mar-Apr;23(2):103-8. Spanish. PMID: 19432368.
- (4) Regal Ramos Raúl Jesús. Síndrome de latigazo cervical: Características epidemiológicas de los pacientes evaluados en la Unidad Médica de Valoración de Incapacidades de Madrid. *Med. segur. trab.* [Internet]. 2011 Dic [citado 2023 Feb 05] ; 57(225): 348-360. Disponible en: http://scielo.isciii.es/scielo.php?script=sci_arttext&pid=S0465-546X2011000400009&lng=es. <https://dx.doi.org/10.4321/S0465-546X2011000400009>.
- (5) Shergill Y, Côté P, Shearer H, Wong JJ, Stupar M, Tibbles A, et al. Inter-rater reliability of the Quebec Task Force classification system for recent-onset Whiplash Associated Disorders. *J Can Chiropr Assoc.* 2021;65(2):186–92.
- (6) Paulsen F, Waschke J. Sobotta. Atlas de Anatomía Humana Vol 3: Cabeza, Cuello Y Neuroanatomía. 24ª ed. Paulsen F, Waschke J, editores. Elsevier; 2018.
- (7) Hoppenfeld JD. Cervical facet arthropathy and occipital neuralgia: headache culprits. *Curr Pain Headache Rep* [Internet]. 2010;14(6):418–23. Disponible en: <http://dx.doi.org/10.1007/s11916-010-0151-5>.
- (8) Pujol Robinat A, Puig L, Mansilla J, Idiaquez I. Relevant factors in medico-legal prognosis of whiplash injury. *Med Clin* 2003;121(6):209-215.
- (9) Sperry MM, Ita ME, Kartha S, Zhang S, Yu Y-H, Winkelstein B. The interface of mechanics and nociception in joint pathophysiology: Insights from the facet and temporomandibular

joints. *J Biomech Eng* [Internet]. 2017;139(2). Disponible en: <http://dx.doi.org/10.1115/1.4035647>

(10) Garamendi P.M., Landa M.I.. Aproximación al análisis de los parámetros de valoración médico forense en relación con el síndrome de latigazo cervical en Vizcaya: Estudio retrospectivo de los años 1995, 1997, 1999, 2001 y 2002. *Cuad. med. forense* [Internet]. 2003 Abr [citado 2023 Feb 06] ; (32): 19-34. Disponible en: http://scielo.isciii.es/scielo.php?script=sci_arttext&pid=S1135-76062003000200002&lng=es.

(11) Cassidy JD, Carroll LJ, Côté P, Lemstra M, Berglund A, Nygren A. Effect of eliminating compensation for pain and suffering on the outcome of insurance claims for whiplash injury. *N Engl J Med* [Internet]. 2000;342(16):1179–86. Disponible en: <http://dx.doi.org/10.1056/NEJM200004203421606>.

(12) Garamendi P.M., Landa M.I.. Epidemiología y problemática médico forense del síndrome de latigazo cervical en España. *Cuad. med. forense* [Internet]. 2003 Abr [citado 2023 Feb 05] ; (32): 5-18. Disponible en: http://scielo.isciii.es/scielo.php?script=sci_arttext&pid=S1135-76062003000200001&lng=es.

(13) Waschke J, Koch M, Kurten S, Schulze-Tanzil G, Spittau B, editores. *Sobotta. Texto de Anatomía*. Elsevier; 2018.

(14) Kaiser JT, Reddy V, Lugo-Pico JG. *Anatomy, Head and Neck, Cervical Vertebrae*. En: *StatPearls*. StatPearls Publishing; 2022

(15) Drake RL, Mitchell AMW, Vogl AW. *Gray. Anatomía Para Estudiantes*. 4a ed. Elsevier; 2020

(16) Hall S, Stephens J. *Lo Esencial En Anatomía Y Fisiología: Cursos Crash*. 5a ed. Elsevier; 2020.

(17) Combalia Aleu A, Suso Vergara S, Segur Vilalta JM, García Ramiro S, Alemany González FX. Síndrome del latigazo cervical. *Medicina Integral* 2001;38(3):95-102.

(18) De N 228 M 23 de S. BOLETÍN OFICIAL DEL ESTADO [Internet]. Boe.es. [citado el 5 de febrero de 2023]. Disponible en: <https://www.boe.es/boe/dias/2015/09/23/pdfs/BOE-A-2015-10197.pdf>

- (19) Dorado Fernández E., Vega Vega C., Santiago Romero E., Serrulla Rech F., Rodes Lloret F., Gómez Alcalde MS. et al . Valoración médico forense del esguince cervical. Cuad. med. forense [Internet]. 2005 Jul [citado 2023 Feb 06] ; (41): 203-219. Disponible en: http://scielo.isciii.es/scielo.php?script=sci_arttext&pid=S1135-76062005000300004&lng=es.
- (20) Asepeyo.es. [citado el 6 de febrero de 2023]. Disponible en: <https://salud.asepeyo.es/wp-content/uploads/2009/10/EsguinceCervical.pdf>
- (21) Notivoli Allo C. Síndrome del Latigazo Cervical: Factores que intervienen en su evolución. Estudio preliminar [Internet]. [Navarra]: Universidad Pública de Navarra; 2014. Disponible en: <https://academica-e.unavarra.es/xmlui/handle/2454/12043>.
- (22) Palma Pacheco EE. Esguince cervical por accidente de tráfico laboral in itinere. Influencia de la existencia de la prestación económica en su evolución [Internet]. [Andalucía]: Universidad Internacional de Andalucía; 2017. Disponible en: <http://hdl.handle.net/10334/3884>.
- (23) Bajo FJ, González RM, Juan ME, Pérez BP. Evolución del esguince cervical en la Clínica Médico Forense de Madrid en relación con la edad, concausas, dependencia laboral y tratamiento y determinación de secuelas. 2007.
- (24) Aso Escario J, Martínez Quiñones JV, Aso-Vizán A, Sebastián Sebastián C, Arregui Calvo R, Bosque Arbiol A. El esguince cervical como accidente laboral. Epidemiología y resultados de un protocolo de abordaje multiaxial. Revista Española de Medicina Legal 2017;43(2):47-57.
- (25) Yadla S, Ratliff J, Harrop J. Whiplash: Diagnosis, Treatment, and Associated Injuries. Curr Rev Musculoskelet Med. 2008;1(1):65-8. [doi:10.1007/s12178-007-9008-x](https://doi.org/10.1007/s12178-007-9008-x)
- (26) Tanaka N, Atesok K, Nakanishi K et al. Pathology and Treatment of Traumatic Cervical Spine Syndrome: Whiplash Injury. Adv Orthop. 2018;2018:4765050. [doi:10.1155/2018/4765050](https://doi.org/10.1155/2018/4765050).
- (27) Cassidy JD, Carroll LJ, Côté P, Lemstra M, Berglund A, Nygren A. Effect of eliminating compensation for pain and suffering on the outcome of insurance claims for whiplash injury. N Engl J Med [Internet]. 2000;342(16):1179–86. Disponible en: <http://dx.doi.org/10.1056/NEJM200004203421606>
- (28) Drake RL, Mitchell AMW, Vogl AW. Gray. Anatomia Para Estudiantes. 4a ed. Elsevier; 2020.

- (29) Kliegman RM, Geme J, Blum N, Shah SS, Tasker RC, editores. Nelson. Tratado de Pediatría. 21a ed. Elsevier; 2020.
- (30) Rydevik B, Szpalski M, Aebi M, Gunzburg R. Whiplash injuries and associated disorders: new insights into an old problem. *Eur Spine J* [Internet]. 2008;17(S3):359–416. Disponible en: <http://dx.doi.org/10.1007/s00586-007-0484-x>
- (31) Grauer JN, Panjabi MM, Cholewicki J, Nibu K, Dvorak J. Whiplash produces an S-shaped curvature of the neck with hyperextension at lower levels. *Spine (Phila Pa 1976)* [Internet]. 1997;22(21):2489–94. Disponible en: <http://dx.doi.org/10.1097/00007632-199711010-00005>
- (32) Kaneoka K, Ono K, Inami S, Hayashi K. Motion analysis of cervical vertebrae during whiplash loading. *Spine (Phila Pa 1976)* [Internet]. 1999;24(8):763–9; discussion 770. Disponible en: <http://dx.doi.org/10.1097/00007632-199904150-00006>
- (33) Bulut MD, Alpayci M, Şenköy E, Bora A, Yazmalar L, Yavuz A, et al. Decreased vertebral artery hemodynamics in patients with loss of cervical lordosis. *Med Sci Monit* [Internet]. 2016;22:495–500. Disponible en: <http://dx.doi.org/10.12659/msm.897500>
- (34) Daffner RH. Radiologic evaluation of chronic neck pain. *Am Fam Physician*. 2010;82(8):959–64.
- (35) Elliott JM, Dayanidhi S, Hazle C, Hoggarth MA, McPherson J, Sparks CL, et al. Advancements in imaging technology: Do they (or will they) equate to advancements in our knowledge of recovery in whiplash? *J Orthop Sports Phys Ther* [Internet]. 2016;46(10):862–73. Disponible en: <http://dx.doi.org/10.2519/jospt.2016.6735>
- (36) Friedman D, Flanders A, Thomas C, Millar W. Vertebral artery injury after acute cervical spine trauma: rate of occurrence as detected by MR angiography and assessment of clinical consequences. *AJR Am J Roentgenol* [Internet]. 1995;164(2):443–7; discussion 448-9. Disponible en: <http://dx.doi.org/10.2214/ajr.164.2.7839986>
- (37) Alonso Martínez M del P, Meañes Melón ER, Rodríguez Cobos M de LÁ, Suárez Quintanilla J. Anatomía general y anatomía del aparato locomotor. 2017.