

Departamento de Medicina

Facultad de Medicina. Universidad de Santiago de Compostela

Febrero de 2010

**Utilidad de la Ultrasonografía endoscópica en la
evaluación de la región biliopancreática**

Tesis Doctoral presentada por José Luis Ulla Rocha para la obtención del
grado de Doctor en Medicina. Universidad de Santiago de Compostela

Director: Dr Angel Alvarez Prechous. Profesor Titular de Medicina.

Universidad de Santiago de Compostela

Angel Alvarez Prechous, Profesor Titular de Medicina , del Departamento de Medicina de la Facultad de Medicina y Odontología de la Universidad de Santiago de Compostela.

Hago constar que el trabajo de Investigación “Utilidad de la Ultrasonografía endoscópica en la evaluación de la región biliopancreática” de la que es autor el licenciado en Medicina D José Luis Ulla Rocha, bajo mi dirección, lo considero adecuado para su presentación como Tesis para la obtención del grado de Doctor en Medicina

Firmado Angel Alvarez Prechous

17 de Febrero de 2010

Presentación

Mi Tesis Doctoral consiste en la compilación de mis trabajos de investigación que he desarrollado a lo largo de estos últimos años y que han sido publicados en Revistas Médicas en lengua inglesa, relacionados con la evaluación de la Ultrasonografía endoscópica en el área biliopancreática; esta difusión es crucial en el ámbito científico pues permite el intercambio de resultados que de esta manera pueden ser debatidos y cotejados e incorporados finalmente a la práctica médica habitual.

Esta Tesis se presenta siguiendo el formato adjunto, de acuerdo con las bases de la Universidad de Santiago de Compostela, adjuntándose además, copia de los 3 artículos originales publicados en Revistas Médicas en lengua inglesa en un periodo reciente y de las comunicaciones a congresos europeos de ecoendoscopia también del mismo ámbito.

Los 3 artículos son estudios de ámbito clínico y epidemiológico en un Hospital Terciario dentro de la Unidad de Ultrasonografía endoscópica del Complejo Hospitalario de Pontevedra, realizados entre los años 2007 y 2010. El primero es el estudio sobre estudio de la región bilio-pancreática mediante Ultrasonografía endoscópica en pacientes con elevación de CA 19.9 sérico con o sin dolor abdominal. El segundo es un estudio sobre el impacto global del empleo de la EUS en la valoración de la región pancreática en cuanto a la supervivencia del adenocarcinoma de páncreas en nuestra área sanitaria a lo largo de 10 años. El tercero es un estudio sobre el empleo de diferente quimioterapia en las neoplasias de páncreas en función de los resultados de la Ultrasonografía endoscópica (EUS-PAAF).

Estos trabajos suponen, más allá de la labor cotidiana de atención a los pacientes, un esfuerzo en la profundización en el mundo de la investigación y la confirmación de que nuestros resultados aportan algo de luz en la Comunidad Científica en el ámbito de la Gastoenterología en el campo de la patología pancreática y del árbol biliar.

En la introducción se ha reflejado una puesta al día en cuanto a los problemas del estudio de la patología biliopancreática y las diferentes herramientas de estudio en esa localización

AGRADECIMIENTOS

En este apartado quisiera mencionar a todas aquellas personas que cada día, con su actitud, hacen más fácil el desarrollo de nuestra tarea de cuidar de nuestros pacientes. Quisiera que el desarrollo de esta Tesis Doctoral permita divulgar el conocimiento de la Ultrasonografía endoscópica y mejorar la salud de los pacientes en los próximos años.

Me gustaría dar las gracias al Doctor Álvarez Prechous, mi director de Tesis, por haber confiado en mí desde el primer momento; sus ánimos y su inestimable colaboración en el diseño, ejecución y dirección de la misma, han sido fundamentales.

De igual modo a mi compañero y amigo Doctor Javier Paz Esquete, Facultativo Especialista de Área en Medicina Preventiva del Complejo Hospitalario de Pontevedra, actualmente Subdirector General de Investigación de la Consellería de Sanidade, su colaboración me ha permitido alcanzar el adecuado nivel en cuanto a los cálculos estadísticos y visión epidemiológica de conjunto en cada uno de los artículos.

Me gustaría agradecer al Dr Antonio Gutiérrez de Olmo del Hospital San Carlos de Madrid por permitirme aprender de su mano los secretos de la Ultrasonografía endoscópica radial en el año 1998 y al Dr José Carlos Subtil de la Clínica Universitaria de Navarra por haberme transmitido igualmente su conocimiento de la Ultrasonografía endoscópica intervencionista en el año 2006.

A todos mis compañeros facultativos de mi Servicio de Digestivo del Complejo Hospitalario de Pontevedra; sin su constante ayuda y fino punto de vista de las estrategias diagnósticas y terapéuticas, ésta no hubiera podido salir a la luz.

A todo el personal de la Unidad de Endoscopia del Complejo Hospitalario de Pontevedra, especialmente al excelente equipo de Enfermería y de Auxiliares, sin su simpatía y generosidad no se podrían realizar a diario los estudios endoscópicos con tan alta rentabilidad y eficacia.

Gracias también a mi familia, sin la que sería imposible diseñar y completar esta Tesis, por su constante aliento y generosidad. Todos los esfuerzos realizados merecen la pena si pueden ayudar a nuestros pacientes y generar alguna sonrisa en nuestros familiares, compañeros y amigos.

INDICE

Resumen	10
I. Introducción	11
I. Descripción de la técnica de Ultrasonografía endoscópica	11
II. Descripción de las variedades de EUS disponibles actuales.....	14
III Aprendizaje de la EUS y peculiaridades anatómicas	15
IV. Las lesiones tumorales pancreáticas: alta morbimortalidad y pronóstico.....	20
II. Objetivos.....	23
II. Validez diagnóstica de la Ultrasonografía endoscópica en la región biliopancreática....	24
III. Importancia global de la técnica EUS en el adenocarcinoma de páncreas	34
IV .Fiabilidad del Abordaje histopatológico inicial de un paciente con LOE pancreática....	57
V. Justificación	72
VI. Conclusiones	73
VII. Referencias bibliográficas.....	74

FOTOS

Foto 1: Equipo EUS Radial UM-160.

Foto 2: EUS sectorial UCT-140-ALT 5

Foto 3: Drenaje de un pseudoquiste en nuestro centro con inserción de stent plástico. Imagen simultánea ultrasonográfica y endoscópica

Foto 4: Imagen de coledocole (o quiste de colédoco tipo III) en paciente con Gastrectomía tipo Billroth I. Visualización simultánea endoscópica y ultrasonográfica . EuroEUS 2007 . Sevilla

Foto 5: Groove pancreatitis. Estenosis duodenal por pancreatitis crónica del surco biliopancreático duodenal. Imagen ultrasonográfica y endoscópica. EuroEUS. 2008. Milan

Foto 6: Queratosis plantar y EUS radial de adenocarcinoma de cuerpo/cola de páncreas. J Clin Ultrasound Feb 2008.

Foto 7: Pancreatitis crónica en Ultrasonografía endoscópica. JOP Mar 2007

Foto 8: Microlitiasis vesicular en EUS. JOP Mar 2007

Foto 9: Imagen de EUS de lesión tumoral de 12 mm en cola de páncreas. JOP Mar 2007

Foto 10: Imagen histopatológica del adenocarcinoma de páncreas precoz. JOP Mar 2007

Foto 11: Imagen citológica de células de tumor neuroendocrino teñidas con inmunohistoquímica específica . Am J Ther. Dec 2009

Foto 12: Imagen de extensión citopatológica de metástasis de hepatocarcinoma a nivel de cabeza de páncreas. Am J Ther . Dec 2009

Foto 13: Imagen de EUS-PAAF sobre tumor neuroendocrino. Am J Ther. Dec 2009

Foto 14: Imagen de EUS de metástasis de hepatocarcinoma a nivel de cabeza de páncreas. Am J Ther . Dec 2009

INDICE DE TABLAS

Tabla 1 : medios materiales y fármacos disponibles para las Unidades de Endoscopias Gallegas
Rev Esp Enferm Dig 2005.

Tabla 2. Tipos de exploraciones llevadas a cabo y volumen de endoscopias en las Unidades de Endoscopia gallegas. Rev Esp Enferm Dig 2005.

Tabla 3. Características clínicas y hallazgos ultrasonográficos en pacientes con elevación sérica de cifras de CA 19.9. JOP 2007 Mar

Tabla 4. Descripción de pacientes enrolados en Estudio Hospital Terciario de CHOP 10 años 1999-2008. Journal of Gastrointestinal Cancer (in press)

Tabla 5. Comparación de los porcentajes de supervivencia de adenocarcinoma de pancreas en función de que los pacientes sean o no diagnosticados mediante EUS. Todos los pacientes enrolados en el estudio. Journal of Gastrointestinal Cancer (in press)

Tabla 6. Comparación de los porcentajes de supervivencia de adenocarcinoma de pancreas en función de que los pacientes sean o no diagnosticados mediante EUS. Análisis exclusivo de los los pacientes enrolados en el estudio con Anatomía Patológica de adenocarcinoma de páncreas. Journal of Gastrointestinal Cancer (in press)

Tabla 7. Resultados del análisis multivariante de los pacientes con adenocarcinoma de pancreas en estudio del CHOP 10 años. Journal of Gastrointestinal Cancer (in press)

Tabla 8. Características de los pacientes sometidos a EUS-PAAF en 1 año por lesiones pancreáticas. American Journal of Therapeutics 2009 Dec . 16

Tabla 9. Tratamiento del tumor de páncreas de acuerdo al tipo histológico. American Journal of Therapeutics 2009 Dec . 16

FIGURAS

Figura 1: La USE, sedación en las Unidades de Endoscopias de los Hospitales Gallegos. Rev Esp Enf Digest 2005

Figura 2: Supervivencia global de los pacientes(n=358). Estudio sobre la neoplasia de pancreas. Journal of Gastrointestinal Cancer 2010 (in press)

Figura 3: Supervivencia en función de si el diagnóstico se realizó con o sin EUS. Todos los pacientes (n = 358). Journal of Gastrointestinal Cancer 2010 (in press)

Figura 4: Supervivencia en función de si el diagnóstico se realizó con o sin EUS. Pacientes con Anatomía Patológica (n = 256). Journal of Gastrointestinal Cancer 2010 (in press)

Figura 5: Supervivencia por sexo (n = 256). Journal of Gastrointestinal Cancer 2010 (in press)

Figura 6. Supervivencia según el tumor esté localizado en una única porción del páncreas o en más de una (n = 256). Journal of Gastrointestinal Cancer 2010 (in press)

Figura 7. Supervivencia según localización (n=256). Journal of Gastrointestinal Cancer 2010 (in press)

RESUMEN

La confluencia biliopancreática constituye una zona anatómica en la que con frecuencia se desarrolla un buen número de patologías tanto benignas como malignas. Como su propio nombre indica, a este nivel converge la vía biliar con los conductos procedentes del páncreas.

Hasta hace sólo unos años su exploración era dificultosa por la escasez de medios disponibles para su correcta visualización. En la década de 1980 se fue desarrollando una técnica conocida como Ultrasonografía endoscópica; se trata de una exploración poco invasiva que combina la posibilidad de visualización directa endoscópica con la obtención de imágenes de ecografía endoluminal. De esta manera y en función de las diversas frecuencias aplicadas se puede llegar a visualizar con gran nitidez no sólo los conductos –biliar y pancreático- que desembocan en esta localización sino también todo el parénquima del páncreas y estructuras vecinas

Pese a la gran difusión de la técnica y el gran número de estudios publicados hasta este momento , relativas a su rentabilidad diagnóstica , complicaciones, comparación con otras técnicas de imagen disponibles , aspectos económicos y de operatividad quedaban por dilucidar una serie de aspectos concretos que en la presente Tesis se han tratado de aclarar.

Los objetivos de la presente Tesis son : encontrar la repercusión de la introducción de esta técnica en un Hospital Terciario en cuanto a 1) estudio de los pacientes remitidos con o sin dolor abdominal y elevación de un marcador sérico sistémico CA-19.9, 2) valorar el impacto global de la EUS en la supervivencia global de los pacientes con adenocarcinoma de páncreas a largo plazo, 3) valoración de la rentabilidad de la técnica EUS-PAAF en el estudio de las lesiones sólidas pancreáticas y su repercusión en los diferentes tratamientos seguidos por los pacientes.

INTRODUCCIÓN

I. Descripción de la técnica.

La Ultrasonografía endoscópica es un procedimiento mínimamente invasivo, descrito en 1980 a partir de la combinación de la endoscopia convencional asociado a una sonda de ultrasonidos en su extremo distal (1). A partir de entonces ha ido desarrollándose de forma paulatina, pudiéndose comprobar que era de gran utilidad para el estudio en general del sistema digestivo. El área bilio-pancreática en particular, puede explorarse con facilidad con esta técnica (2), de tal manera que ha supuesto un cambio importante en el manejo de los pacientes que presentan patologías en esta zona (3); la exploración se realiza bajo la administración previa de fármacos sedantes y analgésicos (4) que garantizan una adecuada tolerancia a la misma, de tal manera que (5) hasta la fecha se han empleado diferentes estrategias para conseguir un más óptimo manejo de los pacientes y una mejor valoración de las imágenes obtenidas . En cuanto al modus operandi de nuestro entorno, se realiza de forma habitual en las unidades de Endoscopia de los Hospitales Gallegos (Figura 1) que disponen de la técnica mediante sedoanalgesia consciente por parte de los propios endoscopistas(Tabla 1), pudiéndose realizar incluso en algunos centros que disponen de Anestesista en la Unidad de Endoscopia mediante la asistencia de Anestesista en la Sala

Hasta el momento, se ha constatado una gran seguridad de la técnica, aunque por supuesto no está exenta de complicaciones inherentes al carácter invasivo de la misma (6) y a que se pueden realizar aplicaciones intervencionistas (7). La reglamentación legal y las guías de consenso publicadas en la literatura médica internacional aconsejan, por tanto un cumplimiento correcto en cuanto a la información al paciente y sus familiares, además de la firma del consentimiento informado correspondiente antes de la ejecución de la técnica (8).

Aunque se trata de un equipo caro, ha sido refrendado en diferentes estudios publicados que es coste efectivo en patologías benignas en esta localización biliopancreática (9) y también en cuanto al estudio de las lesiones tumorales (10)

En aquellos casos en los que se precisa la realización de EUS-PAAF se suele realizar mediante asistencia de patólogo en sala lo que reporta una mayor fiabilidad diagnóstica (11)

Figura 1: La USE, sedación en las Unidades de Endoscopias de los Hospitales Gallegos

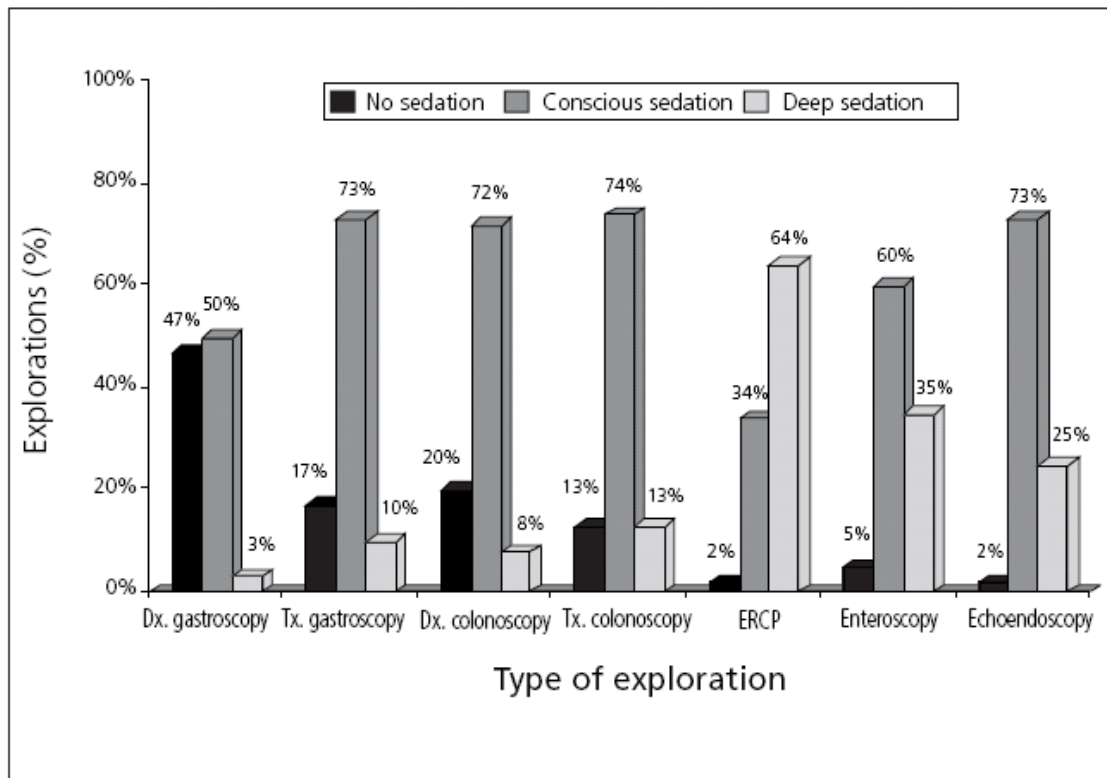


Tabla 1: medios materiales y fármacos disponibles para las Unidades de endoscopias Gallegas

	Titularidad del hospital			Unidad que realiza exploraciones complejas	
	Global	Pública	Privada	Si	No
Oxigenoterapia	19/20 (95%)	13/13 (100%)	6/7 (85,7%)	11/11 (100%)	8/9 (88,9%)
Pulsioximetría	16/20 (80%)	11/13 (84,6%)	5/7 (71,4%)	11/11 (100%)*	5/9 (55,6%)*
Monitorización TA + EKG	8/19 (42%)	7/12 (58,3%)	1/7 (14,3%)	5/11 (45,5%)	3/8 (37,5%)
Carro de paradas	16/20 (80%)	12/13 (92,3%)	4/7 (57,1%)	10/11 (90,9%)	6/9 (66,7%)
Defibrilador	8/20 (40%)	6/13 (46,2%)	2/7 (28,6%)	4/11 (36,4%)	4/9 (44,4%)
Sala recuperación	9/20 (45%)	5/13 (38,5%)	4/7 (57,1%)	7/11 (63,6%)	2/9 (22,2%)
Fármacos					
Midazolam	19/20 (95%)	13/13 (100%)	6/7 (85,7%)	11/11 (100%)	8/9 (88,9%)
Flumazenilo	18/20 (90%)	12/13 (92,3%)	6/7 (85,7%)	11/11 (100%)	7/9 (77,8%)
Atropina	18/20 (90%)	12/13 (92,3%)	6/7 (85,7%)	10/11 (90,9%)	8/9 (88,9%)
Meperidina	18/20 (90%)	12/13 (92,3%)	6/7 (85,7%)	10/11 (90,9%)	8/9 (88,9%)
Diazepam	15/20 (75%)	10/13 (76,9%)	5/7 (71,4%)	8/11 (72,7%)	7/9 (77,8%)
Propofol	6/20 (30%)	3/13 (23,1%)	3/7 (42,9%)	2/11 (18,2%)	4/9 (44,4%)
Droperidol	4/20 (20%)	4/13 (30,8%)	0/7 (0%)	4/11 (36,4%)	0/9 (0%)

Se desglosan los resultados en función de la titularidad de los hospitales y de la realización de exploraciones de alta complejidad por parte de las unidades. Los resultados se expresan en números absolutos y porcentajes. Se identifican con asterisco aquellas diferencias estadísticamente significativas

II Descripción de las diferentes variedades de la técnica

Desde su introducción, los constantes avances técnicos se han ido incorporando de forma paulatina, de este modo inicialmente se diseñó como un tipo Radial que permitía la visualización en un área de 360º (Foto 1), estos primeros dispositivos funcionaban de una manera mecánica pero más recientemente han sido diseñados para funcionar electrónicamente (12),



Foto 1: Equipo EUS Radial Olympus UM-160 mecánico

posteriormente se diseñó el equipo sectorial que , aunque permite un menor ángulo de visión , al disponer de uña elevadora es adecuado para la realización tanto de terapéutica dirigida, como de la obtención de muestras histopatológicas (Foto 2).



Foto 2: EUS sectorial UCT-140-ALT 5

La presencia de su uña elevadora es crucial en la capacidad de esta técnica para la realización de terapéutica e intervencionismo más allá de la luz del tubo digestivo (13) pudiendo participar en una gran cantidad de abordajes menos invasivos que de otra manera requerirían de intervenciones quirúrgicas, así puede drenar pseudoquistes (Foto 3), colecciones postquirúrgicas como abscesos, biliomas, hematomas etc y colaborar en “rendez vous” en los cada vez más innovadores procedimientos tipo NOTES (14).

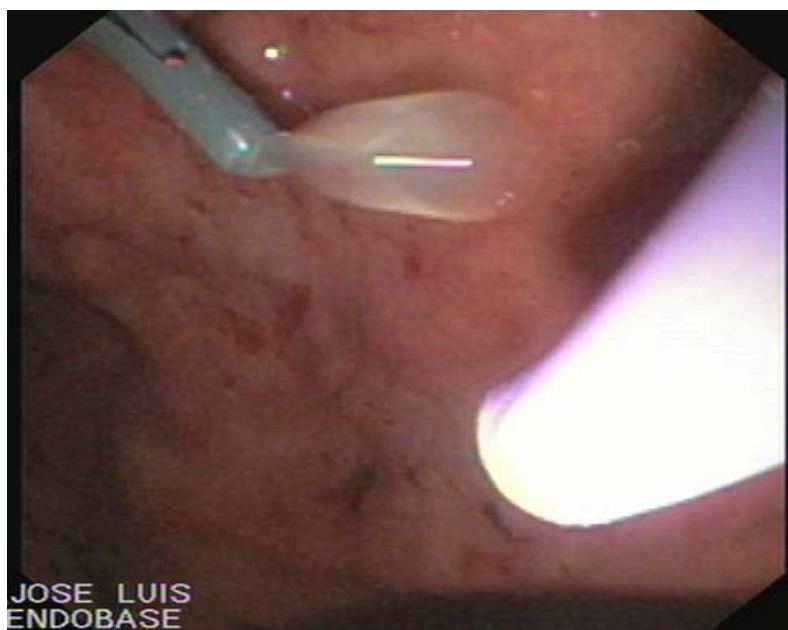
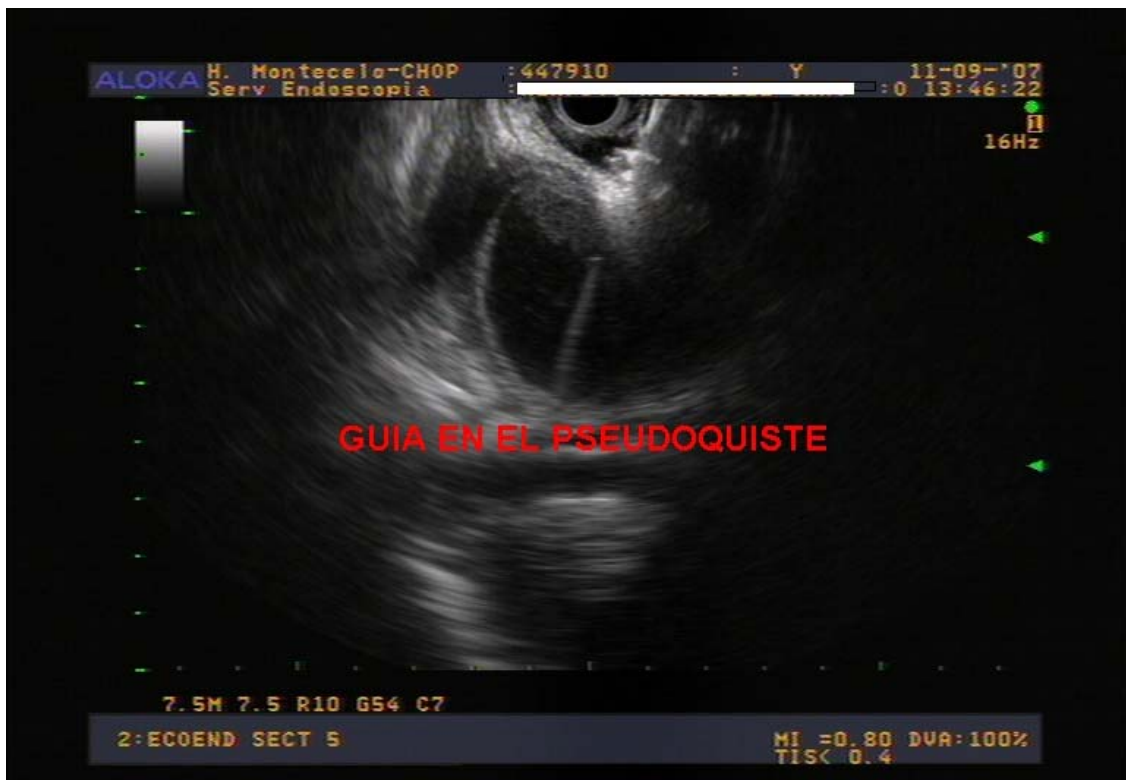

Foto 3 : Drenaje de un pseudoquiste transgástrico en nuestro centro con inserción de stent plástico . Imagen simultánea ultrasonográfica y endoscópica

En los últimos años se han diseñado equipos que llevan incorporado un sistema conocido como elastografía (15) que mide la diferente consistencia –comparando con el tejido adyacente- de las lesiones tumorales y la inyección de contrastes endovenosos que permiten realzar las lesiones (16). Estos equipos y software están en el momento actual reportando algunas ventajas en la tipificación de las lesiones aunque sigue siendo importante obtener un diagnóstico anatomopatológico o microbiológico definitivo mediante la realización de EUS-PAAF.

En los dos últimos años ha aparecido el CELMI-EUS (17)- inyección de contraste con ultrasonografía endoscópica de bajo índice mecánico-, y la ultrasonografía endoscópica en 3D (18) que pronto podrán estar al alcance de nuestro Servicios y potenciar los diagnósticos por imagen

III Aprendizaje. Peculiaridades anatómicas de la exploración

Se trata de una técnica observador-dependiente por ello es capital la necesidad de una formación reglada, tanto si es posible, en modelos animales (19) como ya en humanos guiado por endosonografistas expertos (20). Por otra parte existe una gran cantidad de recursos tanto en papel como electrónicos online o en soporte de DVD que permiten que los jóvenes endoscopistas se introduzcan en este apasionante mundo de la Ultrasonografía.

Hay una serie de inconvenientes que pueden condicionar las exploraciones ultrasonográficas. La dificultad principal viene dada por cirugía previa que puede condicionar una correcta visualización, ésta es una circunstancia relativamente infrecuente que generalmente era considerada como contraindicación relativa (21).

En un estudio presentado por mí como comunicación oral al Congreso europeo (EUROEUS 2007 Sevilla) en pacientes con una gastrectomía parcial previa a lo largo de 4 años (2003-2007) (empleando un equipo de ultrasonografía radial EUS UM160 en nuestro Hospital sólo hemos realizado una EUS biliopancreática a un número total de 10 pacientes, lo que representa un 5% de las exploraciones ultrasonográficas altas .

En la cirugía gástrica previa, se encontraron 3 situaciones : Billroth I sólo 5 pacientes con los siguientes diagnósticos:(quiste de coledoco tipo III- coledococèle- (Foto 4), adenocarcinoma de cola de páncreas, ampuloma y exploración normal) . En el Billroth II 3 pacientes (pancreatitis crónica, adenocarcinoma de cola y adenocarcinoma de cabeza).En la gastroyeyunostomía (1 recaída gástrica extraluminal y una exploración normal). La gastrectomía tipo Billroth I no supuso ninguna limitación en las exploraciones , mientras que la tipo II y la Gastroyeyunostomía sí originaron dificultades en cuanto a la exploración sobre todo nivel del área de la cabeza pancreática y la vía biliar, siendo solventadas con mayor duración de las pruebas y una mayor laboriosidad.

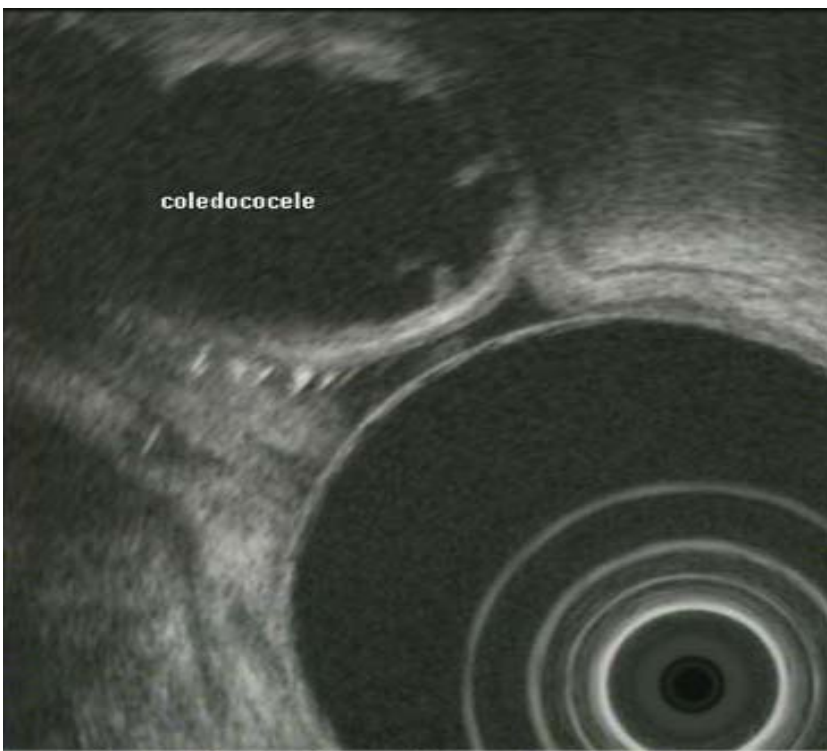
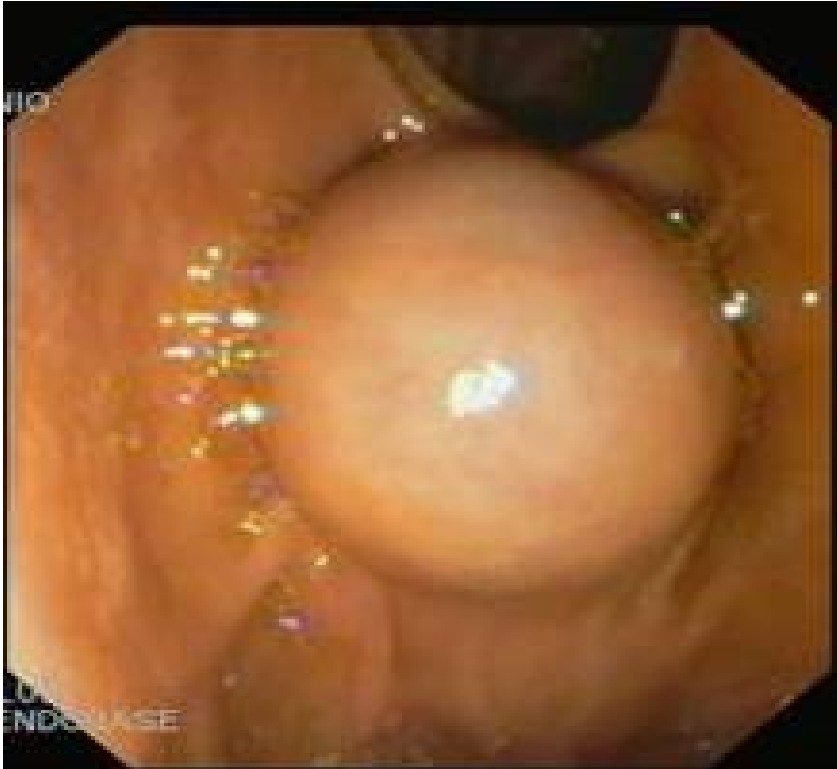
Foto 4: Imagen de coledocole (o quiste de colédoco tipo III) en paciente con Gastrectomía tipo Billroth I. Visualización simultánea endoscópica y ultrasonográfica

IV Las lesiones pancreáticas alta morbimortalidad. Importancia del diagnóstico correcto precoz

Cualquier signo que nos ayude a la posibilidad de realizar un diagnóstico temprano del adenocarcinoma de páncreas es importante. Así algunas lesiones cutáneas como la queratosis palmo-plantar (Foto 6) (22) se ha visto que tiene un carácter paraneoplásico (23), aunque de carácter no específico, sí juega un papel relevante no sólo en cuanto al diagnóstico, si no que se ha visto que una vez reseçada la neoplasia primaria, su reaparición puede indicar la recidiva tumoral (24).

En este punto es importante tipificar de forma correcta las lesiones halladas en el páncreas pues existen condiciones benignas que pueden confundir con lesiones tumorales. La (EUS-PAAF) puede servir para diferenciar todas las diferentes entidades cuando la muestra se obtiene de la zona representativa.

También la EUS radial permite diferenciar ciertas situaciones en las que el diagnóstico diferencial es muy importante. En un estudio presentado por mí como comunicación oral (Congreso Europeo EUROEUS 2008 Milán) a lo largo del año 2007 sobre 330 exploraciones altas realizadas en nuestro centro, se encontraron 19 pancreatitis crónica y en 2 casos se apreciaba una particular forma de ésta conocida como Groove pancreatitis o pancreatitis del surco (Foto 5) que origina estenosis reversible duodenal, en relación al consumo de alcohol que causa un deficiente drenaje del conducto de Santorini. Los hallazgos típicos en la ultrasonografía con un patrón moteado anecoico entre el duodeno y el páncreas permitió el diagnóstico diferencial y evitó una cirugía agresiva innecesaria.

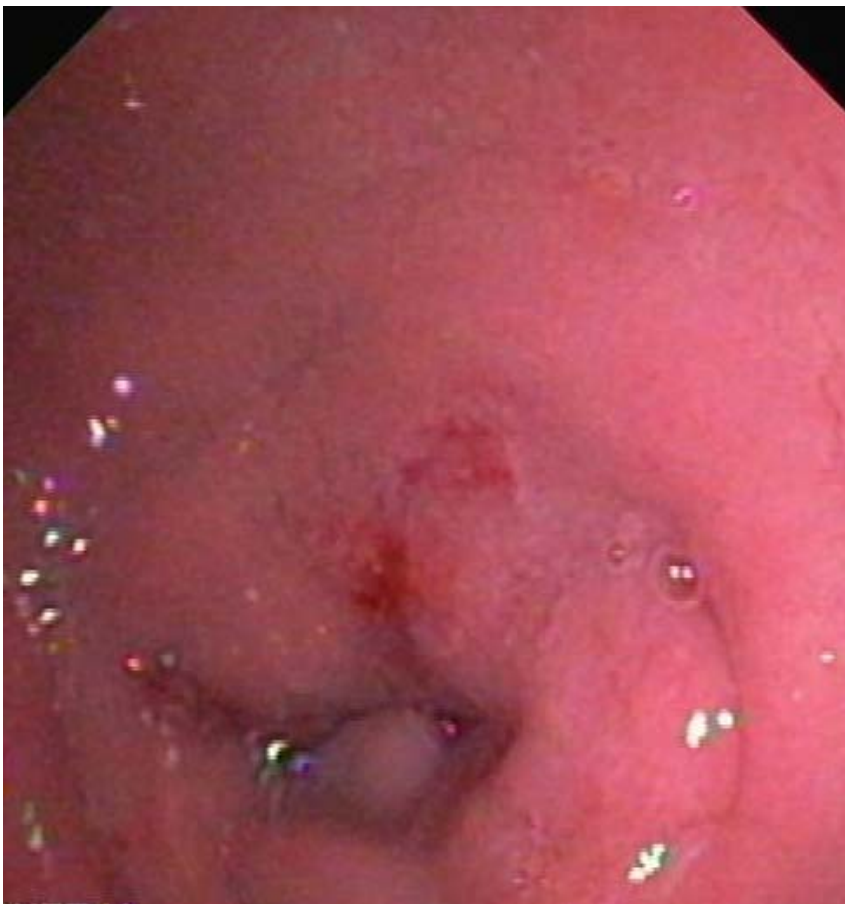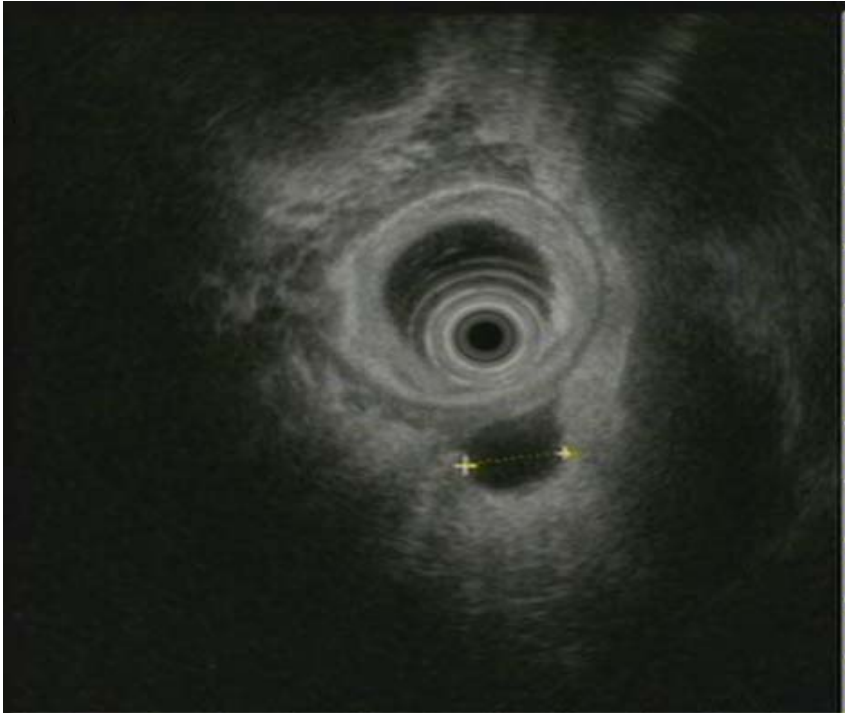


Foto 5: Groove pancreatitis. Estenosis duodenal por pancreatitis crónica del surco biliopancreático duodenal. Imagen ultrasonográfica y endoscópica

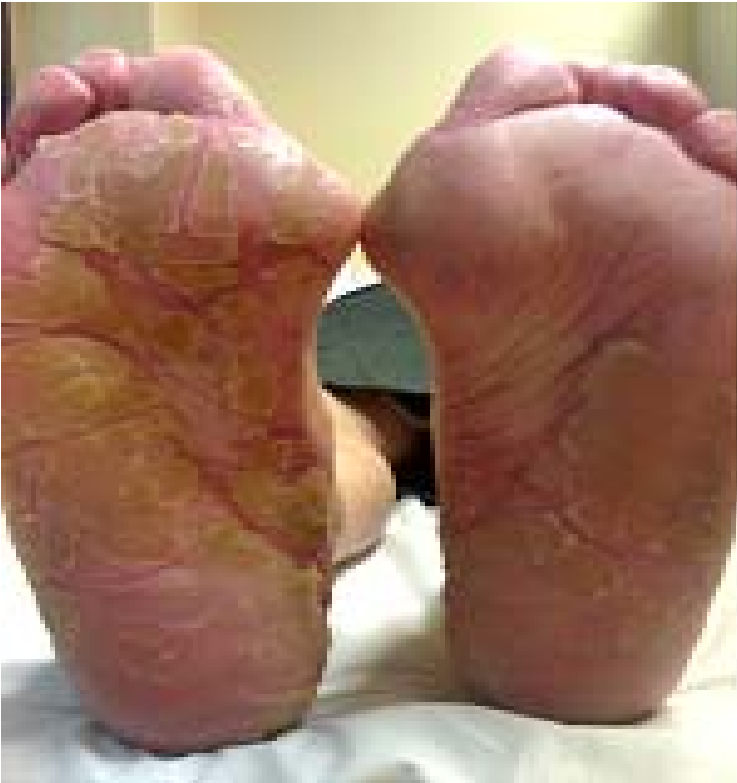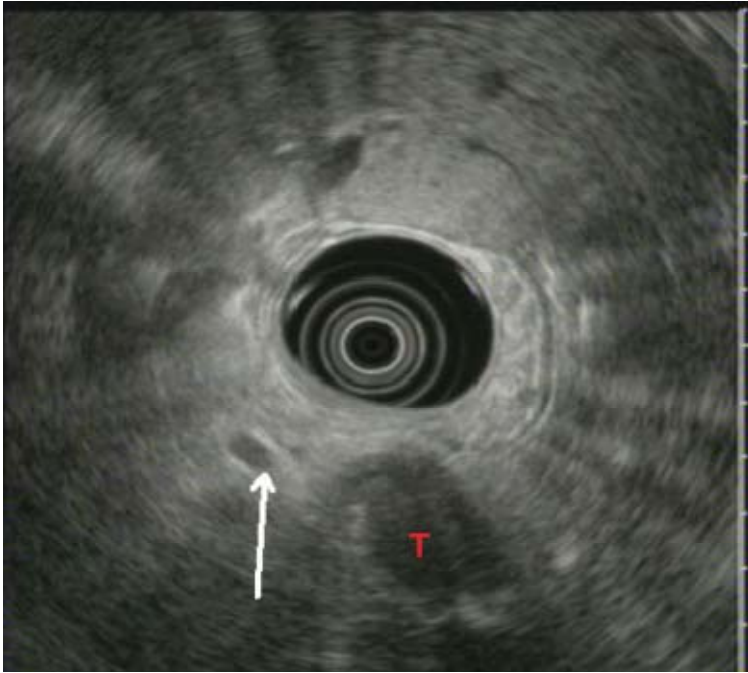


Foto 6: Imagen de queratosis plantar en paciente con adenocarcinoma pancreático en EUS

OBJETIVOS

Los objetivos concretos de mi Tesis Doctoral fueron los siguientes:

1. Valorar la rentabilidad y utilidad de la Ultrasonografía Endoscópica en una unidad de Endoscopia en caso de pacientes referidos con elevación sérica del CA 19.9, tanto si presentan dolor abdominal o no. Evaluar si la patología detectada implica una relevancia clínica para los pacientes.
2. Valorar si el empleo de la Ultrasonografía endoscópica tiene repercusión en la supervivencia global de los pacientes con adenocarcinoma de páncreas a lo largo de 10 años en un Hospital Terciario.
- 3 .En situaciones en las que un paciente es remitido por lesión tumoral a nivel de la glándula pancreática, el empleo de la EUS-PAAF valorar si repercute en un diferente manejo terapéutico en cuanto a la quimioterapia prescrita.

ESTUDIO 1 . Determinación de los hallazgos en EUS por pacientes con elevación sérica de CA 19.9 , con o sin dolor abdominal

Introducción

La Ultrasonografía endoscópica radial ha sido ampliamente utilizada a lo largo del mundo, así de forma especial en las enfermedades biliopancreáticas. Su desarrollo creciente ha conducido al cambio en el manejo clínico de los pacientes con estas patologías , no obstante se considera que todavía debería ser más extendida dados los altos beneficios logrados con la misma(25) para el correcto manejo de nuestros pacientes. Se ha mostrado muy efectiva tanto en patologías benignas como pancreatitis agudas(26) , crónicas (27) o litiasis biliar(28) e incluso en la detección de pequeños tumores pancreáticos(29), en este último apartado algunos autores consideran que debería ser empleada como técnica inicial evitando el uso de otras técnicas diagnósticas(30) y esta consideración es clave debido a que se trata de una neoplasia tiene un pobre pronóstico(31). El CA 19.9 el principal marcador tumoral serológico tiene una alta sensibilidad (32), pero con baja especificidad (33). Así el CA 19.9 sérico se eleva en otras patologías benignas (34) como :pancreatitis aguda, pseudoquiste pancreático, colangitis, colecistitis, cirrosis, procesos respiratorios, (incluyendo bronquiectasias, tuberculosis, asbestosis , asma bronquial, fibrosis pulmonar, neumonía idiopática intersticial, quistes renales, y trastornos reumatológicos (Síndrome de Sjögren, Artritis Reumatoide, Síndrome de Sharp , arteritis de células gigantes , dermatopolimiositis y polialgia reumática). Además también puede verse elevado con neoplasias malignas de otros tramos del tracto gastrointestinal (35). Por todo ello considerando que la EUS permite valorar bien la región bilio- páncreática desde la región gastroduodenal, es por lo que decidimos determinar las patologías más frecuentemente implicadas en pacientes con elevación de CA 19.9 sérico con y sin dolor abdominal.

Pacientes

Se realizó un estudio descriptivo retrospectivo de los datos de nuestros pacientes remitidos a la unidad de Ultrasonografía Endoscópica desde 1 de Octubre de 2004 hasta el 30 de Septiembre de 2005 en un Hospital de 650 camas con un área sanitaria de 250.000 habitantes.

Todos los pacientes fueron enviados a nuestra unidad para realización de Ultrasonografía endoscópica radial con las sospecha de patología biliopancreática y que presentaban elevación sérica de CA 19.9 (\Rightarrow 37UI/ml) como determinación obtenida en la semana previa a la realización de EUS , fueron incluidos en nuestro estudio . Los pacientes con pancreatitis aguda, dilatación de la vía biliar o lesión ocupante de espacio biliopancreática visualizadas previamente en ecografía abdominal percutánea o en TAC abdominal fueron excluidos . En total se incluyeron 22 pacientes en nuestro estudio.

Los pacientes fueron divididos en dos categorías: pacientes con elevación asintomática de CA 19-9 y pacientes con dolor abdominal de etiología desconocida y elevación de CA 19.9

Métodos

Todos los pacientes incluidos en nuestro estudio fueron sometidos previamente a Tac helicoidal. La Ultrasonografía endoscópica fue realizada con un equipo Olympus UM160 . El área biliopancreática fue explorada empleando las frecuencias de 5 y 7.5 MHZ con estas menores frecuencias, se consiguen más profundas exploraciones, no se realizó Ultrasonografía endoscópica sectorial ni Colangiopancreatografía retrograda endoscópica (CPRE)

Recolección de datos

La cifra sérica de CA 19.9 fue evaluada en la semana previa a la realización de la Ultrasonografía endoscópica (EUS), empleando el kit ARCHITECT 12000 CA 19-9 XR kit (Abbott, Abbott Park, North Chicago, IL, USA). Se determinaron también los niveles de bilirrubina sérica, dado que es un fenómeno bien conocido que las cifras altas de bilirrubina pueden interferir con la determinación de CA 19.9 (36). Se determinó también la procedencia del especialista o médico que solicitó la Ultrasonografía endoscópica, así como los hallazgos previos en ecografía abdominal percutánea y TAC helicoidal. Finalmente se recogieron también los hallazgos principales hallados en la exploración mediante ultrasonografía endoscópica (EUS).

ÉTICA

El estudio fue aprobado por el Comité de Ética del Centro Complejo Hospitalario de Pontevedra, Pontevedra, España. Todos los pacientes incluidos, fueron tratados, de acuerdo a los estándares usuales aceptados de la práctica clínica.

RESULTADOS

De los 22 pacientes incluidos en nuestro estudio, 15 de ellos tenían elevación asintomática de CA 19.9, mientras que los otros 7 tenían dolor abdominal.

Pacientes con elevación asintomática de CA 19.9

Los hallazgos ultrasonográficos (EUS) y la causa atribuible final a la elevación de CA 19.9 en los 15 pacientes que fueron referidos por elevación asintomática de CA 19.9 se reflejan en la Tabla 3 .

Tabla 3.

Características clínicas de los pacientes y hallazgos USE en 22 pacientes remitidos con elevación de CA 19-9 sérico

Diagnostico USE	Diagnostico final	Nº de pacientes	CA 19-9(U/ml)	B total (mg/dl)	Solicitud
Pacientes asintomáticos(n=15)					
Pancreatitis Cronica	Pancreatitis crónica	7(46.7%)	37-144	0.3-1.2	5Gastro+1Int
Microlitiasis	Microlitiasis	2(13.1%)	41.3;51.8	1	1Gastro+1Int
Quistes renales	Quistes renales	1(6.7%)	51.2	0.7	Nefrologo
Coledocolitiasis	Coledocolitiasis	1(6.7%)	116.7	0.8	Internista
Cirrosis hepatica	Cirrosis hepatica	1(6.7%)	51.5	0.5	Internista
Normal	Síndrome de Sjögren	1 (6.7%)	786.1	0.4	Reuma
Normal	Hepatitis tóxica	1 (6.7%)	398.8	1	Gastro
Normal	Desconocida	1 (6.7%)	193.8	0.9	Gastro
Pacientes con dolor abdominal (n=7)					
Pancreatitis cronica	Pancreatitis crónica	6 (85.5%)	37-153	0.3-1.2	5 Gastro+1Int
Adenocarcinoma	Adenocarcinoma	1(15.55)	53.4	0.5	Gastro

Ninguno de ellos mostró neoplasia biliopancreática. En estos pacientes, una pancreatitis crónica fue considerada cuando se apreciaban los siguientes parámetros : lobulación del parénquima pancreático (Foto 7) , presencia de focos hiperecogénicos intrparenquimatosos e irregularidad del conducto de Wirsung , así la constatación de dos criterios parenquimatosos y un criterio ductal fue considerada como pancreatitis crónica (37).

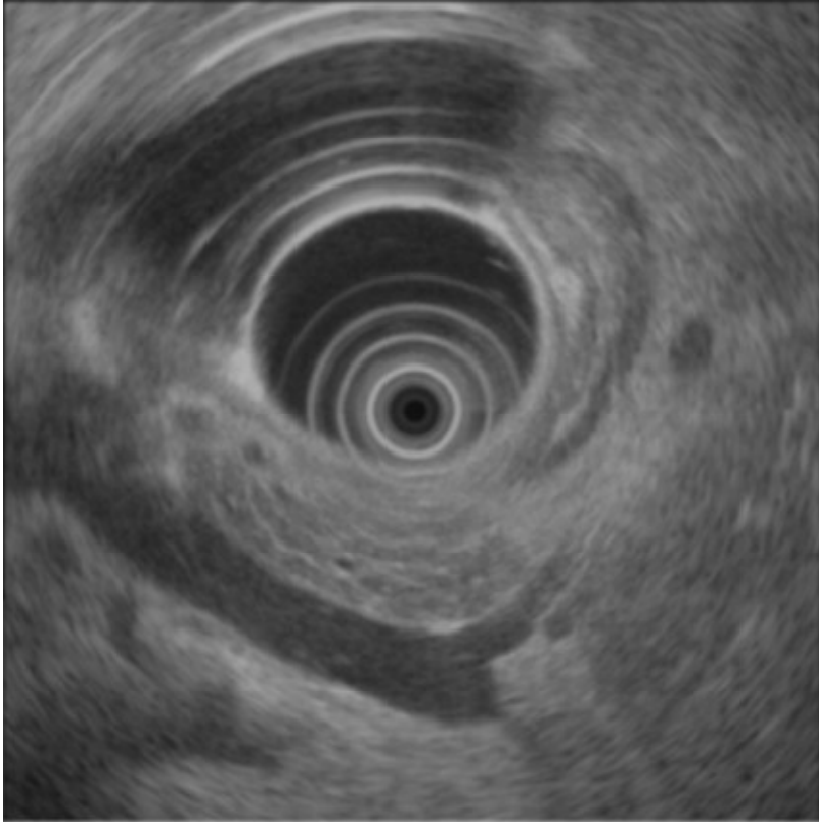


Foto 7: Pancreatitis crónica en EUS

La cirrosis hepática fue diagnosticada, cuando se apreció una lobulación del borde hepático, bien visualizada desde el duodeno o desde el estómago (38).

La coledocolitiasis (39) fue diagnosticada cuando una imagen hiperecogénica era observada dentro del colédoco , presentando sombra acústica posterior.

La microlitiasis (Foto 8) fue diagnosticada cuando se visualizaba en el interior de la vesícula un patrón en “cielo estrellado”. Los quistes renales fueron observados como imágenes anecogénicas dentro del parénquima renal, que mostraban realce sónico posterior. En los restantes pacientes referidos, nosotros atribuimos la causa final de elevación de CA 19.9 a otras entidades, tales como Síndrome de Sjögren o hepatitis inducida por fármacos con eosinofilia. Finalmente en un paciente no pudimos finalmente atribuir la causa final de elevación de CA 19.9 .

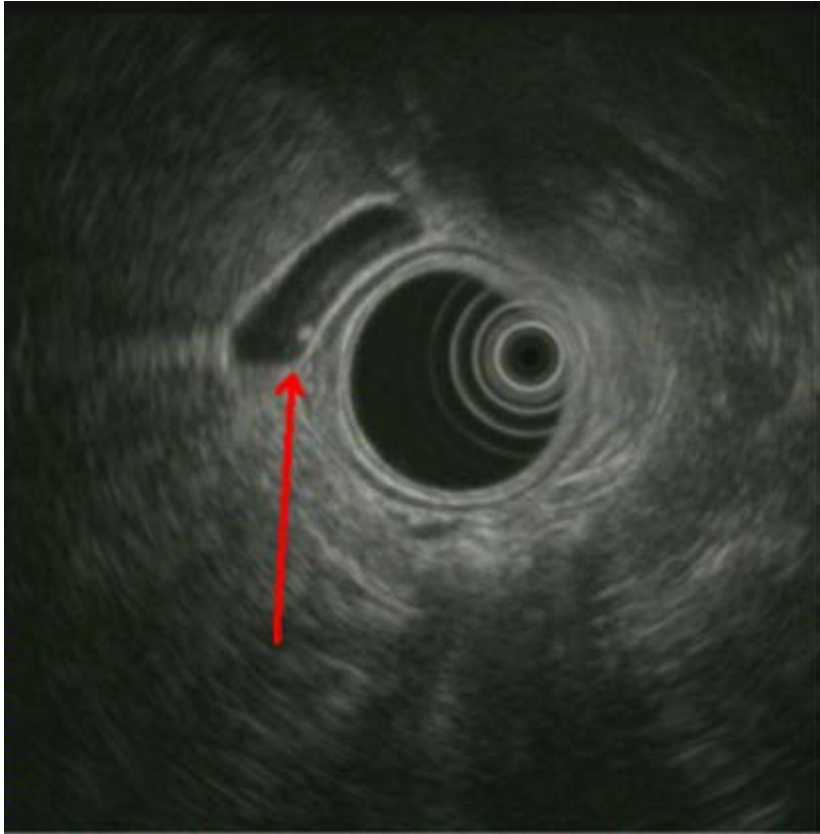


Foto 8: Microlitiasis

Pacientes con elevación sérica de Ca 19.9 y dolor abdominal

Los pacientes referían dolor abdominal leve en epigastrio y en hipocondrio izquierdo. No se habían detectado lesiones previamente en ecografía abdominal percutánea y en TAC abdominal (Tabla 3)

Se detectó una neoplasia pancreática temprana (12 mm situada en la cola del páncreas) en un paciente que presentaba una elevación leve de CA 19.9 (53.4 UI/ml) (Figura 3). En este paciente la Resonancia Magnética Nuclear, tampoco pudo evidenciar ninguna lesión pancreática. La paciente fue sometida a cirugía mediante resección corporo-caudal del cuerpo-cola de páncreas y en el estudio histopatológico posterior se evidenció la presencia de un adenocarcinoma de 12 mm en la porción exocrina del páncreas con hallazgos ultraestructurales de incipiente infiltración perineural (Foto 9) e intensa reacción desmoplásica

adyacente, consecuentemente se etiquetó finalmente la neoplasia como adenocarcinoma pT1, NO, MO (Foto 10).

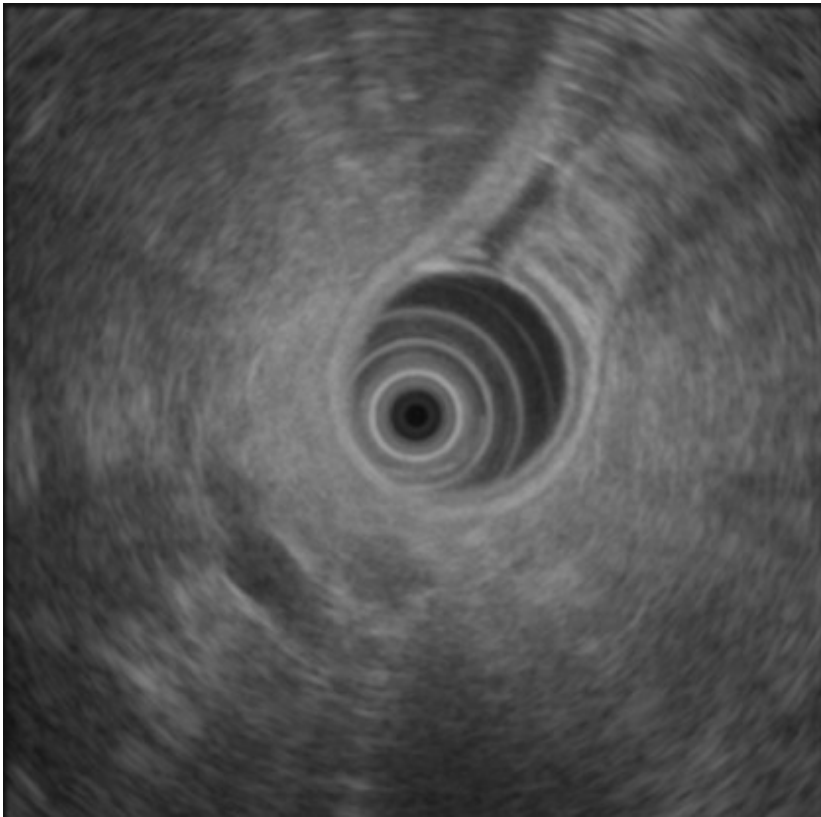


Foto 9: Neoplasia pancreática precoz de 12 mm a nivel de la cola de páncreas

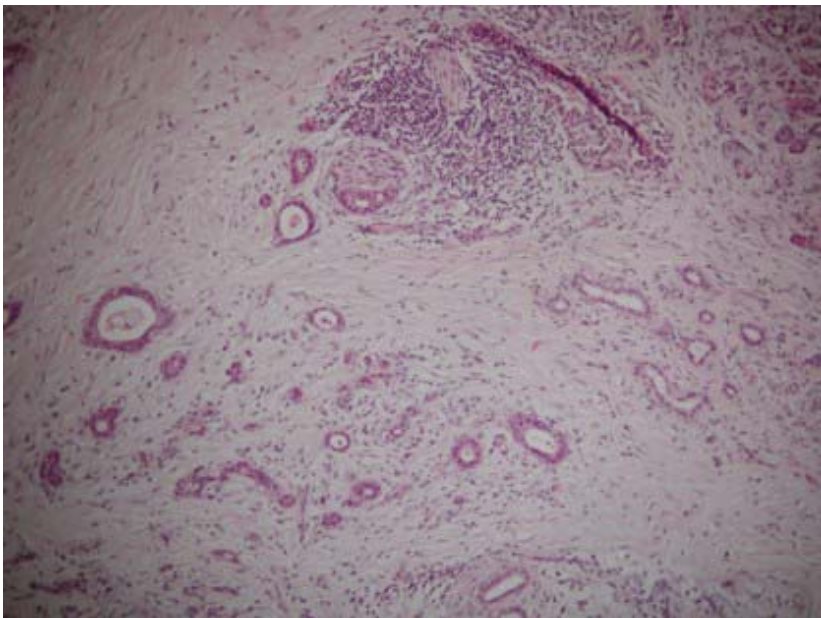


Foto 10: Imagen histopatológica de adenocarcinoma precoz pancreático.

DISCUSIÓN

La elevación asintomática de CA 19.9 no es considerada una indicación formal para la realización de EUS (40). No obstante y debido a que es un marcador tumoral muy frecuentemente empleado , el hallazgo de un resultado elevado , conduce a posteriores estudios que incluyen la Ultrasonografía endoscópica.

No se encontró ningún caso de neoplasia pancreática en pacientes derivados con elevación asintomática de CA 19.9, lo cual está en concordancia con lo ya previamente observado en otros estudios (41).

En lo que respecta a la pancreatitis crónica, se ha publicado también que la sensibilidad de la Ultrasonografía endoscópica es superior a la del TAC en la detección de cambios tempranos de pancreatitis crónica (42). En nuestro estudio, se detectaron cambios compatibles con pancreatitis crónica en un 50% de los pacientes. Se ha reportado que en esta patología pueden observarse suaves elevaciones de CA 19.9 sérico sin asociarse a neoplasia (43). Así se ha establecido por parte de algunos autores incluso un punto de corte de 300 UI/ml para diferenciar pancreatitis crónica de adenocarcinoma, aunque la determinación de este marcador en jugo pancreático puede ser más sensible de neoplasia (44). Los casos que nosotros diagnosticamos en nuestro estudio con pancreatitis crónica tenían valores de CA 19.9 que oscilaban entre 38-144 UI/ml .Así en este campo se ha establecido el uso conjunto de Ultrasonografía endoscópica junto a otros marcadores bioquímicos para la detección temprana de pancreatitis crónica considerando el elevado consumo de alcohol en algunas zonas de nuestro país(45). La cirrosis hepática también se ha visto que puede cursar con leves elevaciones de CA 19.9, un 50% de los pacientes con pancreatitis crónica también presentaban cambios morfológicos de cirrosis hepática en el TAC helicoidal realizado previamente. Cabe señalar que, en este punto, el realizar una correcta historia clínica nos permitirá excluir otras causas extrapancreáticas de elevación de CA 19.9 como enfermedades reumatológicas o

quistes renales o en cualquier otra localización que también pueden provocar elevación de CA 19.9.

Las exploraciones menos agresivas, tal como la ecografía abdominal percutánea son las de primera elección para investigar el área biliopancreática; recientemente la ultrasonografía endoscópica ha adquirido un papel cada vez más relevante (46) en el estudio de estos pacientes. Durante varios años, la colangiopancreatografía retrógrada endoscópica (CPRE) fue considerada la prueba “gold standard” para el diagnóstico de pancreatitis crónica (Clasificación de Cambridge) (47). Hoy en día, la Ultrasonografía endoscópica puede ser ya equiparable para el diagnóstico de Pancreatitis crónica a la CPRE bien sólo o bien asociada al análisis del jugo pancreático tras estímulo de secretina (48). A pesar del pequeño número de casos, la ultrasonografía endoscópica permitió descubrir patologías no observadas con otras técnicas y excluir la presencia de neoplasias pancreáticas. Esta observación sugiere que la EUS debería ser usada más frecuentemente y que su realización con resultado negativo para neoplasia, permite una más razonable seguridad para el paciente (30)

Por otra parte, una situación clínica común es la de los pacientes que presentan dolor abdominal, en los cuales se sospecha un origen del mismo a nivel bilio-pancreático. Como siempre el primer paso de estudio es la aproximación menos invasiva con ecografía abdominal. La ultrasonografía endoscópica ha emergido como una importante ayuda en este punto (46), con una superior capacidad a la antigua tecnología del TAC helicoidal, aunque con el advenimiento del TAC multicorte, la resolución de ambas se han equiparado (49), aunque posiblemente con un coste de la EUS inferior (50).

En nuestro estudio el 86% de los pacientes con dolor abdominal presentaban pancreatitis crónica con un rango de CA 19-9 entre 38- 153 UI/ml. Los síntomas clínicos eran de dolor abdominal epigástrico leve. En ninguno de los casos de pancreatitis crónica diagnosticada por EUS, se solicitó la determinación de IgG4 sérica (51), teniendo en cuenta que en todos ellos se reportaba un antecedente epidemiológico claro de consumo de alcohol

Es importante señalar que se pudo detectar un adenocarcinoma de cola de páncreas en una paciente de 75 años con estudios previos negativos (Eco abdominal, TAC) en una paciente con dolor abdominal irradiado a espalda y leve elevación de CA 19.9. En este paciente la realización de Resonancia magnética (52), a la vista del hallazgo de EUS, tampoco constató la presencia de neoplasia. Considerados todos los datos se decidió realizar cirugía con pancreatoclectomía, en base únicamente a los resultados de EUS, confirmándose en la Anatomía patológica la pieza quirúrgica el hallazgo de adenocarcinoma con borde libre y sin adenopatías. Actualmente esta paciente se encuentra asintomática y sin recidiva tumoral.

Debemos tener en cuenta que algunos pacientes son incapaces de sintetizar el antígeno de Lewis (53) lo que también va asociado a la incapacidad de sintetizar el CA 19.9 sérico, motivo por lo que no todos los pacientes que presentan adenocarcinoma elevan el CA 19.9 sérico.

Las conclusiones de acuerdo a los objetivos del estudio fueron:

- 1) En pacientes con elevación asintomática de CA 19.9, la patología más frecuentemente hallada fue pancreatitis crónica y no se detectó ninguna neoplasia.
- 2) En pacientes con elevación de CA 19.9 y dolor abdominal se detectó asimismo una gran cantidad de pacientes con pancreatitis crónica y también una paciente con adenocarcinoma de páncreas.

La combinación de EUS, CA 19-9 y una cuidadosa atención a la historia clínica y antecedentes personales permite un óptimo manejo de la patología biliopancreática que puede cursar con elevación de CA 19-9 sérico.

ARTICULO 2: El impacto global de la Ultrasonografía endoscópica en la supervivencia del adenocarcinoma de páncreas en un Hospital Terciario

Introducción

El adenocarcinoma de páncreas es un tipo de neoplasia bastante común(54), con un pronóstico frecuentemente infausto(55), debido a los síntomas insidiosos que causan retraso en el diagnóstico inicial (56). No ha habido cambios sustanciales en la supervivencia de los pacientes con esta neoplasia en los últimos años, aunque algunos nuevos métodos diagnósticos han permitido una más efectiva valoración de la glándula pancreática, así métodos como la Ultrasonografía endoscópica (57), el Tac multicorte (58) o la Resonancia Magnética (59). Por otra parte, el empleo del principal marcador tumoral, CA 19.9, cuando se emplea de forma aislada para conseguir realizar tempranos diagnósticos ha fracasado en conseguir cambios en la supervivencia, debido fundamentalmente a su pobre especificidad(60).

En cuanto al tratamiento, la Cirugía del adenocarcinoma de páncreas cuando éste se detecta en un estadio resecable, continua representando la única herramienta curativa (61), siendo de especial relevancia la adecuada resección de adenopatías adyacentes(62), incluso recientemente se ha introducido el abordaje quirúrgico laparoscópico lo cual representa una menor morbilidad (63), también se ha desarrollado cirugía hepática paliativa para metástasis hepáticas(64)

La quimioterapia ha fracasado en conseguir un aumento significativo de la supervivencia, así a lo largo de los años se han ido introduciendo la gemcitabina (65), erlotinib (66) o el empleo aditivo de los más recientes fármacos inhibidores del factor de crecimiento epidérmico (67). La radioterapia también ha fracasado en mostrar un incremento claro de la supervivencia, tanto si se ha empleado de forma neoadyuvante o mediante su empleo complementario (68) al tratamiento quirúrgico.

El diagnóstico y tratamiento del adenocarcinoma de páncreas es llevado a cabo con frecuencia en estadios avanzados metastásicos y los médicos que atienden este tipo de pacientes, se ven obligados a realizar tratamientos paliativos debido al rápido deterioro clínico que aparece. En la mayoría de los casos la neoplasia afecta a la cabeza de páncreas y en este caso se debe proceder a procedimientos de drenaje endoscópicos de descompresión de la vía biliar (69) con un mínimo de morbilidad. En otras ocasiones se producen compresiones gástricas o duodenales que requieren de la colocación de stents endoscópicos endoluminales (70), o si éstos no son factibles técnicamente, mediante la realización de bypass quirúrgicos biliodigestivos(71).

OBJETIVO

Evaluar si tiene o no repercusión en cuanto a la supervivencia de los pacientes diagnosticados de adenocarcinoma de páncreas, la realización de una ultrasonografía endoscópica (sóla o con EUS-PAAF) biliopancreática en los 2 meses previos al inicio del tratamiento.

MATERIAL Y METODOS

Diseño del estudio

Nosotros realizamos una evaluación retrospectiva de las historias clínicas médicas de los pacientes diagnosticados de adenocarcinoma de páncreas en nuestro Hospital (Complejo Hospitalario de Pontevedra, España) durante un periodo de 10 años (1 de Enero de 1999-31 de Diciembre de 2008), nuestra área sanitaria abarca una población de 300000 habitantes. Los datos obtenidos para nuestro estudio (N=358) fueron recogidos de 3 fuentes diferentes: los registros de datos computerizados del servicio de Anatomía Patológica (biopsia y citología), los datos de registro de nuestra Unidad de Ultrasonografía endoscópica y los datos de registro hospitalario central informatizado. En cada caso se recolectaron los informes de Radiología, Endoscopia y Anatomía Patológica.

Criterios de exclusión

Los pacientes que no disponían de un diagnóstico confirmatorio anatomopatológico firme de adenocarcinoma de páncreas fueron excluidos de nuestro estudio; de este modo fueron excluidos pacientes con tumores neuroendocrinos, metástasis a nivel pancreático de otras tumoraciones sistémicas o entidades benignas pancreáticas. Así, los pacientes excluidos de nuestro estudio fueron: aquellos con neoplasias benignas o potencialmente malignas (2 pacientes) aquellos con tumores neuroendocrinos (2 pacientes), linfomas (1 paciente), metástasis de otros órganos a nivel pancreático (3 pacientes - 1 con neoplasia de colon y 2 con adenocarcinoma prostático), y enfermedades benignas (2 paciente con absceso pancreático) y aquellos que presentaban ampulomas (20 pacientes). También los pacientes que habían sido diagnosticados en un momento previo al periodo de inclusión de nuestro estudio(4 pacientes) o que habían sido sometidos a cirugía resectiva previa por adenocarcinoma de páncreas(2 pacientes) y recidivaron en el periodo de nuestro estudio .

Parámetros registrados

En cada paciente se recogieron las siguientes variables epidemiológicas en el momento del diagnóstico: edad, sexo, localización intrapancreática del tumor, método empleado para obtener la anatomía patológica y tipo de tratamiento empleado. El periodo de supervivencia fue calculado desde la fecha del diagnóstico de la neoplasia hasta la fecha de fallecimiento ya sea por cualquier causa, o hasta el periodo de cierre del estudio (1/06/09) bien a la pérdida de seguimiento. La fecha de fallecimiento fue escrupulosamente chequeada en el Registro de Mortalidad. Además se llevó a cabo una ulterior corroboración de los pacientes que se encontraban vivos mediante encuesta telefónica.

Técnicas de imagen

Los informes radiológicos fueron revisados para determinar cuál tipo de Tomografía computerizada fue realizada bien Tac helicoidal o el más recientemente introducido TAC multicorte.

En el periodo de tiempo que abarca nuestro estudio, el TAC helicoidal fue utilizado en nuestro centro desde el 01/01/1999 hasta el 01/10/2007, fecha en el que fue sustituido por el TAC multicorte.

La Ultrasonografía Endoscópica Radial fue introducida en nuestro Centro el 01/01/2002, mientras que la Ultrasonografía endoscópica sectorial +punción aspiración con aguja fina se introdujo el 01/07/2007.

En cada paciente incluido en nuestro estudio se investigó si se había realizado una Ultrasonografía endoscópica (sóla o bien con EUS-PAAF) en el periodo de 2 meses previo al inicio de cualquier tratamiento para un adenocarcinoma de páncreas. El equipo de Ultrasonografía endoscópica utilizado a lo largo del estudio fue Olympus GF-UM160 (sistema mecanico radial)en todo el periodo de 7 años de nuestro estudio y el Olympus GF-UCT140-AL5(tipo sectorial) para la realización de EUS-PAAF en el periodo referido entre 01/07/2007-

31/12/2008 . Los procedimientos de Ultrasonografía endoscópica (sin o con PAAF) fueron llevados a cabo por dos endoscopistas con amplia experiencia previa en Ultrasonografía Endoscópica.

Terapéutica endoscópica

La tabla 4 muestra una lista con nuestros procedimientos endoscópicos para nuestros pacientes. Aquellos pacientes con neoplasia en la cabeza de páncreas que inicialmente presentaban ictericia, fueron primero tratados mediante la inserción de una prótesis endoscópica, para la descompresión de la vía biliar, pero si esta opción no era técnicamente viable, a continuación se requería una intervención de Radiología intervencionista para colocación de un drenaje biliar mediante acceso percutáneo. Solo en aquellos casos en que esta técnica fallaba, se procedía a la realización de una derivación quirúrgica biliodigestiva

ESTADISTICA

Estudio descriptivo

Las variables cualitativas fueron expresadas en porcentajes absolutos y frecuencias. Se llevaron a cabo de forma rutinaria los test Kolmogorov-Smirnov y Shapiro-Wilk tests .

Como el resultado era no gaussiano, la edad fue indicada con el porcentaje y el rango intercuartil.

Como denominador, se empleó datos del Registro Municipal poblacional del Instituto Español de Estadística para calcular ambos, el porcentaje bruto de incidencias de adenocarcinoma y el estadístico Z tanto en hombres como en mujeres.

Análisis de supervivencia

Se empleó el test de Kaplan–Meier para calcular las probabilidades de supervivencia, medimos el tiempo global de supervivencia en términos de meses desde el momento inicial al diagnóstico hasta el tiempo de fallecimiento o en los casos en los en que el paciente se mantenía vivo a fecha del 1 de Junio de 2009.

Para calcular los porcentajes de supervivencia de los diferentes grupos, empleamos los métodos de Log-Rank y Breslow, y posteriormente utilizamos un análisis multivariante de Regresión de Cox. Sólo las variables significativas previas al tratamiento fueron consideradas, descartándose la presencia de colinealidad; un valor menor de $p < 0.05$ se consideró estadísticamente significativo. Los análisis fueron realizados empleando los programas de software siguientes: SPSS versión 15.0 en español y Epidat 3.1

RESULTADOS

Un número total de 358 pacientes fueron incluidos en nuestro estudio, sus características pueden verse en la Tabla 4

La tasa global bruta de incidencia de adenocarcinoma de páncreas en nuestra área es de 10.39 nuevos casos por 100000 habitantes y año. La incidencia fue más alta en hombres (12.00 nuevos casos por 100000 habitantes anualmente) que en mujeres 8.68 casos, $p=0.003$, esto explica el índice hombre /mujer 1,38 (IC %: 1,12 – 1,71).

La Figura 2 muestra una Mediana global de supervivencia de 5.68 meses, supervivencia anual fue de 24%, después de 3 años se redujo a 4%, y después de 5 años se redujo a 2%.

La Figura 3 y la Tabla 5 comparan el porcentaje de supervivencia entre los pacientes diagnosticados con o sin EUS previa, evaluando la mediana de supervivencia y la supervivencia después de uno, tres y cinco años. Nosotros obtuvimos resultados estadísticamente significativos a favor de la EUS inicial ($p = 0.024$); cuando seleccionamos aquellos pacientes con Anatomía Patológica confirmada de Adenocarcinoma (Figura 4)(Tabla 6), los resultados continuaban siendo significativos a favor de la EUS ($p=0.014$). No hubo diferencias significativas cuando se analizaron otros métodos diagnósticos tales como la EUS-PAAF ($p = 0.271$), TAC helicoidal ($p = 0.843$) o el TAC multicorte ($p = 0.738$).

Evaluando otros factores que podrían influir en el porcentaje de supervivencia, (Figura 5) se muestra un contraste en la supervivencia dependiendo del sexo del paciente, siendo más alto en mujeres con una mediana de 6.57 meses comparado con los hombres , 5.34 meses ($p=0.014$).

La Figura 6 muestra como la supervivencia fue evaluada de acuerdo a si la masa tumoral hallada en el momento del diagnóstico afectaba a sólo una o más de una porción del páncreas (cabeza, cuerpo o cola). La supervivencia fue más alta en casos donde sólo un área estaba afectada (5.67 meses, frente a 5.17 meses in casos donde múltiples áreas estaban afectadas), no obstante el resultado global no fue estadísticamente significativo

En casos donde había una sólo localización, la Figura 7 muestra la supervivencia de acuerdo a la localización de la masa tumoral. La supervivencia fue más alta en aquellos casos donde la masa tumoral estaba localizada en la cola (un tiempo de supervivencia de 6.23 meses), bastante más que en la cabeza (6.17 meses) o el cuerpo (4.10 meses). Las diferencias son significativas cuando se comparan la cabeza y el cuerpo ($p = 0.005$), no obstante este no es el caso cuando se comparan la cabeza y la cola ($p = 0.926$) ni cuando se comparan el cuerpo y la cola ($p = 0.096$)

Las variables previas al tratamiento que resultaron significativas fueron incluidas en un modelo multivariante de regresión de Cox; los resultados fueron registrados en la Tabla 7. Sólo el sexo de los pacientes y la EUS permanecieron significativas.

Entre los diferentes tratamientos, sólo la cirugía ($p < 0.001$) y la quimioterapia ($p < 0.001$) estuvieron estadísticamente asociados con un alto porcentaje de supervivencia, en contraste a la radioterapia ($p = 0.211$).

Figura 2 : Supervivencia global de los pacientes (n=358)

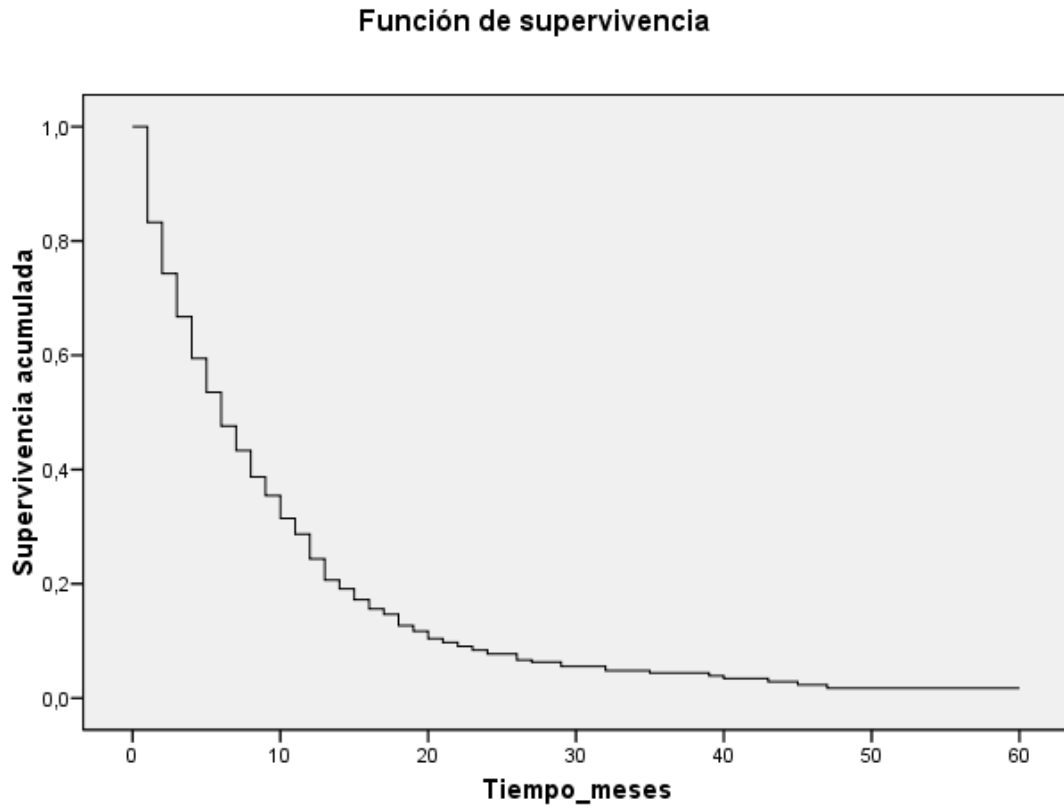


Figura 3: Supervivencia en función de si el diagnóstico se realizó con o sin EUS. Todos los pacientes (n = 358)

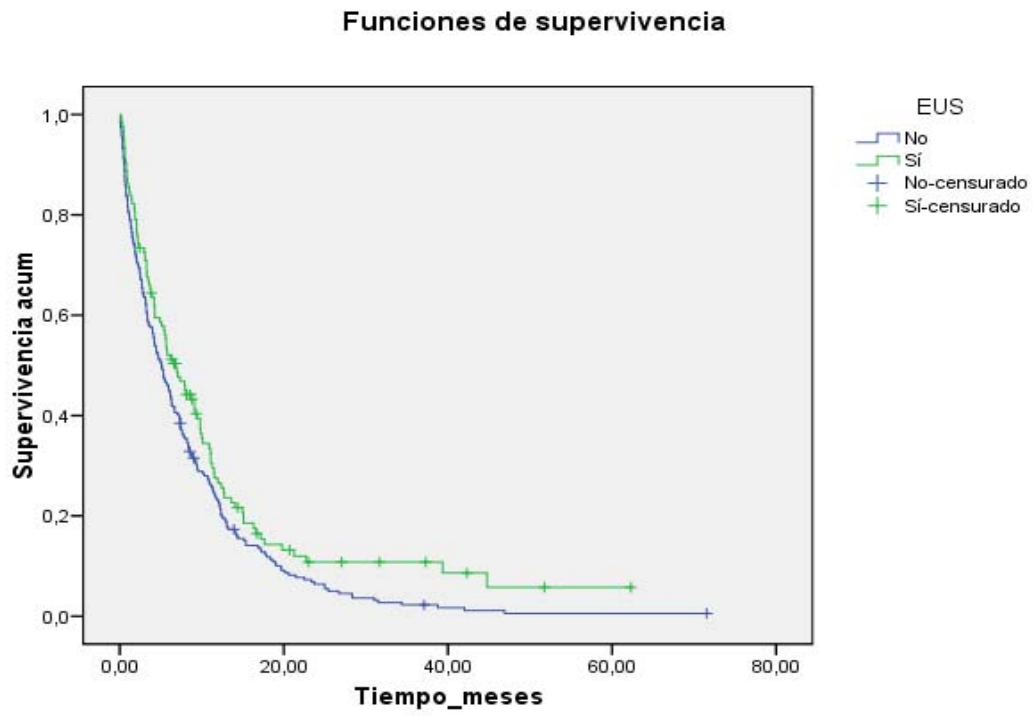


Fig 4. Supervivencia en función de si el diagnóstico se realizó con o sin EUS. Pacientes con Anatomía Patológica (n = 256)

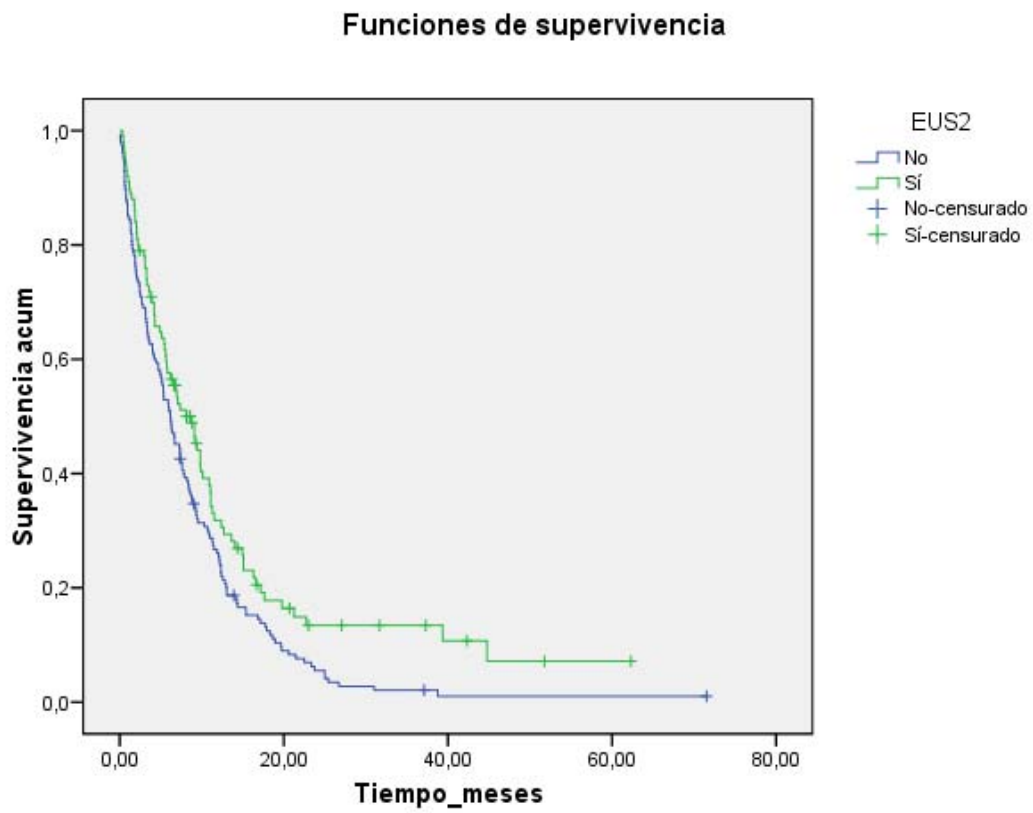


Figura 5. Supervivencia por sexo (n = 256)

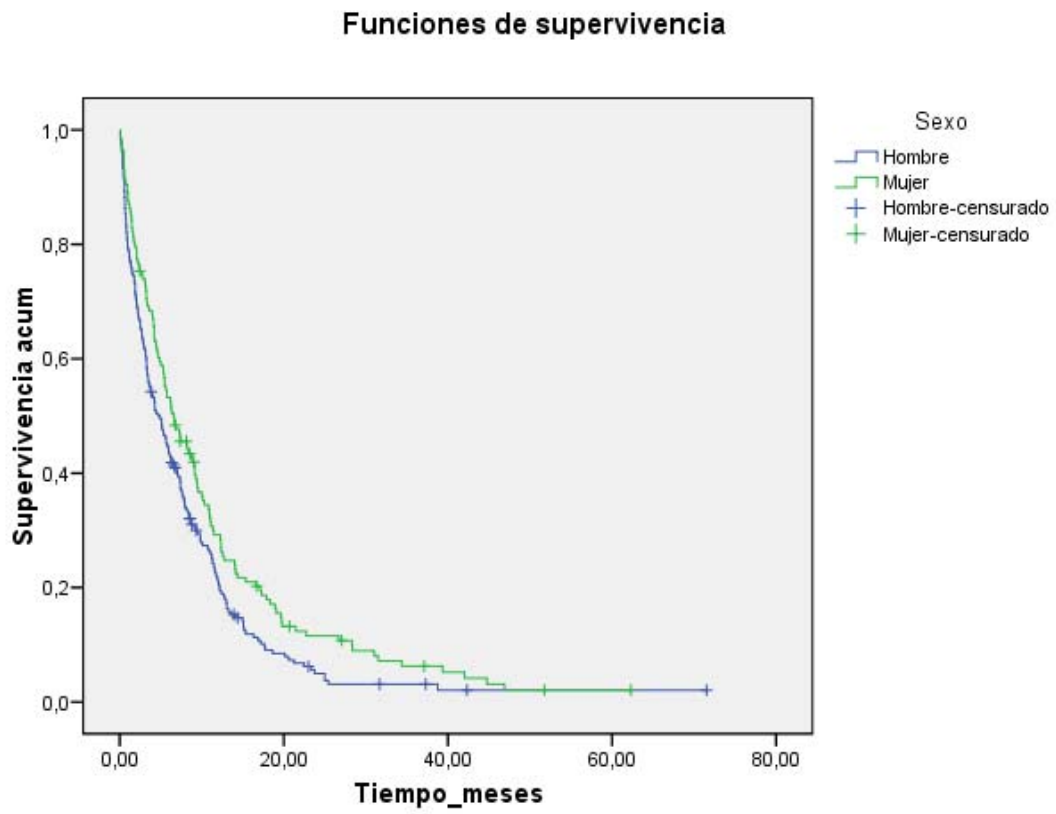


Fig 6. Supervivencia según el tumor este localizado en una única porción del páncreas o en más de una (n = 256)

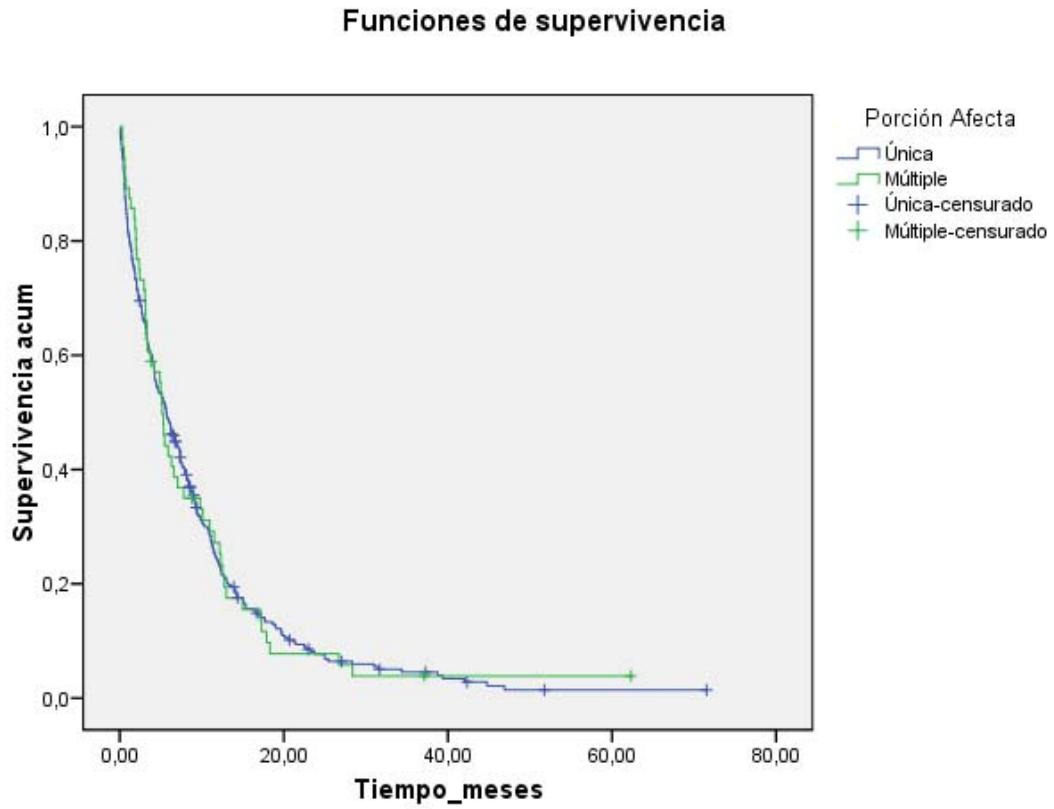


Fig 7. Supervivencia según localización

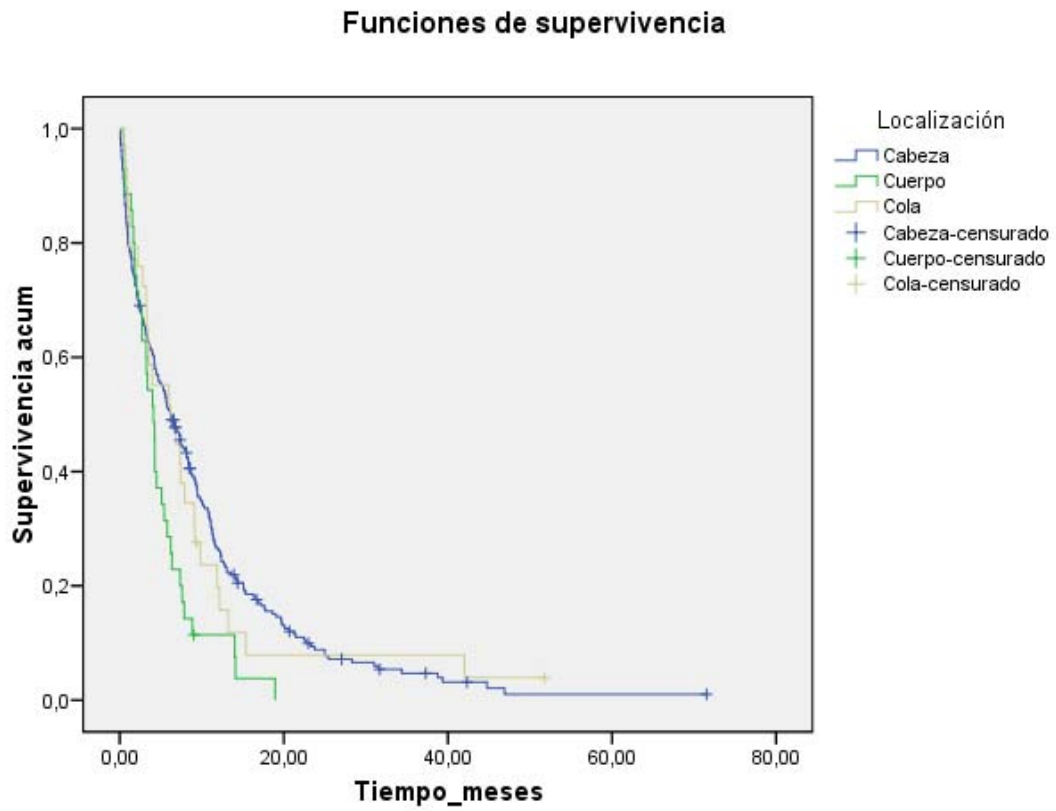


Tabla 4 : **Análisis descriptivo de los pacientes incluidos en el estudio (n = 358)**¹

EDAD (años)	72 (64 – 79) (37 – 94)	
SEXO		
Mujer	212	(59,2%)
Varón	146	(40,8%)
LOCALIZACIÓN		
Cabeza	244	(68,2%)
Cuerpo	88	(24,6%)
Cola	77	(21,5%)
Otros	5	(1,4%)
NÚMERO DE LOCALIZACIONES		
Única	302	(84,4%)
Múltiple	56	(15,6%)
DIAGNÓSTICO		
EUS	124	(34,6%)
EUS-PAAF	24	(6,7%)
TC Helic	301	(84,1%)
TC-Multidetector	56	(15,6%)
MÉTODO DE OBTENCIÓN DE LA ANATOMÍA PATOLÓGICA		
Laparatomía y biopsia	136	(38,0%)
Punción percutánea dirigida (TC)	75	(20,9%)
Citología de serosas	8	(2,2%)
Citología cepillado ERCP	5	(1,4%)
EUS-FNA	24	(6,7%)
Biopsias infiltración gástrica/bulbo duodenal	8	(2,2%)
Ausencia de Anatomía Patológica	102	(28,5%)
TRATAMIENTO		
CPRE	79	(22,1%)
Quimioterapia	149	(41,6%)
Quirúrgico	83	(23,2%)
Whipple	33	(9,2%)
Pancreatectomía corporocaudal	7	(2,0%)
Hepaticoyeyunostomía	43	(12,0%)
Stent	84	(23,5%)
CPTH	21	(5,9%)
RTP	4	(1,1%)
Ninguno	93	(30,0%)

¹ Variables categóricas expresadas con frecuencias absolutas y porcentajes. Edad indicada con la mediana, el rango intercuartílico y el rango total.

Tabla 5: Comparación de la Supervivencia en función de que los pacientes fuesen diagnosticados o no mediante EUS. Todos los pacientes (n = 358)

EUS	Mediana de Supervivencia (meses)	Supervivencia a 1 año	Supervivencia a 3 años	Supervivencia a 5 años
No	5,37	23%	2%	1%
Sí	6,97	27%	11%	6%

Tabla 6: Comparación de la Supervivencia en función de que los pacientes fuesen diagnosticados o no mediante EUS. Pacientes con Anatomía Patológica (n = 256).

EUS	Mediana de Supervivencia (meses)	Supervivencia a 1 año	Supervivencia a 3 años	Supervivencia a 5 años
No	6,17	26%	2%	1%
Sí	8,63	32%	13%	7%

Tabla 7 : Resultados del análisis multivariante

Variable	p	RR	IC 95%
EUS	0,030	1,30	1,07 – 1,64
Sexo femenino	0,004	0,72	0,57 – 0,90
Localizado en la cabeza	0,364	0,79	0,47 – 1,31
Localizado en el cuerpo	0,285	1,26	0,87 – 1,91
Localizado en la cola	0,132	0,73	0,48 - 1 ,10

DISCUSIÓN

Adenocarcinoma pancreático y supervivencia

El adenocarcinoma de páncreas representa la cuarta causa más común de muerte por cáncer en el mundo occidental (72). El problema radica en que la cirugía (único procedimiento curativo) generalmente sólo se puede realizar en un porcentaje pequeño de pacientes (10-20%) (73) y desafortunadamente la mayoría de los tumores son diagnosticados en un momento en que la cirugía no puede llevarse a cabo. Algunos autores consideran que para conseguir una mejora sustancial de la reseabilidad, la neoplasia debe ser detectada por lo menos en los 6 primeros meses de su presentación clínica (74).

Algunos estudios (75) han evaluado la evolución en el tiempo durante los últimos años, en cuanto al porcentaje de pacientes que presenta tanto enfermedad diseminada en el momento del diagnóstico como neoplasia resecable, habiéndose constatado sólo un muy leve incremento en el grupo de pacientes con enfermedad resecable en el momento del diagnóstico en los últimos años pero sin evidenciar un claro incremento en el porcentaje de supervivencia .

Ultrasonografía endoscópica

La Ultrasonografía endoscópica permite la detección en un estadio muy temprano del desarrollo de la neoplasia pancreática(76), permitiendo también realizar el diagnóstico diferencial con otro tipo de patología algunas de las cuales pueden simular una neoplasia en otros métodos de imagen no invasivos como por ejemplo un divertículo periampular (77). Nuestro estudio es el primero en evaluar el impacto de la repercusión de la realización de una Ultrasonografía endoscópica (EUS) en el momento del diagnóstico de adenocarcinoma de páncreas en cuanto al porcentaje de supervivencia de los pacientes en un amplio grupo de pacientes que sufren esta neoplasia. Nuestro estudio es retrospectivo a lo largo de 10 años y presenta 2 bloques separados de pacientes : el primer bloque comprende a aquellos pacientes con diagnóstico de neoplasia maligna basado en criterios clínicos y radiológicos , pero que no

tenían confirmación histopatológica (N=102), se trata de pacientes en los que no se consideró la realización de confirmación histopatológica, bien por sus características biológicas (edad, deterioro general del paciente o que rehusaron el consentimiento para la misma...); el segundo bloque se trata de pacientes con confirmación histopatológica de adenocarcinoma ductal (N=256). Nosotros obtuvimos resultados estadísticamente significativos en el grupo de pacientes sometidos a EUS en el momento del diagnóstico (sin PAAF) en relación a la tasa global de supervivencia de todos los pacientes diagnosticados con neoplasia maligna ($p=0.024$) y en aquellos en los que el diagnóstico histopatológico de adenocarcinoma fue confirmado ($p=0.014$)

En nuestra opinión estimamos que las diferencias que nosotros obtenemos en relación al grupo de pacientes sometidos a EUS en el momento del diagnóstico (sin PAAF) son debidas a un temprano diagnóstico más que a avances objetivos en la valoración de la resecabilidad. Los pacientes fueron sometidos a laparotomía exploradora para obtener una confirmación histopatológica y una evaluación fehaciente de su resecabilidad, y en el mismo acto se llevó a cabo un procedimiento quirúrgico biliodigestivo paliativo cuando era necesario o una resección quirúrgica con intención curativa cuando era posible. Aunque en nuestro estudio las exploraciones de EUS biliopancreática con equipo radial se ha publicado que no existen diferencias en cuanto a la exploración pancreática realizada con un equipo sectorial(78) y asumimos que una correcta exploración con esta tecnología sectorial obtendría los mismos resultados que nosotros presentamos

Ultrasonografía endoscópica más Punción Aspiración con aguja Fina

En los pacientes que fueron sometidos a EUS-PAAF las diferencias observadas no fueron estadísticamente significativas; no obstante este hecho podría ser debido a diferentes algoritmos diagnósticos utilizados por los diferentes médicos de nuestro hospital, así algunos prefieren solicitar la utilización de EUS-PAAF en pacientes con neoplasia resecable sin

enfermedad metastásica a distancia bien para un tratamiento quirúrgico primario o bien para emplear protocolos de neoadyuvancia y otros en cambio optan por emplear la EUS-PAAF en casos de neoplasia pancreática irresecable para remitir únicamente a quimioterapia. Las diferencias también pudieran ser debidas al número relativamente escaso de pacientes de nuestra serie en que esta tecnología fue empleada. Como previamente fue mencionado, nuestro estudio abarca un periodo de 10 años, y previamente a la instauración de la técnica de EUS-PAAF se empleaban otros métodos para obtener la confirmación histopatológica tales como la laparoscopia o la citología obtenida mediante CPRE (79), ciertamente éste es un método diagnóstico reconocido e incluso hoy en día algunos autores han relanzado su empleo combinado con el uso de balón durante la pancreatografía.

TAC multicorte

La aparición del TAC Multicorte puede traer una mejora en el diagnóstico y algunos autores han sugerido la combinación de ambas herramientas diagnósticas (80) (Ultrasonografía endoscópica y TAC multicorte). El TAC Multicorte fue instalado en nuestro hospital en Octubre del 2007, y por lo tanto solo ha estado disponible en los últimos 15 meses de nuestro estudio, de este modo se puede explicar probablemente la falta de diferencias estadísticamente significativas obtenidas en nuestro análisis.

Género

Nuestro estudio muestra un incremento de supervivencia en el sexo femenino, esto coincide con estudios previos (81) mostrando la misma tendencia y ello puede estar en relación a una menor comorbilidad sistémica del sexo femenino cuando se compara con varones de la misma edad (82).

Localización

A diferencia de otros estudios (83), nosotros no detectamos diferencias estadísticamente significativas en cuanto a los porcentajes de supervivencia en relación a la localización del tumor. Nuestra opinión es que este resultado es debido al hecho de que la EUS permite una evaluación completa de la glándula, especialmente permite una clara visualización del cuerpo y cola de páncreas a través del estómago con lo que se permiten realizar más diagnósticos precoces de neoplasias en esta localización y mejora en los porcentajes de supervivencia de tumores en esta localización.

Tratamiento

Desde el comienzo de la década de 1990 el equipo quirúrgico biliopancreático de nuestro Hospital, ha permanecido inmodificado, además cuenta con amplia experiencia en el campo de cirugía oncológica pancreática, por lo que estimamos que no puede haber discrepancias en cuanto al abordaje quirúrgico en nuestro estudio(84).

Nuestros pacientes ancianos, con menos condiciones biológicas favorables y sin confirmación histopatológica que presentaban neoplasia de la cabeza pancreática fueron sometidos a la inserción de stents autoexpandibles metálicos. Este procedimiento se ha mostrado que sea posiblemente incorrecto pues en algunos casos puede comportar patología benigna y en ese caso la colocación de stents plásticos sería la mejor opción(85). También se ha demostrado que tales prótesis metálicas interfieren con el diagnóstico histopatológico via EUS-PAAF(86).

En los 10 años que abarca nuestro estudio no se han producido novedades relevantes en cuanto a la radio/quimioterapia. Por otra parte ninguno de nuestra serie de pacientes recibió el nuevo tratamiento quimioterápico con anticuerpos anti EGFR (epidermal growth factor receptor) recientemente introducidos como adyuvantes en la quimioterapia. Por tanto, nosotros encontramos diferencias en la supervivencia a los 5 años después del diagnóstico, las diferencias en cuanto a la supervivencia pueden ser explicadas en relación con diagnóstico

precoz, que en nuestra serie es interpretado en relación con la utilización de EUS biliopancreática.

Aunque se realizan constantes avances en el campo de la identificación de diferentes subtipos moleculares (87) de adenocarcinoma, nuestro estudio no ha incluido éstos, debido fundamentalmente al largo periodo que abarca, de todas formas estimamos que aunque en creciente desarrollo, aún no presentan una suficiente importancia clínica.

Expectativas

Hasta que una quimioterapia efectiva se desarrolle en el futuro, la única posibilidad de curación para los pacientes es un diagnóstico “precoz”. La Ultrasonografía endoscópica en nuestro centro permite realizar un diagnóstico del tumor en estadios tempranos en aquellos pacientes con historia clínica sospechosa

Algunos expertos han iniciado protocolos de detección para aquellos sujetos con alto riesgo de desarrollar un adenocarcinoma debido a factores genéticos , como por ejemplo aquellos con síndrome FAMM (Familial Atypical Mole Melanoma Syndrome)(88), otros insisten en que se deben estratificar de forma precisa las subpoblaciones de pacientes con alto riesgo de desarrollar adenocarcinoma de páncreas para que los programas de screening que se instauren sean más efectivos(89) y en este campo la ultrasonografía endoscópica jugará un papel crucial. Por otra parte la Ultrasonografía endoscópica (EUS) se ha sugerido que puede desempeñar un importante papel en el estudio de dispepsia de origen no aclarado (90) aunque son necesarios más estudios para determinar si esta técnica debería ser incluida en los algoritmos diagnóstico de abordaje de la dispepsia.

Conclusiones

Nuestro estudio muestra un incremento significativo en la supervivencia en los pacientes sometidos a Ultrasonografía Endoscópica en el momento del diagnóstico, esto depende fundamentalmente de alcanzar un diagnóstico que permita realizar un tratamiento

quirúrgico con resección pancreática, dado que no se han producido cambios significativos en cuanto al tipo de tratamiento en los 10 años del estudio

ESTUDIO 3: TIPOS DE CANCER PANCREATICO EN EUS-PAAF Y QUIMIOTERAPIA

Introducción

El papel de la Ultrasonografía endoscópica +PAAF para la caracterización de las lesiones neoplásicas malignas es altamente reconocido(91), se considera una técnica segura con un alto rendimiento en la distinción entre lesiones benignas y malignas(92). La aparición de nuevos prototipos de aspiración permiten un incremento en la eficiencia en la obtención de las muestras (93). La emergencia de otras tecnologías junto a la visión ultrasonografica convencional (Elastografía, administración contrastes para realce ultrasonográfico o la más reciente CELMI-EUS –low mechanical index-) aunque permiten una mejor aproximación diagnóstica, no permiten realizar el diagnóstico anatomopatológico de certeza.

No obstante a lo mencionado, hay que tener en cuenta otras consideraciones, la negatividad para malignidad de la EUS-PAAF, en base a algunas dificultades técnicas (94)con el manejo de las agujas o en casos de difícil localización (por ejemplo el proceso uncinado) pueden interferir en la toma de muestras de citología, por lo que ante imágenes ciertamente sospechosas de malignidad(95), si el paciente es un candidato quirúrgico elegible , la decisión quirúrgica no debería cambiar(96). Otra opción que propugnan algunos autores es la posibilidad de repetir la EUS-PAAF con lo que se incrementa la rentabilidad diagnostica de malignidad(97).

Objetivo

Determinar la variedad de fármacos quimioterápicos administrados para neoplasias malignas pancreáticas, como resultado de la tipificación previa de las mismas, mediante la realización de una EUS-PAAF. El estudio es retrospectivo en un periodo de 1 año, en un sólo centro.

Métodos

Este estudio retrospectivo fue diseñado y aprobado conforme a las directrices del Comité de Ética del Complejo Hospitalario de Pontevedra (área de cobertura de 300000 habitantes)

Se realizaron un total de 280 exploraciones ultrasonográficas (EUS) en nuestro centro a lo largo de 1 año (con o sin PAAF) desde el 30 de Abril de 2008 al 1 de Mayo de 2009. Los pacientes seleccionados en nuestro estudio son a los que se les había realizado una EUS-PAAF, por neoplasia pancreática maligna.

La EUS-PAAF biliopancreática representó 2/3 de las EUS-PAAF realizadas habitualmente en nuestro servicio (30% EUS-PAAF en mediastino, 5% de EUS-PAAF de recto). Sólo se tuvieron en cuenta para la inclusión en nuestra serie los casos de neoplasia pancreática que habían sido diagnosticados mediante EUS-PAAF.

Se excluyeron 2 pacientes que en ese año se sometieron a EUS-PAAF por sospecha de neoplasia pancreática en los que la PAAF resultó negativa y que posteriormente, fueron diagnosticados mediante otros procedimientos (TAC y laparoscopia), -valor predictivo negativo de 91%-.

Los casos de neoplasias quísticas de páncreas fueron excluidas (cistoadenoma seroso, cistoadenoma mucinoso o neoplasia mucinosa papilar intraductal). También se excluyeron los pseudoquistes, los ampulomas y los colangiocarcinomas.

Todos los pacientes que forman parte del estudio, firmaron el consentimiento informado para realizar EUS-PAAF en base a hallazgos de lesiones ocupantes de espacio pancreáticas detectadas por TAC multicorte. La EUS-PAAF se realizó con equipo Olympus GT-UCT-140-AL5, y todos los pacientes fueron sedados con la combinación de fentanilo y midazolam. Las agujas utilizadas para realizar la EUS-PAAF fueron agujas Olympus 22 G con dispositivo de succión. Ninguno de los casos presentó complicaciones (sangrado, sepsis o pancreatitis). Un paciente requirió 2 sesiones para confirmar el tipo histopatológico de adenocarcinoma. La realización

del procedimiento de EUS-FNA fue realizada por dos endoscopistas expertos en ultrasonografía endoscópica y las muestras fueron procesadas en la misma sala de endoscopias en presencia de un citopatólogo; las dimensiones de cada neoplasia fueron anotadas antes de proceder a la PAAF.

Las muestras para citología fueron procesadas y se obtuvo asimismo bloque celular. Además en los casos necesarios se realizó tinción de inmunohistoquímica. Se recogieron además los parámetros demográficos de los pacientes de nuestra serie y se calculó el área tumoral en cada caso. Otro dato recogido fue la determinación de CA 19.9 obtenido en las 2 semanas previas a la realización de la EUS-PAAF (Tabla 8).

En aquellos casos en que el análisis citopatológico mostró datos compatibles con tumor neuroendocrino (Foto 11), la inmunohistoquímica con sinaptofisina , cromograinina , enolasa neuronal específica y CD56 fue empleada . La inmunohistoquímica mediante Glypican , CK7 Heppar1, permitió realizar el diagnóstico de metástasis de hepatocarcinoma en la cabeza de páncreas (Foto 12). Los tratamientos globalmente empleados para cada paciente fueron asimismo recogidos.

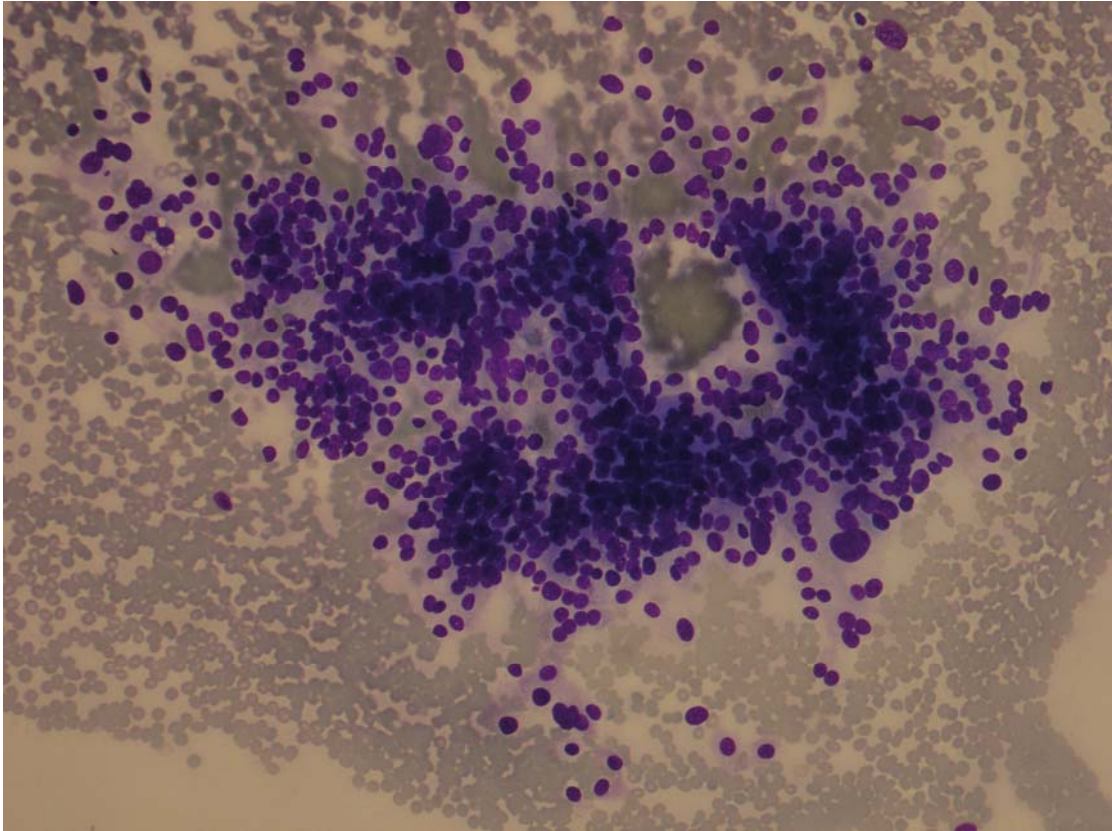


Foto 11: Imagen citológica de células de tumor neuroendocrino teñidas con inmunohistoquímica específica

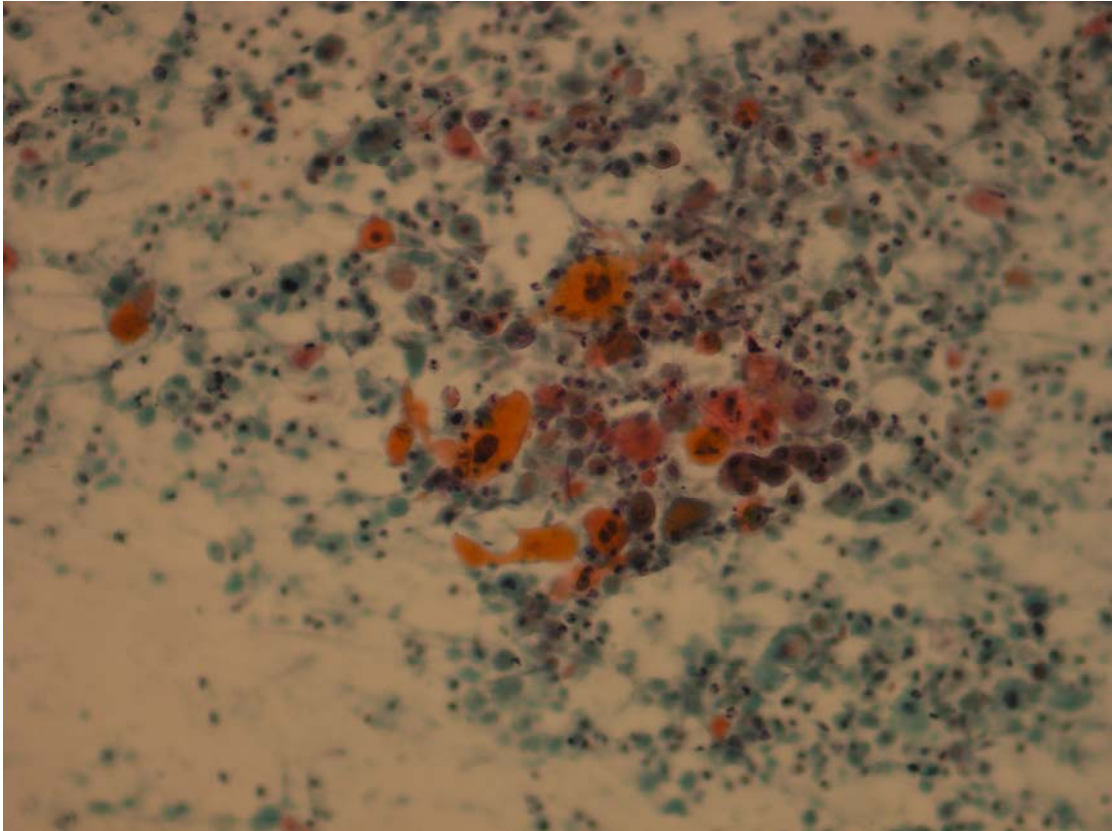


Foto 12: Imagen de extensión citopatológica de metástasis de hepatocarcinoma a nivel de cabeza de páncreas

Tabla 8 : Características de los pacientes sometidos a EUS-PAAF por neoplasias pancreáticas malignas (N = 22)¹

SEXO		
Femenino	9	(40,9%)
Masculino	13	(59,1%)
Edad	67	(44 – 85)
LOCALIZACION		
Cabeza-cuerpo	2	(9,1%)
Cabeza	12	(54,6%)
Cola	4	(18,2%)
Cuerpo-cola	1	(4,6%)
Cuerpo	3	(13,6%)
Uncinado	1	(4,6%)
TIPO HISTOPATOLOGICO		
Adenocarcinoma ductal	14	(63,6%)
Adenocarcinoma de celulas en anillo de sello	2	(9,1%)
Adenocarcinoma mucinoso	1	(4,6%)
Carcinoma epidermoide	1	(4,6%)
Metastasis de carcinoma hepatocelular	1	(4,6%)
Tumor neuroendocrino	3	(13,6%)
ESTADIO		
Irreseccable	8	(36,4%)
Enfermedad metastásica	9	(40,9%)
Resecable	5	(22,7%)
Nivel sérico de CA 19.9 (UI/mL)	293,0	(3,4 – 45424,0)
AREA TUMORAL EN EUS (cm ²)	11,0	(1,7 – 32,0)

¹ Variables categóricas en frecuencias absolutas y porcentajes. Variables continuas en mediana y rango

RESULTADOS

En nuestro estudio (Tabla 9):

La presencia de **adenocarcinoma** aparece en un 77% de los pacientes (17/22) incluyendo un subtipo de adenocarcinoma de células en anillo de sello en 2 pacientes y un adenocarcinoma mucinoso en un paciente.

En el 18% de los pacientes (3/17), el adenocarcinoma *fue resecable* -ello fue determinado en base al TAC multicorte y a la EUS- , los 3 casos con localización a nivel de la cabeza de páncreas, con lo que consecuentemente se realizó una duodenopancreatectomía cefálica tipo Whipple.

En 6 pacientes (6/17) se evidenció una *enfermedad metastásica hepática* en el momento del diagnóstico con mínima ascitis perihepática evidenciada en TAC multicorte (la biopsia hepática estaba contraindicada) con lo que se realizó EUS-FNA. Dos pacientes de éstos no recibieron quimioterapia debido a la edad y consideraciones familiares. Los otros 4 pacientes recibieron quimioterapia, aunque un paciente precisó de la implantación de un stent biliar autoexpandible por medio de CPRE (Colangiopancreatografía retrógrada endoscópica) antes del inicio de la quimioterapia debido a la presencia de colestasis marcada.

Los 8 pacientes restantes (8/17) presentaban un *adenocarcinoma irresecable* , en dos de ellos se realizó drenaje biliar a través de CPRE (Colangiopancreatografía retrógrada endoscópica), otros dos pacientes el drenaje biliar tuvo que realizarse a través de CPTH (Colangiopancreatografía transhepática), la cirugía con bypass intestinal se realizó en dos pacientes por suboclusión intestinal y en un caso se colocó un stent gástrico por vía endoscópica debido a la compresión intragástrica de un adenocarcinoma de cola de páncreas.

La decisión de iniciar o no quimioterapia fue tomada por parte del Servicio de Oncología de acuerdo a las siguientes características individuales: edad, comorbilidad, condiciones generales del paciente y estadio de la neoplasia. De la misma forma, la decisión en cuanto al tipo de quimioterapia utilizada y su cambio o mantenimiento en función de la

respuesta fue establecida por parte del Servicio de Oncología. Los fármacos utilizados fueron Gemcitabina, Erlotinib y Cetuximab, sólo un paciente recibió radioterapia.

Se detectó un **carcinoma epidermoide** primario de páncreas, se trataba de un paciente con pérdida notable de peso y sospecha de lesión tumoral a nivel de la cola de páncreas, motivo por lo que fue remitido para realización de EUS-PAAF. El hallazgo histopatológico mostró que se trataba de un carcinoma escamoso y ninguna otra neoplasia fue detectada en un TAC toracoabdominal, además la exploración otorrinolaringológica fue normal , por consiguiente se emitió el diagnóstico de carcinoma epidermoide primario irresecable pancreático y se prescribió tratamiento con Gemcitabina /Vinorelbina/5FU/Cisplatino.

Los **tumores neuroendocrinos**, se detectaron en 3 pacientes . En los 3 casos la presencia de síndromes relacionados con la producción hormonal (funcionalidad) fue excluida. Uno de los pacientes que presentaba enfermedad metastásica hepática al diagnóstico, recibió tratamiento con análogos de la somatostatina de liberación retardada. En los otros dos pacientes, los tumores estaban confinados a la glándula pancreática (Foto 13), motivo por lo que únicamente se realizó resección quirúrgica sin otras complicaciones. Uno de los pacientes presentaba enfermedad de Von Hippel–Lindau y tenía historia de múltiples intervenciones quirúrgicas para exéresis de hemangioblastomas del Sistema Nervioso Central.

En un paciente la EUS-PAAF detectó una metástasis a nivel de la cabeza de páncreas procedente de un hepatocarcinoma. Era un paciente con antecedente de hepatitis crónica viral por virus VHC que había recibido tratamiento antiviral combinado con interferon pegilado +Ribavirina durante 48 semanas hace 3 años presentando respuesta virológica sostenida, habiendo posteriormente abandonado el seguimiento; debutaba con astenia anorexia y adelgazamiento y en el TAC multicorte se evidenciaba una lesión sólida pancreática y una marcada desestructuración del parénquima hepático. De esta forma la EUS-PAAF fue realizada (Foto 14), constatando que se trataba de una metástasis de carcinoma hepatocelular, por lo que recibió tratamiento con sorafenib

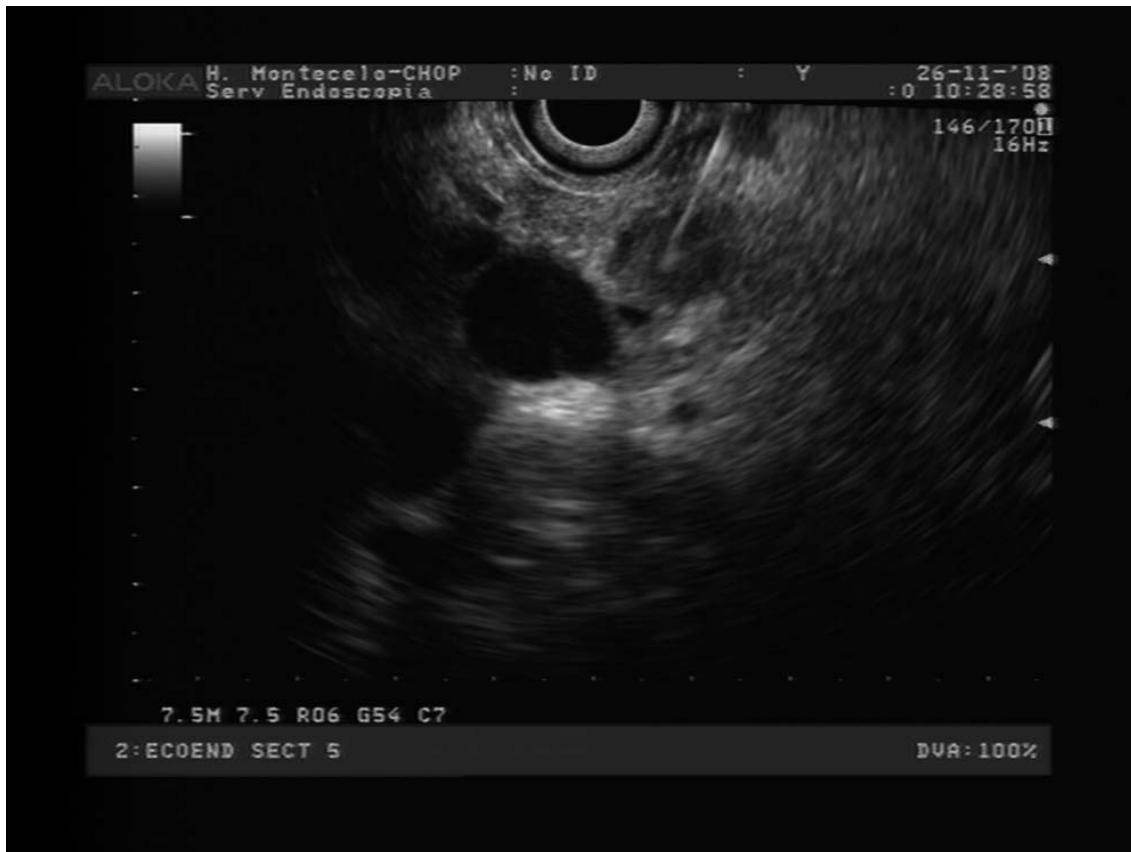


Foto 13: Imagen de EUS-PAAF sobre tumor neuroendocrino

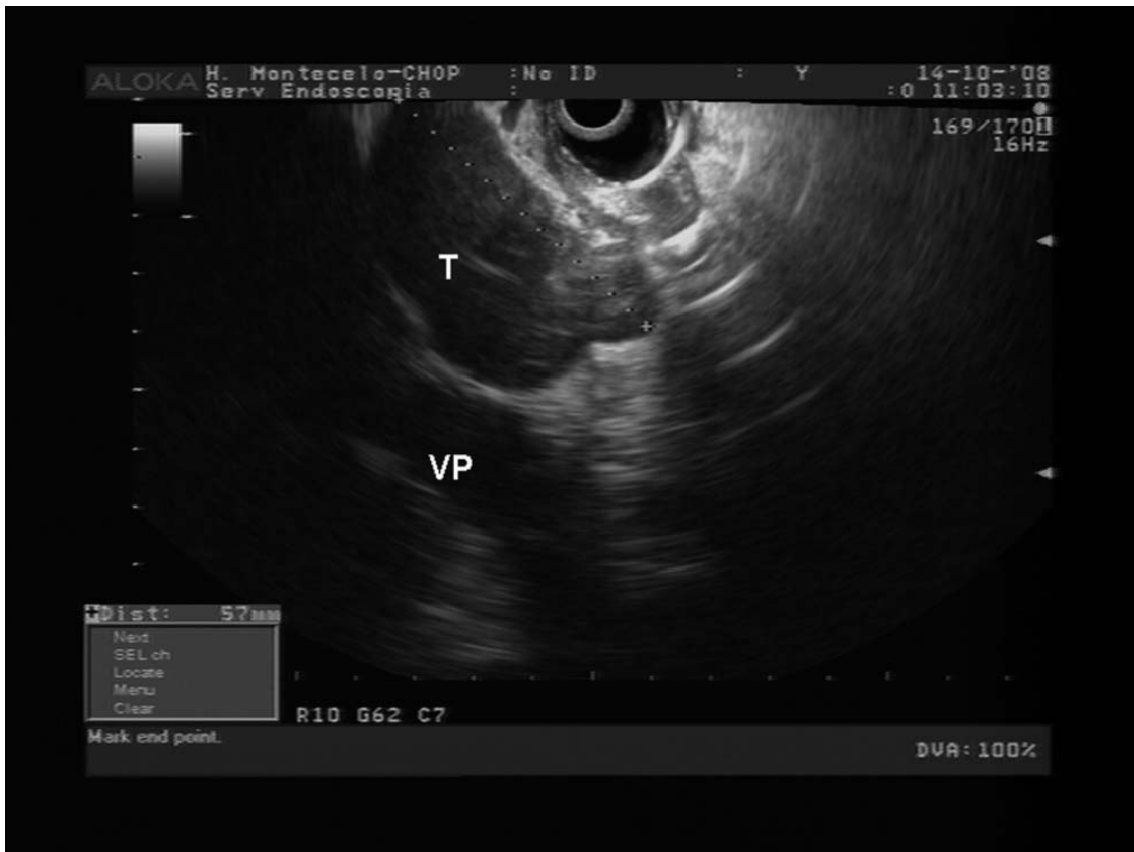


Foto 14: Imagen Ultrasonográfica de metástasis a nivel de cabeza de páncreas de hepatocarcinoma

Tabla 9: Tratamiento de acuerdo al tipo histopatológico ¹

ADENOCARCINOMA (n = 17)		
Cirugia (PD Whipple= 3, bypass intestinal= 2)	5	(29,4%)
Stent biliar (ERCP=3, CPTH=2)	5	(29,4%)
Stent gástrico	1	(11,8%)
Gemcitabina	10	(58,8%)
Erlotinib	3	(17,6%)
Cetuximab	1	(5,9%)
Radioterapia	1	(5,9%)
Ninguno	2	(11,8%)
CARCINOMA EPIDERMOIDE (n=1)		
Cisplatino+Gemcitabina+Vinorelbina+5FU	1	(100%)
TUMOR NEUROENDOCRINO(n = 3)		
Cirugía	2	(66,6%)
Sandostatin-Lar	1	(33,3%)
METASTASIS DE CARCINOMA HEPATOCELULAR(n= 1)		
Sorafenib	1	(100,0%)

¹ único o combinado

DISCUSION

En general, el **adenocarcinoma** pancreático- la neoplasia pancreática más común- tiene un pronóstico malo, ello es debido a su particular curso indolente lo que conlleva que realizar un diagnóstico temprano sea difícil (98), añadido también a que el principal marcador sérico (CA 19.9) puede tener falsos negativos (aquellos pacientes con Antígeno de Lewis negativo). Así en la mayoría de los pacientes, las neoplasias son diagnosticadas en un estadio irresecable o con enfermedad metastásica (99), por lo que en estos casos sólo se realizan tratamientos paliativos bien endoscópicos o quirúrgicos (100) para descomprimir la vía biliar o para desobstruir la luz digestiva pero sin reseca el tumor.

Nuestro estudio detectó aproximadamente un 77% de adenocarcinomas de páncreas ,ello es debido a que sólo se incluyeron en el mismo las neoplasias pancreáticas referidas a nuestra unidad para realizar EUS-PAAF en un año y no al número total de pacientes con diagnóstico de neoplasias pancreáticas en nuestro Hospital a lo largo del año.

La cirugía con resección tumoral es la única herramienta curativa para el adenocarcinoma de páncreas (101), y ciertamente la resecabilidad tumoral depende de una serie de factores como la afectación de otros órganos o la invasión vascular. Algunos autores han podido comprobar que en estadios resecables, el tratamiento neoadyuvante (quimioradioterapia) puede permitir un mejor control local de la neoplasia pero con sólo un muy leve incremento de la supervivencia(102). Aunque los resultados con respecto al empleo de la quimioterapia no son favorables en el momento actual, los avances en este campo son constantes y recientemente se ha reportado que la adición de inhibidores del factor de crecimiento epidérmico (EGFR o cetuximab) (103), a la quimioterapia convencional empleada en el adenocarcinoma de páncreas (Gemcitabina asociada a radioterapia seguida de erlotinib de rescate) muestra una mejora de los resultados clínicos. Por otra parte las investigaciones en el campo del adenocarcinoma colorrectal han demostrado que se consigue una respuesta favorable a la utilización de inhibidores de factor de crecimiento epidérmico en aquellos

pacientes que muestran una proteína Kras no mutada (o salvaje) (104). De este modo, en las muestras de tejido pancreático obtenidas mediante EUS-PAAF se podría realizar la detección de la mutación de la proteína Kras (105) y ello podría representar una buena opción para poder seleccionar en el futuro a aquellos pacientes que en el futuro se podrían beneficiar del empleo de este fármaco. Además algunos autores han detectado que la respuesta del adenocarcinoma a la gemcitabina (106) se puede determinar antes del inicio de la terapia. Dos pacientes presentaban una variedad de adenocarcinoma conocido como adenocarcinoma de células en anillo de sello (signet ring). Parece que esta variedad tumoral se caracteriza por tener una pérdida de la expresión de la proteína conocida como E-Cadherina(107). Aunque en este momento este hecho no implicaría ningún cambio en el tratamiento, algunos investigadores consideran (10) que este elemento podría conducir al desarrollo de nuevas dianas terapéuticas. Uno de nuestros pacientes presentó otra variedad de adenocarcinoma conocida como adenocarcinoma mucinoso, a pesar de la falta de relevancia actual con respecto al tratamiento, sí que es conocida en el momento actual (108) que este subtipo presenta un mejor pronóstico.

De forma similar, algunos otros autores han encontrado otros tipos tumorales pancreáticos menos comunes a través de la realización de EUS-PAAF, tales como el carcinoma de células pequeñas (109) o el carcinoma de células acinares (110).

Hemos detectado un paciente que presentaba un **carcinoma epidermoide** (o de células escamosas) de páncreas, ésta es una localización unusual (111) en esta localización. En este paciente se prescribió la combinación 5FU/cisplatino/gemcitabina, además de la adición de la vinorelbina, fármaco frecuentemente empleado en estos carcinomas epidermoides de otras localizaciones sistémicas (pulmón) (112)

A pesar del hecho de que en nuestro estudio no se objetivó ningún diagnóstico de linfoma pancreático primario, algunos autores han reportado tales casos (113), siendo difícil en ocasiones realizar el diagnóstico diferencial con respecto al adenocarcinoma ; es por tanto

imperativo trabajar con expertos citopatólogos y con el empleo de inmunohistoquímica específica (114) ,siendo además de gran rentabilidad la realización de citometría de flujo (115).

Una específica valoración de inmunohistoquímica es también imprescindible para una correcta tipificación de los **tumores neuroendocrinos**(116) debido a que ellos presentan un particular pronóstico (117) y unas peculiares características respecto al tratamiento(118), constituyendo en el momento actual un tipo tumoral con comportamiento biológico poco conocido(119).

Un paciente con tumor neuroendocrino presentaba metástasis hepáticas y fue tratado con análogos de somatostatina de liberación retardada(120), (también se están desarrollando tratamientos con radionúclidos dirigidos frente a receptores de somatostatina). Otro paciente diagnosticado de enfermedad de Von Hippel–Lindau con antecedentes de numerosas resecciones quirúrgicas de hemangioblastomas del Sistema Nervioso Central. Recientes publicaciones han documentado el empleo de la talidomida, un conocido fármaco antiangiogénico(121) en este síndrome y en el momento actual se está especulando su utilización sistemática por lo que la utilización de EUS-PAAF puede ser relevante para su correcta tipificación.

Otras neoplasias sistémicas pueden metastatizar a nivel de la glándula pancreática (122), así la metástasis de un hepatocarcinoma a nivel del páncreas ya había sido previamente descrita (123). La confirmación histopatológica en nuestro caso, permitió el tratamiento dirigido con sorafenib, un nuevo fármaco que inhibe los factores de crecimiento vascular(124) y que tiene especialmente efecto tanto a nivel del hepatocarcinoma como contra el carcinoma de células renales (125) (hasta nuestro conocimiento éste el primer caso reportado en la literatura, de tratamiento con sorafenib por metástasis pancreática de hepatocarcinoma, como resultado de una EUS-PAAF).

Esto puede ser importante porque las metástasis de carcinoma de células renales en páncreas se han descrito (126) incluso después de años de ser diagnosticado el carcinoma renal.

En conclusión, la EUS-PAAF tiene un papel fundamental en el diagnóstico y tratamiento de las lesiones pancreáticas malignas en el momento presente, con la posibilidad futura de secuenciación del genoma del cáncer de páncreas, será posible realizar nuevas clasificaciones moleculares o histopatológico-moleculares(127) y establecer terapias más específicas para cada tipo de tumor, incluido aquellos casos que inicialmente sean irresecables, pudiéndose lograr que se conviertan en resecables. En último término ello redundará en un cambio significativo de la supervivencia de estos pacientes.

JUSTIFICACION

- 1.** Difusión del concepto de diagnóstico precoz en las neoplasias pancreáticas en base a EUS y CA 19.9.
- 2.** Necesidad de un estudio que corrobore si existe un cambio en cuanto a la supervivencia del adenocarcinoma de páncreas en el área de sanitaria donde se desarrolla mi labor asistencial, con la introducción de la Ultrasonografía endoscópica.
- 3.** Necesidad de la realización de un estudio epidemiológico del adenocarcinoma de páncreas en nuestra área sanitaria.
- 4** Valoración de si es posible un diagnóstico histopatológico preoperatorio de las neoplasias pancreáticas que posibilite el diseño de estrategias específicas de quimioterapia.

CONCLUSIONES:

1- La indicación de una Ultrasonografía endoscópica biliopancreática añadida a la solicitud de marcadores tumorales séricos (CA 19.9) permite diagnosticar un gran número de patologías benignas biliopancreáticas como pancreatitis crónica, además de poder alcanzar el diagnóstico de adenocarcinoma maligno pancreático en estadio precoz curativo.

2-En nuestro medio se ha demostrado un incremento significativo en la supervivencia en los pacientes sometidos a Ultrasonografía Endoscópica en el momento del diagnóstico de adenocarcinoma de páncreas, ello es debido a que se alcanza un diagnóstico más temprano lo que posibilita una cirugía curativa.

3-La EUS-PAAF tiene un papel fundamental en el diagnóstico y tratamiento de las lesiones pancreáticas malignas en el momento presente, lo que permite el diseño de dianas y algoritmos terapéuticos específicos.

REFERENCIAS BIBLIOGRÁFICAS

1. Di Magno EP, Buxton JL, Regan PT, Hattery RR, Wilson DA, Suarez JR, Green PS. Ultrasonic endoscope. *Lancet* 1980; 1:629-31. [PMID 6102631]
2. Inui K, Kida M, Fujita N, Maguchi H, Yasuda K, Yamao K. Standard imaging techniques in the pancreatobiliary region using radial scanning endoscopic ultrasonography. *Digestive Endoscopy* 2004; 16(Suppl):S118-33.]
3. Chong AK, Caddy GR, Desmond PV, Chen RY. Prospective study of the clinical impact of EUS. *Gastrointest Endosc* 2005; 62:406-10. [PMID 16111959]
4. Cubiella Fernandez J, Lancho Seco A, Echarri Piudo A, Ulla Rocha JL, Fernandez- Seara J; Sociedad Gallega de Patología Digestiva. Sedation at endoscopic units in Galicia: results of the "Sociedad Gallega de Patología digestiva" inquiry. *Rev Esp Enferm Dig.* 2005 Jan; 97(1):24-37.
5. Trummel JM, Surgenor SD, Cravero JP et al. Comparison of differing sedation practice for upper endoscopic ultrasound using expert observational analysis of the procedural sedation. *J Patient Saf* .2009 Sep;5(3):153-9
6. Bournet B, Miguères I, Delacroix M et al. Early morbidity of endoscopic ultrasound : 13 years´ experience at a referral center. *Endoscopy.* 2006 Apr;38(4):349-354.
7. Buscail L, Faure P, Bournet B et al. Interventional endoscopic ultrasound in pancreatic diseases. *Pancreatology* .2006,6(1-2):7-16.Review
8. Mortensen MB, Fristrup C, Holm FS et al. Prospective evaluation of patient tolerability ,satisfaction with patient information , and complications in endoscopic ultrasonography .*Endoscopy* 2005.Feb ;37(2):146-53.
9. Wilcox CM, Kilgore M. Cost minimization analysis comparing diagnostic strategies in unexplained pancreatitis. *Pancreas* 2009 Mar;38(2):117-121.

10. Chen VK, Arguedas MR, Kilgore ML. A cost-minimization analysis of alternative strategies in diagnosing pancreatic cancer. *Am J Gastroenterol.* 2004 Nov;99(11):2223-34.
11. Pompa RL, Anderson MA. The “super-endosonographer”: can we and should we do it all?. *Gastrointest Endosc.* 2007 Jun;65(7):958-9.
12. Papanikolaou IS, Delicha Em, Adler A et al. Prospective, randomized comparison of mechanical and electronic radial endoscopic ultrasound systems: assessment of performance parameters and image quality. *Scand J Gastroenterol.* 2009;44:93-9.
13. Sreenarasimhaiah J. Interventional endoscopic ultrasound: the next frontier in gastrointestinal endoscopy. *Am J Med Sci.* 2009 Oct;338(4):319-24. Review
14. Galasso D, Voermans RP, Fockens P. Role of endosonography in drainage of fluid collections and other NOTES procedures. *Best Pract Res Clin Gastroenterol.* 2009;23(5):781-9. Review
15. Giovannini M. Contrast-enhanced endoscopic ultrasound and elastosonoendoscopy. *Best Pract Res Clin Gastroenterol.* 2009;23(5):767-79. Review
16. Hirooka Y, Itoh A, Kawashima H et al. Diagnosis of pancreatic disorders using contrast –enhanced endoscopic ultrasonography and endoscopic elastography. *Clin Gastroenterol Hepatol.* 2009 Nov;7(11 Suppl):S63-7
17. Dietrich CF. Contrast-enhanced low mechanical index endoscopic ultrasound (CELMI-EUS). *Endoscopy.* 2009;41 Suppl 2:E43-4. Epub 2009 Mar 13.
18. Saftoiu A, Gheonea DI. Tridimensional (3D) endoscopic ultrasound – pictorial review. *J Gastrointest Liver Dis.* 2009 Dec;18(4):501-5
19. Bhutani MS, Wong RF, Hoffman BJ. Training facilities in gastrointestinal endoscopy: an animal model as an aid to learning endoscopic ultrasound. *Endoscopy.* 2006 Sep;38(9):932-4.
20. Barthet M. Endoscopic ultrasound teaching and learning . *Minerva Med.* 2007 Aug;98(4):247-51

21. Lee JH, Topazian M. Pancreatic endosonography after Billroth II gastrectomy. *Endoscopy* .2004 Nov;36(11):972-5
22. Braverman I. Skin Signs of systemic disease. 3rd edition. Philadelphia :Saunders ;1998
23. Rault S, Salmon-Ehr C, Cambie MP et al. Palmoplantar filiform parakeratotic hyperkeratosis and digestive adenocarcinoma . *Ann Dermatol Venereol* 1997;124:707
24. Ulla JL, Garcia-Doval I, Posada C et al. Plantar keratoderma as a presenting sign of pancreatic adenocarcinoma . *J Clin Ultrasound* .2008 Feb;36(2):108-109.
25. Fujita N. Obstacles to widespread USE of endoscopic ultrasonography in the diagnosis of biliopancreatic diseases. *Digestive Endoscopy* 2002;14:S30-1.
26. Frossard JL, Sosa-Valencia L, Amouyal G et al. Usefulness of endoscopic ultrasonography in patients with "idiopathic acute pancreatitis". *Am J Med* 2000;109:196-200.
27. Thuler FP, Costa PP, Paulo GA et al. Endoscopic ultrasonography and alcoholic patients: can one predict early pancreatic tissue abnormalities?. *JOP. J Pancreas* (online) 2005;6:568-74.
28. Tse F, Barkun JS, Barkun AN. The elective evaluation of patients with suspected choledocholithiasis undergoing laparoscopic cholecistectomy . *Gastrointest Endosc* 2004; 60:437-48
29. Ikeda M, Sato T, Ochiai M et al. Diagnosis of small pancreatic tumor by endoscopic ultrasonography. *Bildgebung* 1993;60:209-14
30. Klapman JB, Chang KJ, Lee JG et al. Negative predictive value of endoscopic ultrasound in a large series of patients with a clinical suspicion of pancreatic cancer. *Am J Gastroenterol* 2005;100:2658-61.
31. Birk D, Begger H. Neoadjuvant, adjuvant and palliative treatment of pancreatic cancer. *Curr Gastroenterol Rep* 2001;3:129-35

32. Koprowski H, Steplewski Z, Mitchell K et al. Colorectal carcinoma antigens detected by hybridoma antibodies. *Somatic Cell Genet* 1979;5:957-71.
33. Clave P, Boadas J, Gonzalez-Carro P et al. Accuracy of imaging techniques and tumor markers in the diagnosis of pancreatic cancer. *Gastroenterol Hepatol* 1999;22:335-341
34. Akdogan M, Sasmaz N, Kayhan B et al. Extraordinarily elevated CA 19-9 in benign conditions: a case report and review of the literature. *Tumori* 2001;87:337-9.
35. Takahashi Y, Takeuchi T, Sakamoto J et al. The usefulness of CEA and/or CA 19-9 in monitoring for recurrence in gastric cancer patients: a prospective clinical study. *Gastric Cancer* 2003;6:142-5.
36. Halm U. Perioperative CA 19-9 levels can predict stage and survival in patients with resectable pancreatic adenocarcinoma. *J Clin Oncol* 2006;24:5610
37. Lankisch PG. The problem of the diagnosing chronic pancreatitis. *Dig Liver Dis* 2003;35:131-4.
38. Hsieh JS, Jan CM, Lu CY et al. Preoperative evaluation of endoscopic ultrasonography and portography in selecting devascularization surgery for esophagogastric varices. *Am Surg* 2005;71:439-444.
39. Sgouros SN, Bergele C. Endoscopic ultrasonography versus other diagnostic modalities in the diagnosis of choledocholithiasis. *Dig Dis Sci* 2006;51:2280-6.
40. Yusuf TE, Harewood GC, Clain JE et al. International survey of knowledge of indications for EUS. *Gastrointest Endosc.* 2006 Jan;63(1):107-11.
41. Chang CY, Huang SP, Chiu HM et al. Low efficacy of serum levels of CA 19.9 in prediction of malignant diseases in asymptomatic population in Taiwan. *Hepatogastroenterology.* 2006; 53(67):1-4.
42. Draganov P, Toskes PP. Chronic pancreatitis. *Curr Opin Gastroenterol.* 2002 Sep;18(5):558-562.

43. Kayhan B, Akdogan M. Can IL-2R alpha be a valuable marker along with CA 19-9 in the diagnosis of chronic pancreatitis and pancreatic cancer. *Int J Biol Markers*. 2004 Jul-Sep;19-3:196-202.
44. Nouts A, Levy P, Voitot H et al. Diagnostic value of serum Ca 19.9 antigen in chronic pancreatitis and pancreatic adenocarcinoma. *Gastroenterol Clin Biol*. 1998 Feb;22(2):152-9
45. Guallar-Castillon P, Rodriguez-Artalejo F et al. Consumption of alcoholic beverages and subjective health in Spain. *J Epidemiol Community Health* 2001 Sep;55(9):648-52.
46. Sung JJ. Endoscopic ultrasonography in abdominal pain:what makes sense?. *Endoscopy* 2001 Aug;33(8):668-75
47. Axon AT, Classen M, Cotton PB et al. Pancreatography in chronic pancreatitis : international definitions. *Gut* 1984;25:1107-112.
48. Wiersema MS, Hawes KH, Lehman G, et al. Prospective evaluation of endoscopic ultrasonography and endoscopic retrograde cholangiopancreatography in patients with chronic abdominal pain of suspected pancreatic origin. *Endoscopy* 1993;25:555-564.
49. Horton KM. Multidetector CT and three-dimensional imaging of the pancreas:state of the art. *J Gastrointest Surg* 2002;6:126-128.
50. Ainsworth AP, Rafaelsen SR, Wamberg PA et al. Cost-effectiveness of endoscopic ultrasonography, magnetic resonance cholangiopancreatography and endoscopic retrograde cholangiopancreatography in patients suspected of pancreaticobiliary disease. *Scand J Gastroenterol*. 2004;39(6):579-83
51. Hughes DB, Grobmyer SR, Brennan MF. Preventing pancreaticoduodenectomy for lymphoplasmacytic sclerosing pancreatitis:cost effectiveness of IgG4. *Pancreas* 2004;29:167.
52. Schima W. MRI of the pancreas :tumours and tumour-simulating processes. *Cancer imaging*.2006 Dec 20;6:199-203.

53. Tempero MA, Uchida E, Takasaki H et al. Relationship of carbohydrate antigen CA 19.9 and Lewis antigens in pancreatic Cancer. *Cancer Res* 1987;47:5501-5503.
54. Jernal A, Siegel R, Ward E, et al. Cancer statistics ,2009 . *CA Cancer J Clin* 2009; May 27. (Epub ahead of print)
55. Warshaw AL, Fernandez-del-Castillo C. Pancreatic carcinoma. *N Engl J Med.* 1992 Feb 13;326(7):455-65.
56. Mendieta Zerón H, García Flores JR, Romero Prieto ML. Limitations in improving detection of pancreatic adenocarcinoma. *Future Oncol.*2009 Jun; 5(5):657-668.
57. Mishra G, Conway JD. Endoscopic ultrasound in the evaluation of radiologic abnormalities of the liver and biliary tree. *Curr Gastroenterol report.* 2009. Apr; 11(2).150-4.
58. Mori H. New insight of pancreatic imaging: from “unexplored” to “explored”. *Abdom Imaging.* 2008 Nov 6 (Epub ahead of print)
59. Woods TO. Standards for medical devices in MRI: present and future. *J Magn Reson Imaging.* 2007 Nov ;26 (5):1186-9.
60. Barugola G, Frulloni L, Salvia R et al. Is CA 19-9 a screening marker?. *Dig Liver Dis.* 2009 May ;41(5):325-7. Epub 2009 Mar 17.
61. Hines OJ, Reber HA. Pancreatic surgery. *Curr Opin Gastroenterol .* 2009 Jun 22 (Epub ahead of print)
62. Massuco P, Rivero D, Sgotto E et al. Prognostic significance of lymph node metastases in pancreatic head cancer treated with extended lymphadenectomy: not just a matter of numbers. *Ann Surg Oncol.* 2009 Dec;16(12):3323-32. Epub 2009 Sep 24.
63. Cho A, Yamamoto H, Nagata M et al. A totally laparoscopic pylorus-preserving pancreaticoduodenectomy and reconstruction. *Surg Today .*2009; 39 (4): 359-62. Epub 2009 Mar 25.

64. Fujisaki S, Takashina M, Sakurai K et al. A case of successful management of liver metastases of pancreatic carcinoma by hepatectomy and adjuvant chemotherapy. *Gan To Kagaku Ryohol*. 2008 Nov;35(12):2109-11.
65. Burris HA 3rd, Moore MJ, Andersen J et al. Improvements in survival and clinical benefit with gemcitabine as first-line therapy for patients with advanced pancreatic cancer: a randomized trial. *J Clin Oncol*. 1997 Jun;15 (6), 2403-2413.
66. Ng SS, Tsao MS, Nicklee T et al. Effects of the epidermal growth factor receptor inhibitor OSI-774, Tarceva, on downstream signaling pathways and apoptosis in human pancreatic adenocarcinoma. *Mol Cancer ther*. 2002 Aug; 1(10):777-83.
67. Rivera F, López-Tarruella S, Vega-Villegas ME et al. Treatment of advanced pancreatic cancer : from gemcitabine single agent to combinations and targeted therapy. *Cancer Treat Rev*. 2009 Jun ;35(4):335-9. Epub 2009 Jan 7. Review
68. Morganti AG, Valentini V, Macchia G et al. Adjuvant radiotherapy in resectable pancreatic carcinoma. *Eur J Surg Oncol*. 2002 Aug; 28 (5):523-30.
69. Nakai Y, Isayama H, Kawabe T et al. Efficacy and safety of metallic stents in patients with unresectable pancreatic cancer receiving gemcitabine. *Pancreas* 2008 Nov;37 (4):405-10.
70. Morriss-Stiff G, Hassn A, Young WT. Self-expanding metal stents for duodenal obstruction in advanced pancreatic adenocarcinoma . *HPB (Oxford)*. 2008; 10(2):134-7.
71. Cho YK, Shin JH, Oh SY. Significance of palliative gastrojejunostomy for unresectable pancreatic head carcinoma. *Hepatogastroenterology*. 2008 Jan-Feb; 55(81):254-7.
72. Søreide K, Aagnes B, Møller B et al. Epidemiology of pancreatic cancer in Norway: trends in incidence, basis of diagnosis and survival 1965-2007. *Scand J Gastroenterol* . 2010; 45(1):82-92.
73. Freitas D, Fernandes Gdos S, Hoff PM et al. Medical management of pancreatic adenocarcinoma. *Pancreatol* . 2009;9(3):223-232. Epub 2009 May 5.

74. Chari ST. Detecting early pancreatic cancer : problems and prospects. *Semin Oncol.* 2007 Aug ;34(4) :284-94. Review
75. Baxter NN, Whitson BA, Tuttle TM. Trends in the treatment and outcome of pancreatic cancer in the United States. *Ann Surg Oncol.* 2007 Apr; 14(4): 1320-6. Epub 2007 Jan 17.
76. Chang DK, Nguyen NQ, Merrett ND et al. Role of endoscopic ultrasound in pancreatic cancer. *Expert Rev Gastroenterol Hepatol.* 2009 Jun ;3(3): 293-303.
77. Malik S, Kaushik N, Khalid A et al. EUS yield in evaluating biliary dilatation in patients with normal serum liver enzymes. *Dig Dis Sci.* 2007 Feb ;52(2):508-12. Epub 2007 Jan 9.
78. Harinck F, Bruno MJ. endosonography in the management of biliopancreatic disorders. *Best Pract Res Clin Gastroenterol.* 2009;23(5):703-710. Review.
79. Ikeda S, Maeshiro K, Ryu S et al. Diagnosis of small pancreatic cancer by endoscopic balloon- catheter spot pancreatography : an analysis of 29 patients. *Pancreas.* 2009 May;38(4):e102- 13.
80. Mansfield SD, Scott J, Oppong K et al. Comparison of multislice computed tomography and endoscopic ultrasonography with operative and histological findings in suspected pancreatic and periampullary malignancy. *Br J Surg.* 2008. Dec ;95(12):1512-20.
81. Linder S, Boström L, Nilsson B. Pancreatic carcinoma incidence and survival in Sweden in 1980-2000: A population-based study of 16,758 hospitalized patients with special reference to different therapies. *Eur J Surg Oncol.* 2007 Jun;33(5):616-22. Epub 2007. Feb 20.
82. David M, Lepage C, Jouve JL et al. Management and prognosis of pancreatic cancer over a 30-year period. *Br J Cancer.* 2009 Jul 21;101 (2):215-8. Epub 2009 Jun 30.

83. Artinyan A, Soriano PA, Prendergast C, et al. The anatomical location of pancreatic cancer is a prognostic factor for survival. *HPB (Oxford)*. 2008 October 1;10 (5):371-376.
84. Tseng JF, Pisters PW, Lee JE et al. The learning curve in pancreatic surgery. *Surgery*. 2007 May;141(5):694-701.
85. Ross WA, Wasan SM, Evans DB et al. Combined EUS with FNA and ERCP for the evaluation of patients with obstructive jaundice from presumed malignancy. *Gastrointest Endosc*. 2008 Sep; 68(3):461(6). Epub 2008 Apr 2.
86. Ayaru L, Kurzawinski TR, Shankar A et al. Complications and diagnostic difficulties arising from biliary self-expanding metal stent insertion before definitive histological diagnosis. *J Gastroenterol Hepatol*. 2008 Feb; 23(2):315-20.
87. Westgaard A, Schjølberg AR, Cvancarova M et al. Differentiation markers in pancreatic head adenocarcinoma : MUC 1 and MUC4 expression indicates poor prognosis in pancreaticobiliary differentiated tumours. *Histopathology*. 2009 Feb;54(3):337-47.
88. Poley JW, Kluijt I, Gouma DJ et al. The yield of First-Time Endoscopic Ultrasonography in Screening individuals at a high risk of developing pancreatic cancer. *Am J Gastroenterol* .2009 Jun 2 (Epub ahead of print)
89. Greenhalf W, Grocock C, Harcus M et al. Screening of High-risk families for pancreatic cancer. *Pancreatology* 2009;9:215-222.
90. Lee YT, Lai AC, Hui Y et al. EUS in the management of uninvestigated dyspepsia. *Gastrointest Endosc*. 2002. Dec ;56(6):842-8.
91. Chang KJ, Nguyen P, Erickson RA, Durbin TE, Katz KD. The clinical utility of endoscopic ultrasound – guided fine needle aspiration- in the diagnosis and staging of pancreatic carcinoma. *Gastrointest Endosc*. 1997 May; 45 (5):387-393.
92. Williams DB, Sahai AV, Aabakken L et al. Endoscopic ultrasound guided fine needle aspiration biopsy: a large single center experience. *Gut* 1999. May ; 44(5):720-6.

93. Harewood GC, Wiersema MJ. Endosonography-guided fine needle aspiration biopsy in the evaluation of pancreatic masses. *Am J Gastroenterol*. 2002 Jun; 97 (6):1386-91.
94. Sakamoto H, Kitano M, Komaki T, et al .Prospective comparative study of the EUS guided 25 - gauge FNA needle with the 19 - gauge trucut needle and 22 - gauge FNA needle in patients with solid pancreatic masses. *J Gastroenterol Hepatol*.2009 Mar; 24(3):384-90. Epub 2008 Nov 20.
95. Spier BJ, Johnson EA, Gopal DV et al. Predictors of malignancy and recommended follow-up in patients with negative endoscopic ultrasound-guided fine-needle aspiration of suspected pancreatic lesions. *Can J Gastroenterol* 2009. Apr;23(4).279-86.
96. NCCN Clinical practice guidelines in oncology. Available at:www.nccn.org. Accessed November 8, 2008
97. Tadic M, Kujudzic M et al. Role of repeated endoscopic ultrasound-guided fine needle aspiration in small solid pancreatic masses with previous indeterminate and negative cytological findings. *Dig Dis*.2008; 26(4):377-82
- 98 . Ulla Rocha JL, Alvarez Sanchez MV, Paz Esquete J et al. Evaluation of the bilio-pancreatic region using endoscopic ultrasonography in patients referred with and without abdominal pain and CA 19-9 serum elevation. *JOP*. 2007 Mar 10;8(2):191-7.
99. Freitas D, Dos Santos Fernandes G, Hoff PM et al. Medical management of pancreatic adenocarcinoma. *Pancreatology* .2009, May 5; 9(3):223-232. Epub ahead of print.
100. Pausawasdi N, Scheiman J. Endoscopic evaluation and palliation of pancreatic adenocarcinoma :current and future options . *Curr Opin Gastroenterol*. 2007 Sep; 23(5):515-21. Review
101. Warner EA, Ben-David K, Cendan JC et al. Laparoscopic pancreatic surgery: what now and what next?.*Curr Gastroenterol Rep*. 2009 Apr ;11(2):128-33.

- 102.** Turrini O, Viret F, Moureau-Zabotto L et al. Neoadjuvant 5 Fluorouracil-cisplatin Chemoradiation Effect on Survival in Patients with Resectable Pancreatic Head Adenocarcinoma: A Ten-year Single-institution experience: *Oncology* .2009 May 4; 76 (6):413-419.
- 103.** Morgan MA, Parsels LA, Kollar LE et al. The combination of epidermal growth factor receptor inhibitors with gemcitabine and radiation in pancreatic cancer. *Clin Cancer Res*. 2008 Aug 15; 14 (16):5142-9.
- 104.** Ramos FJ, Macarulla T, Capdevila J et al. Understanding the predictive role of K-ras for epidermal growth factor receptor-targeted therapies in colorectal cancer. *Clin Colorectal cancer*. 2008 Dec;7 Suppl 2:S52-7.
- 105.** Pellisé M, Castells A, Ginès A et al. Clinical usefulness of KRAS mutational analysis in the diagnosis of pancreatic adenocarcinoma by means of endosonography-guided fine-needle aspiration biopsy. *Aliment Pharmacol Ther*. 2003 May 15; 17(10):1299-307.
- 106.** Ashida R, Nakata B, Shigekawa M et al. Gemcitabine sensitivity-related mRNA expression in endoscopic ultrasound-guided fine-needle aspiration biopsy of unresectable pancreatic cancer. *J Exp Clin Canc Res*. 2009 . Jun: 16; 28:83.
- 107.** Winter JM, Ting AH, Vilardell F et al. Absence of e-cadherin expression distinguishes noncohesive from cohesive pancreatic cancer. *Clinical Cancer research* 14, 412, January 15, 2008.
- 108.** Adsay NV, Pierson C, Sarkar F et al. Colloid (mucinous noncystic) carcinoma of the pancreas. *Am J Surg Pathol* 2001;25(1):26-42
- 109.** Sakamoto H, Kitano M, Komaki T et al. Small cell carcinoma of the pancreas: role of EUS-FNA and subsequent effective chemotherapy using carboplatin and etoposide. *J Gastroenterol*. 2009; 44(5):432-8. Epub 2009 Mar 31.
- 110.** Peng HQ, Darwin P, Papadimitriou JC et al. Liver metastases of pancreatic acinar cell carcinoma with marked nuclear atypia and pleomorphism diagnosed by EUS

FNA cytology: a case report with emphasis on FNA cytological findings.
Cytojournal . 2006 Dec 30; 3:29.

111. Rana SS, Bhasin DK , Jain K et al. Endoscopic diagnosis of squamous cell carcinoma of the pancreas invading the stomach.JOP. 2009 Mar 9; 10 (2):181-3
112. Pirker R, Filipits M. Targeted therapies in lung cancer. Curr Pharm Des. 2009;15(2):188-206
113. Lin H, Li SD, Hu XG, Li ZS. Primary pancreatic lymphoma: report of six cases. World J Gastroenterol. 2006 Aug 21;12(31):5064-7.
114. Agarwal B, Ludwig OJ, Collins BT .Immunostaining as an adjuvant to cytology for diagnosis of pancreatic adenocarcinoma. Clin Gastroenterol Hepatol.2008 Dec; 6 (12):1425-31. Epub 2008. Aug 19.
115. Khashab M, Mokadem M, Dewitt J et al. Endoscopic ultrasound-guided fine-needle aspiration with or without flow cytometry for the diagnosis of primary pancreatic lymphoma- a case series. Endoscopy. 2010 Jan 25. (Epub ahead of print)
116. Imaoka H, Yamao K, Bhatia V. Rare pancreatic neoplasm: the utility of endoscopic ultrasound guided fine-needle aspiration- a large single center study. J Gastroenterol.2009; 44 (2).146-53
117. Abood GJ, Go A, Malhotra D et al. The surgical and systemic management of neuroendocrine tumors of the pancreas.Surg Clin North Am. 2009 Feb ;89(1):249-66,x.
118. Eehalt F, Saeger HD, Schmidt CM et al. Neuroendocrine tumors of the pancreas. Oncologist. 2009 May (1). Epub ahead print.
119. Massironi S, Sciola V, Peracchi M, et al. Neuroendocrine tumors of the gastro-entero-pancreatic system.World Journal Gastroenterology 2008 Sep 21; 14(35):5377-84.
120. Oberg K. Somatostatin analog octreotide LAR in gastro-entero-pancreatic tumors. Expert Rev Anticancer Ther. 2009 May;9(5):557-66.

- 121.** Sardi I, Sanzo M, Giordano F et al. Monotherapy with thalidomide for treatment of spinal cord hemangioblastomas in a patient with Von Hippel-Lindau disease. *Pediatric Blood & Cancer* . 2009 May 4. (Epub ahead print)
- 122.** Gimeno-Garcia AZ, Fernandez-Esparrach G et al. Diagnosis of pancreatic metastasis through endoscopic ultrasonography-guided aspiration puncture. *Med clin (Barc)* 2007. Jun 16; 129 (3):119.
- 123.** Thirabanjasak D, Sosothikul D, Mahayosnond A et al. Fibrolamellar carcinoma presenting as a pancreatic mass: case report and review of the literature. *Journal of Pediatric Hematology/Oncology* 2009 May; 31(5):370-2
- 124.** Colombo M. Sorafenib in advanced hepatocellular carcinoma: a further step forward personalized therapy of liver cancer. *Gastroenterology*. 2009. May; 136 (5):1832-5. Epub 2009 Mar 25.
- 125.** Wilhelm SM, Carter C, Tang L, et al. BAY 43-9006 exhibits broad spectrum oral antitumor activity and targets the RAF/MEK/ERK pathway and receptor tyrosine kinases involved in tumor progression and angiogenesis. *Cancer Res* 2004; 64(19):7099-109.
- 126.** Wente MN, Kleff J, Esposito I et al. Renal cancer cell metastasis into the pancreas: a single center experience and overview of the literature. *Pancreas* 2005 Apr,30(3):218-22.
- 127.** Hruban RH, Adasv NV. Molecular classification of neoplasm of the pancreas. *Hum Pathol*. 2009 May ;40 (5):612-23.

Santiago de Compostela 17 de Febrero de 2010

Firmado José Luis Ulla Rocha