



UNIVERSIDAD DE SANTIAGO DE COMPOSTELA

FACULTAD DE MEDICINA Y ODONTOLOGÍA

TRABAJO FIN DE GRADO DE ODONTOLOGÍA

INDICACIONES DEL RECUBRIMIENTO CUSPÍDEO. UNA REVISIÓN DE LA LITERATURA.

AUTOR: CERNADAS CARREIRA, JACOBO.

TUTOR: ALONSO DE LA PEÑA, VÍCTOR.

Departamento de Cirugía y Especialidades Médico-Quirúrgicas.

Curso académico: 2022-2023.

Convocatoria: Junio 2023.

Resumen: Esta revisión de literatura analiza el uso de recubrimientos cuspídeos para la restauración de dientes con grandes lesiones cariosas o fracturas ya sean endodonciados o no. La restauración de dientes posteriores con gran pérdida de estructura dental debe ser bien diagnosticada por el operador para establecer el tratamiento más adecuado. Es importante determinar si los recubrimientos cuspídeos son una técnica efectiva para proporcionar estabilidad oclusal, evitar la fractura y mejorar la estética.

Esta técnica consiste en cubrir las cúspides del diente con un material restaurador, como la resina compuesta, ya sea de forma directa o indirecta, para mejorar la distribución de las fuerzas masticatorias y restaurar la anatomía dental. A veces se realiza el desgaste de forma intencionada. Los trabajos de investigación que han estudiado esta técnica han concluido que aumenta la longevidad de los dientes restaurados. Además, se ha informado que los recubrimientos cuspídeos son una alternativa efectiva y rentable a las coronas de recubrimiento total.

No todas las lesiones dentales se pueden tratar con recubrimientos cuspídeos. Los pacientes deben ser cuidadosamente evaluados antes de recomendar esta técnica. La selección del material de restauración puede influir en la longevidad de la restauración. La presente revisión estudia los diferentes tipos de materiales y técnicas utilizados en el recubrimiento cuspídeo, así como sus indicaciones, procedimientos y complicaciones asociadas.

Abstract: This review of the literature analyzes the use of cuspal coverage for the restoration of teeth with large carious lesions or fractures, whether endodontically treated or not. The restoration of posterior teeth with great loss of dental structure must be well diagnosed by the operator. It is important to clarify whether cuspal coverage is an effective technique to provide occlusal stability, prevent fracture, and improve esthetics.

This technique consists of covering the cusps of the tooth with a restorative material, such as composite resin, either directly or indirectly, to improve the distribution of masticatory forces and restore dental anatomy. Research papers that have studied this technique have concluded that it increases the longevity of restored teeth. In addition, cuspal coverages have been reported to be an effective and cost-effective alternative to full veneer crowns.

Not all dental injuries can be treated with cuspal coverage. Patients must be carefully evaluated before recommending this technique. The selection of the restorative material can influence the longevity of the restoration. This review studies the different types of materials and techniques used in cusp coverage, as well as their indications, procedures, and associated complications.

Resumo: Esta revisión de la literatura analiza o uso de recubrimentos cuspídeos para a restauración de dentes con grandes lesións cariosas ou fracturas, sexan ou non tratados endodonticamente. A restauración dos dentes posteriores con gran perda de estrutura dental debe ser ben diagnosticada polo operador. É importante aclarar se os recubrimentos cuspídeos son unha técnica eficaz para proporcionar estabilidade oclusal, evitar fracturas e mellorar a estética.

Esta técnica consiste en cubrir as cúspides do dente cun material restaurador, como resina composta, ben directa ou indirectamente, para mellorar a distribución das forzas masticatorias e restaurar a anatomía dental. Os traballos de investigación que estudaron esta técnica concluíron que aumenta a lonxevidade dos dentes restaurados. Ademais, informouse que os recubrimentos cuspídeos e son unha alternativa eficaz e rendible ás coroas de recubrimiento completo.

Non todas as lesións dentais poden ser tratadas con recubrimentos cuspídeos. Os pacientes deben ser avaliados coidadosamente antes de recomendar esta técnica. A selección do material de restauración pode influír na lonxevidade da restauración. Esta revisión estuda os diferentes tipos de materiais e técnicas empregadas no tapón de cúspides, así como as súas indicacións, procedementos e complicacións asociadas.

ÍNDICE.

I. INTRODUCCIÓN.....	5
II. OBJETIVOS	6
III. MATERIAL Y MÉTODOS.....	6
IV. IMPORTANCIA DE LA ESTRUCTURA DENTAL.	6
• La caries, la endodoncia y los procesos restaurativos.	
• El bruxismo.	
• La pérdida dentaria.	
V. PROCEDIMIENTO CLÍNICO DEL RECUBRIMIENTO CUSPÍDEO.....	9
• Preparación del diente.	
• Método directo.	
• Método indirecto.	
VI. MATERIALES PARA EL RECUBRIMIENTO CUSPÍDEO	13
• Composite.	
• Cerámica.	
• Amalgama.	
• Oro.	
VII. ESTUDIOS SOBRE EL RECUBRIMIENTO CUSPÍDEO.....	16
VIII. CONCLUSIÓN	19
IX. BIBLIOGRAFÍA	21

I. INTRODUCCIÓN

En los últimos años, ha habido un interés creciente en el uso de recubrimientos cuspídeos en la práctica clínica para la restauración de dientes con grandes lesiones cariosas o fracturas, ya que la estructura dentaria y en especial las cúspides dentales tienen una importancia funcional y estética, y su pérdida puede causar complicaciones en la salud bucal y la calidad de vida de los pacientes.¹

La literatura ha demostrado que la restauración de grandes lesiones en molares y premolares puede ser un desafío para los dentistas. Los dientes con grandes lesiones requieren una restauración que proporcione estabilidad oclusal, evite la fractura y proporcione una estética adecuada. Los recubrimientos cuspídeos son una técnica que ha demostrado ser efectiva para abordar estas necesidades en ciertas situaciones.¹

La técnica de recubrimiento cuspídeo consiste en cubrir la cúspide del diente con un material restaurador, como la resina compuesta, para proporcionar estabilidad y soporte adicional a la estructura dental. Esto se ha utilizado para tratar dientes con grandes lesiones cariosas, restaurar la anatomía dental, mejorar la estética y mejorar la distribución de las fuerzas masticatorias.^{1,2}

Los estudios en la literatura han reportado resultados positivos en la utilización de los recubrimientos cuspídeos en la restauración de dientes con grandes lesiones y que han sido endodonciados. Los autores han observado una mejora en la distribución de las fuerzas masticatorias y en la estabilidad oclusal, lo que ha llevado a un aumento en la longevidad de las restauraciones. Además, se ha informado que los recubrimientos cuspídeos son una alternativa efectiva y rentable a la extracción de dientes con grandes lesiones.³

Sin embargo, no todas las lesiones dentales se pueden tratar con recubrimientos cuspídeos. Los pacientes deben ser cuidadosamente evaluados antes de que se recomiende esta técnica, y la selección del material de restauración es importante para garantizar la longevidad de la restauración.^{1,3}

II. OBJETIVOS.

El objetivo de este estudio es evaluar la eficacia y las indicaciones del recubrimiento cuspídeo como técnica restaurativa para la prevención de la fractura dental. Para ello se realizó una revisión de la literatura donde se analizará:

- Sus indicaciones clínicas.
- Análisis de las técnicas y materiales utilizados en el recubrimiento cuspídeo dental y su influencia en los resultados clínicos.

III. MATERIAL Y MÉTODOS.

Para la realización de esta revisión de la literatura se realizó una búsqueda de artículos científicos en las bases de datos de PubMed, utilizando como criterios de búsqueda las palabras “Cuspal coverage”, “Dental restorative materials” y “Importance of tooth structure”.

No se discriminó entre estudios “*in vitro*” o “*in vivo*”. Se seleccionaron los estudios publicados en inglés y español desde el 2000.

IV. IMPORTANCIA DE LA ESTRUCTURA DENTAL.

La estructura dental permite un correcto contacto oclusal y una mejor distribución de las fuerzas masticatorias, lo cual es un factor diferencial para la longevidad de la pieza.²

La estructura dental se puede ver modificada por un gran abanico de sucesos, como pueden ser:

- La caries, la endodoncia y procesos restaurativos.
- La pérdida dentaria.
- El bruxismo.²

La caries, la endodoncia y los procesos restaurativos.

La forma en la que se realiza la preparación del diente y la cantidad de estructura que se remueve afecta a su biomecánica y biología.⁴ Una pérdida excesiva de tejido dental dará lugar a una estructura débil más propensa a la fractura.^{3,4}

Las restauraciones MOD (mesio-ocluso-distal) con composite pueden dar lugar a que se produzca deflexión cuspídea, que es un proceso que ocurre cuando el composite se contrae y el monómero pasa a ser una red polimérica. Cuando esto ocurre, el composite adherido a las paredes del diente le trasmite fuertes fuerzas de tensión al diente, dando lugar a problemas como microfiltraciones, sensibilidad o incluso la fractura de la pieza.⁵

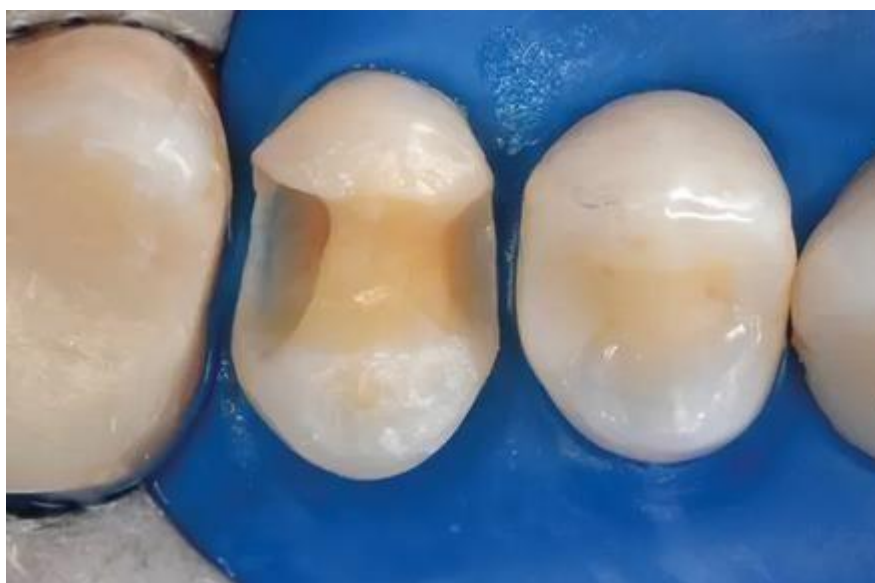

Figura 1: Premolar con pérdida de estructura por oclusal, mesial y distal.

En premolares endodonciados, la pérdida de espesor dentario provoca un aumento de la probabilidad de fractura subgingival debido a la deflexión cuspídea, provocando el fracaso de la pieza.⁶ Además, cuanto mayor es la cavidad del premolar, mayor será la deflexión cuspídea cuando no existe un recubrimiento cuspídeo, lo cual puede provocar fracturas irremediables en la pieza, sobre todo cuando esta cavidad provoca que queden 2 mm o menos de espesor en las paredes.³

La mayor pérdida de fuerza y resistencia del diente viene dada por la pérdida del reborde marginal, el cual se suele perder en cavidades MOD, donde se elimina hasta un 60% de la estructura dental.⁴

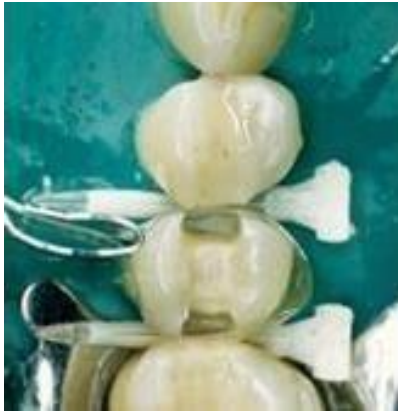

Figura 2: Premolar con pérdida de más del 60% de estructura debido a una lesión cariosa.

El bruxismo.

El bruxismo puede suponer un aumento de las fuerzas que recibe el diente, lo cual puede desencadenar la fractura del mismo, ya que hábitos como rechinar los dientes provoca el desgaste de los mismos, teniendo una pérdida de estructura y de resistencia por parte del diente.⁴

La pérdida dentaria.

Por último, la pérdida dentaria también puede afectar, debido a que ésta provoca malposiciones en los dientes, como rotaciones, lo que supone un factor que desencadena debilidad en los dientes, puesto que un diente rotado sufre un aumento de estrés por las cargas oclusales por un cambio que se produce en las mismas, lo que puede desencadenar en la fractura del mismo.²

Teniendo en cuenta estos factores, podemos ver la cantidad de procesos habituales que debilitan el diente y lo hacen más propenso a la fractura, es por ello que se debe estudiar cuál es el mejor tipo de restauración según el caso para preservar la estructura del diente y aumentar su longevidad.³

V. PROCEDIMIENTO CLÍNICO DEL RECUBRIMIENTO CUSPÍDEO.

La literatura describe la técnica clínica para realizar un recubrimiento cuspídeo según el siguiente protocolo.

- **Preparación del diente.**

Comprobar que se tiene suficiente espesor en la estructura dental remanente, ya que de caso contrario, podríamos dejar la pieza con poco soporte y causar un posible fracaso de la restauración.^{2,7}

El espesor más recomendable es de 2 mm, con el que se obtienen resultados de mayor longevidad.⁷

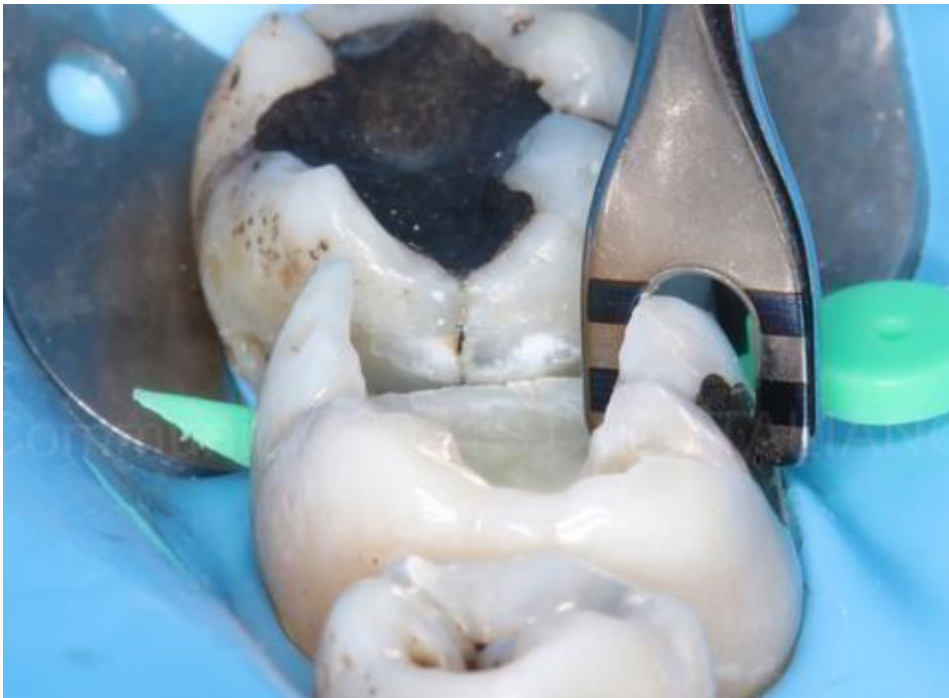


Figura 3: Molar con 2 mm de espesor en la pared.

Debemos hacer una reducción de las cúspides de entre 1 y 2 mm.^{2,8,9,10} Hay que asegurarse de que la reducción de las cúspides funcionales sea la adecuada. Las cúspides funcionales son aquellas que están en contacto en máxima intercuspidad, siendo las vestibulares en los dientes mandibulares y las palatinas en los maxilares. Esto se conoce como bisel de cúspide funcional.⁸

Se reducen las cúspides funcionales entre 1.5 y 2 mm. y las no funcionales 1mm, redondeandotodas las esquinas.^{3,2}

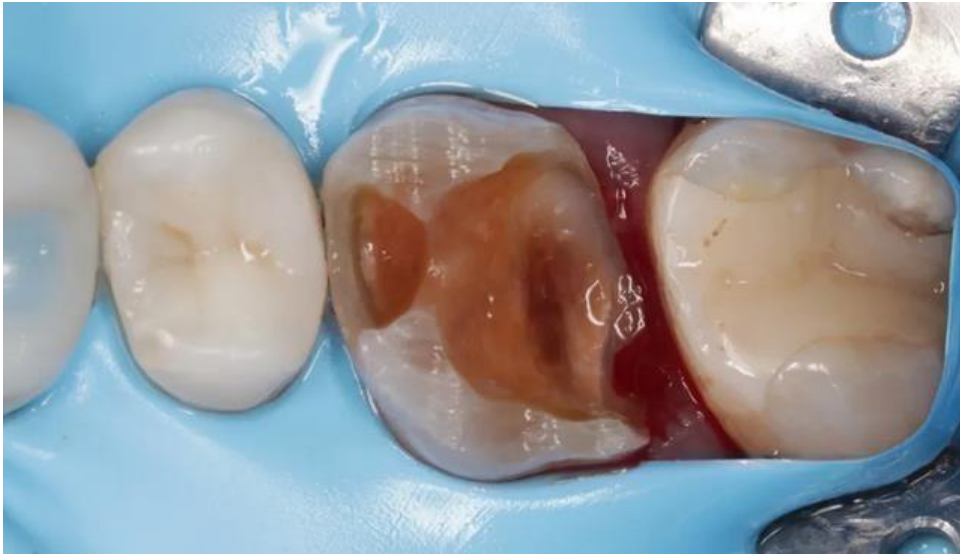

Figura 4: Molar con las cúspides desgastadas previo a un recubrimiento cuspeo.

Hay tres situaciones en los que se debe realizar un muñón o “build up” antes de la preparación del diente:

1. Si la distancia entre el suelo de la cámara pulpar y el diente remanente es de más de 4 mm.
2. Si el reborde marginal está a menos de 2 mm de altura del margen gingival.
3. Si la pared remanente tiene un espesor menor a 1.5 mm.³

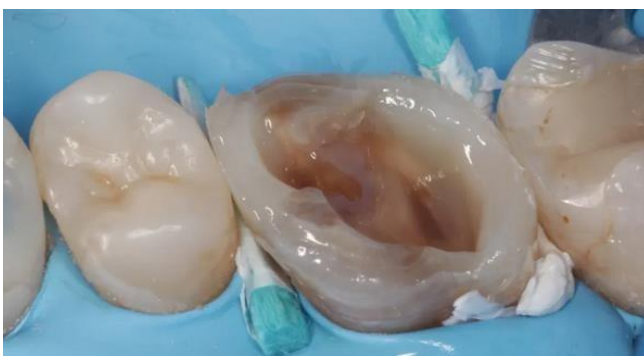

Figura 5: Build up en un molar.

- **Método directo.**

El método directo es aquel que se realiza en clínica por el odontólogo con resinas fotopolimerizables.¹¹

Se debe comenzar realizando incrementos de no más de 4 mm de composite fluido “bulk fill” desde la entrada del canal hasta llegar a la zona oclusal donde hemos realizado el desgaste. Se utiliza composite de opacidad esmalte para restaurar la zona oclusal.^{3,11} Siendo recomendable la técnica de capas oblicuas en esta área.¹²

Se debe realizar una comprobación de la oclusión con papel de articular al finalizar el tratamiento.³

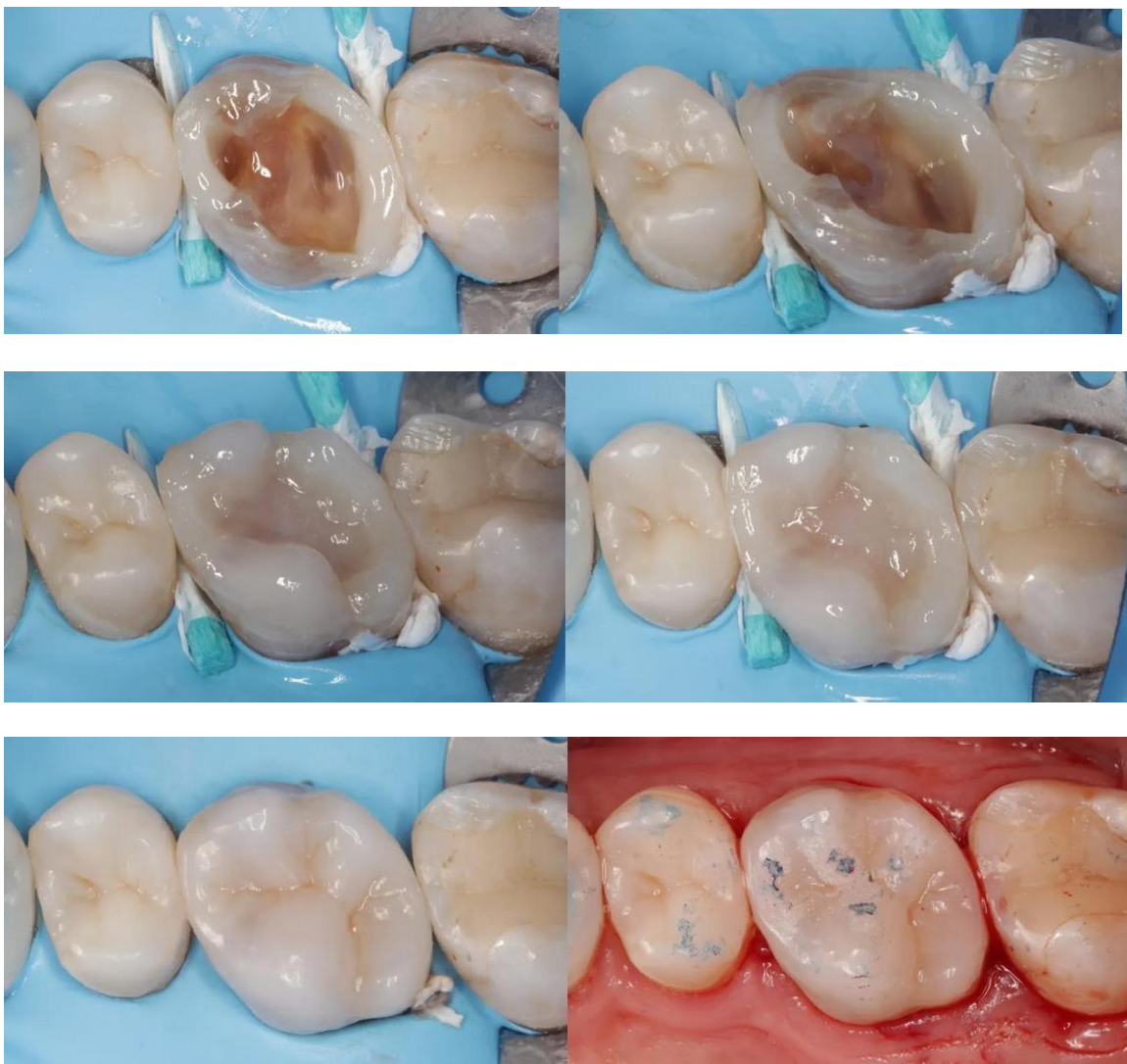


Figura 6: Proceso de la realización de un recubrimiento cusπίdeo.

- **Método indirecto.**

En este caso la restauración se realiza en el laboratorio. Tras la preparación de la cavidad, se realizará una impresión, con silicona o de manera digital. Los estudios han demostrado que ambos métodos son igual de válidos de cara al resultado final de la restauración.¹² Una vez hecha la impresión, se enviará al laboratorio para la confección de la restauración.^{11,12}

Para la cementación de la incrustación se utilizará un cemento de resina, siguiendo las instrucciones del fabricante. Se retiran los excesos de cemento antes de su completo endurecimiento.¹¹

Por último, debemos realizar una comprobación de la oclusión con papel de articular.

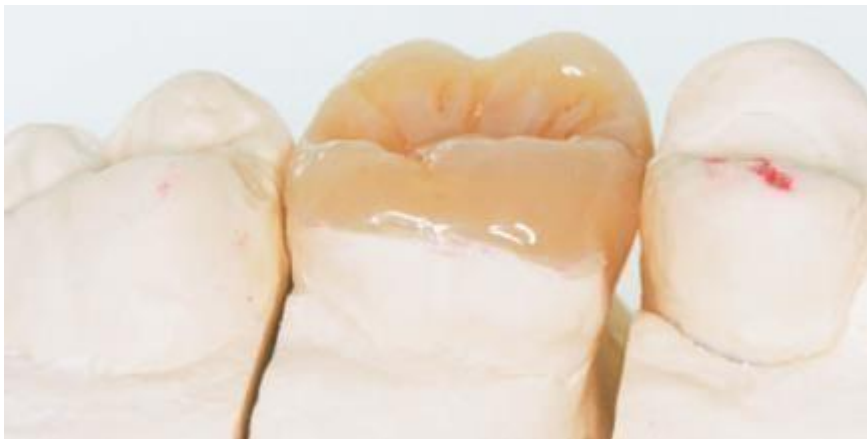

Figura 7: Recubrimiento cusπίdeo indirecto de composite.

VI. MATERIALES PARA EL RECUBRIMIENTO CUSPÍDEO.

Los materiales para la realización del recubrimiento cuspídeo más comunes son el composite y la cerámica, seguidos por la amalgama y el oro.²

Composite.

El composite es un material compuesto por una matriz orgánica y una inorgánica. Está formado por monómeros que se unen mediante una reacción de polimerización que permite que se pueda optar por el método directo o indirecto, ya que la evidencia científica ha demostrado que no existe ninguna ventaja de una técnica sobre la otra.^{13,14,15}

Este material ha demostrado aumentar la resistencia a la fractura de premolares endodonciados cuando estos presentan un espesor de pared de más de 2 mm, aunque tiene una resistencia moderada, mucho menor que la de la amalgama.^{13,16}

Otra de las ventajas de este material es que el adhesivo ha permitido que no sea necesario remover tanta estructura para realizar la restauración, aunque es necesario que el campo esté totalmente seco, ya que de lo contrario fallará la adhesión, que es el factor más común de la sensibilidad después de realizar una restauración de composite.^{13,14}

La principal desventaja de este material reside en la contracción que puede llegar del 2% al 4% de pérdida de volumen, cuando se polimeriza directamente.³ Este problema puede ser evitable mediante la utilización de composites “bulk-fill” disminuyendo la probabilidad de deflexión cuspídea gracias a su monómero, que es más flexible.¹⁷ Este es un tema muy controvertido en la literatura, puesto que mientras hay estudios que defienden que los composites “bulk fill” provocan una menor deflexión cuspídea,^{18,19} otros obtienen los mismos resultados que con composites normales utilizando las técnicas incrementales convencionales.²⁰

En general, las resinas son muy útiles para estas restauraciones, por su módulo elástico bajo, que permite una menor transmisión de las fuerzas a la estructura del diente, teniendo una biomecánica mucho más favorable y reduciendo el estrés oclusal cuando la altura de la cúspide en el recubrimiento cuspídeo es de al menos 1.5 mm.^{21,22,23}

Cerámica.

El uso de la cerámica se ha visto aumentado en los últimos años gracias a su estética y a las posibilidades que brinda el sistema CAD-CAM.^{2,23} Por ello, es el material más usado.¹¹ Es importante destacar que la restauración puede ser totalmente cerámica o metal-cerámica. La tasa de éxito no varía de forma significativa entre ambos materiales, sino que va a depender de la calidad de la unión de la cerámica con la estructura subyacente.^{13,23}

El principal problema de este material es su alto módulo elástico, lo cual lo hace susceptible a fatiga, que puede inducir a una fractura cuando recibe fuertes cargas de la mordida, como puede suceder en caso de bruxistas.²⁴ Éstas, en la mayoría de los casos, son catastróficas y conducen a la extracción de la pieza.¹⁶

Otro hándicap de este material es que, debido a que la resistencia del material va a depender de su grosor, es necesaria una preparación más agresiva que con otros materiales como el composite.¹³ Además, si bien es un material muy resistente al desgaste, puede llegar a provocar el desgaste del diente antagonista si su superficie se vuelve áspera.^{13,16}

La cerámica es un material que supone un alto costo para el paciente además de que debe acudir un mínimo de dos veces a la clínica debido a que requiere trabajo de laboratorio.^{13,16}

La mayor ventaja de este material es su gran estética gracias a su color y a su propiedad de translucidez que hacen que imite muy bien el diente real. Debido a que este material tiene una baja conductividad, reduce las posibilidades de que se produzca sensibilidad dental por frío o calor.¹³

La evidencia científica señala que en premolares endodonciados, la restauración con cerámica gana longevidad y ventajas biomecánicas cuando se realiza el recubrimiento cuspidado.²⁵

En cuanto a la longevidad de las restauraciones de cerámica, se ha visto que, aun siendo menor que la de otros como el oro, es clínicamente aceptable, con una ratio de supervivencia del 81,1% a los 5 años.²⁶

Amalgama.

La amalgama consiste en una mezcla de mercurio y aleación de plata que da lugar a un metal que se endurece con la temperatura de la boca. Es relativamente frágil, ya que sus bordes se suelen astillar, pero tiene una elevada resistencia a las cargas oclusales.¹³

La amalgama ha visto disminuido su uso en los últimos años debido a su deficiente estética y a la complejidad que presenta la manipulación del material, además de los problemas de contaminación por el mercurio.²⁷

Para la colocación de la amalgama es necesario realizar una preparación en el diente en la que se debe remover estructura dental para conseguir una buena retención del material.¹³

Aun así, se sigue considerando un buen material en cuanto a la longevidad que proporciona y a sus capacidades mecánicas.²³ Hay estudios que han demostrado que restauraciones de amalgama MOD con recubrimiento cuspídeo tienen una mayor resistencia a la fractura que aquellas sin él.²

La literatura ha señalado que las restauraciones indirectas tienen un mejor comportamiento que las realizadas con amalgama.¹

Además, se ha observado en algunos estudios que las protecciones cuspídeas con este material tienen un índice más alto de fracaso que el del composite.^{28,12} Esto puede deberse al efecto de cuña que produce.²⁸

Las principales ventajas de la amalgama son el sellado marginal, la resistencia a la humedad y al desgaste y su bajo coste en comparación a otros materiales como la cerámica.^{13,23}

El índice de fracaso en las restauraciones de composite y amalgama es similar, pero en la amalgama suele ser una fractura irreversible, mientras que en el composite es una caries reparable por filtración.²³

Oro.

Se suele utilizar una aleación de oro, cobre y otros metales que resulta en una restauración fuerte y eficaz. Es un material que presenta un elevado grado de resistencia a la corrosión y al deslustre, además de una gran resistencia al desgaste.¹³

Tradicionalmente el oro se usó cuando se necesitaba conservar tejido dentario, ya que necesita muy poca preparación dentaria.² Otro uso muy común es la realización de restauraciones de piezas previamente restauradas con otro material.²⁴

Una gran ventaja de este material es que no desgasta su el diente opuesto, pese a tener una gran resistencia al desgaste él mismo.^{13,27}

La mayor desventaja de ese material es su estética, dado que el color del oro no se mimetiza con el de los dientes.¹³

Se ha observado que en onlays de oro, son mucho más resistentes que sus homónimas de amalgama o composite.^{2,23} Como contraposición a la poca preparación dentaria que necesita, tiene el inconveniente de su coste que su precio es elevado.²⁹

En estudios comparativos, las restauraciones de oro tienen una mayor longevidad que la cerámica, siendo del 86.5% a los 6.9 años y del 81,1% a los 4,5 respectivamente.²⁶ La razón de fracaso más común es por el tratamiento endodóncico, seguido de la pérdida de retención.^{23,26} Los dientes no vitales restaurados con oro tienen el triple de fracasos que los dientes vitales.²³

Debido a que el oro se lleva utilizando mucho tiempo, se ha podido comprobar con estudios longitudinales que es un material que tiene una elevada longevidad.^{23,26}

VII. ESTUDIOS SOBRE EL RECUBRIMIENTO CUSPÍDEO.

En una encuesta en el que se les preguntó a 120 dentistas en qué casos era necesario un recubrimiento cuspídeo, se concluyó que el criterio era incierto, sobre todo en caso de dientes vitales.¹ Para dilucidar si es necesario o no este tratamiento se deben tener en cuenta diversos factores, como la cantidad de estructura dental remanente, si el diente es vital o si el paciente tiene alguna parafunción.² Dependiendo de la especialidad del profesional, difieren en cuando se debe o no realizar este tratamiento. Los endodoncistas representan el grupo que más opta por el recubrimiento cuspídeo.²⁹

En cuanto a las decisiones de los pacientes, suelen preferir un recubrimiento cuspídeo antes que una corona, debido a que es menos invasivo y menor coste.³⁰ Aun así, se debe analizar cuál sería la mejor opción para cada caso.^{1,2,31}

ESTUDIOS *IN VITRO*

Investigaciones *in vitro* han demostrado que en dientes endodonciados, el recubrimiento cuspídeo es clave para el éxito a largo plazo por el incremento de la resistencia a la fractura.⁷ En los onlays de composite, el estrés oclusal disminuye y las fuerzas se distribuyen mucho mejor, al igual que ocurre cuando se utiliza cerámica, disminuyendo la deflexión.^{16, 32,33}

En premolares endodonciados se evaluó el grosor de las paredes, comprobando que en premolares con un grosor menor de 2 mm, el recubrimiento cuspídeo aumentaba considerablemente la resistencia a la fractura.³⁴

En el caso de pacientes con hábitos parafuncionales, donde los premolares que reciben altas cargas, se concluyó que el recubrimiento cuspídeo es recomendable para resistir estas cargas cuando son muy frecuentes.⁸

Cuando la fractura va más allá de la unión amelocementaria, el recubrimiento cuspídeo no ha demostrado mejores resultados que otro tipo de restauraciones.³⁵ De hecho, combinar el uso de postes con la técnica de recubrimiento cuspídeo, no aumenta la resistencia del diente.²¹

Si bien el recubrimiento cuspídeo refuerza y aumenta la resistencia del diente, el fracaso de la misma lleva a fracasos que hacen que la pieza sea irreparable.³⁶

ESTUDIOS *IN VIVO*

En estudios *in vivo* se destaca el hecho de que uno de los puntos más importantes es el grosor de las paredes del diente. La pérdida de dentina en la apertura de la endodoncia provoca un aumento de la deflexión cuspídea y del estrés, los cuales se ven disminuidos gracias al recubrimiento cuspídeo.³

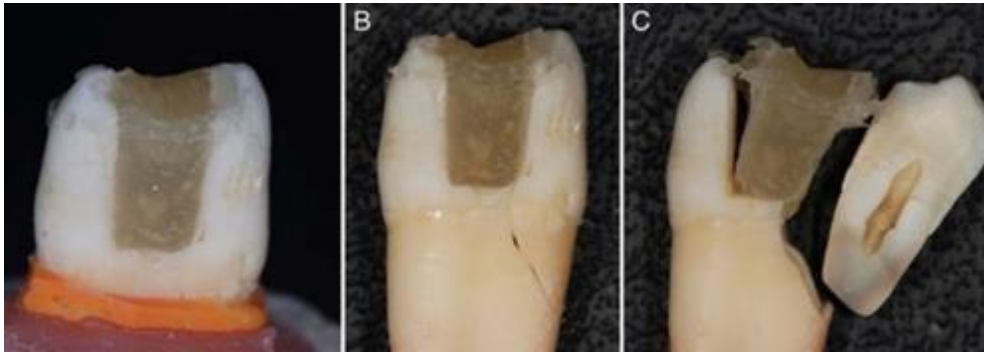


Figura 8: Fractura subgingival debido a la deflexión cuspldea.

Los dientes endodonciados que tienen un 30% o menos de la estructura dental de su volumen original tienen 2.58 más probabilidades de fracaso.³⁷ Cuando las cúspides tienen un espesor menor a 3 mm., el recubrimiento refuerza el diente contra la fractura.^{14,38}

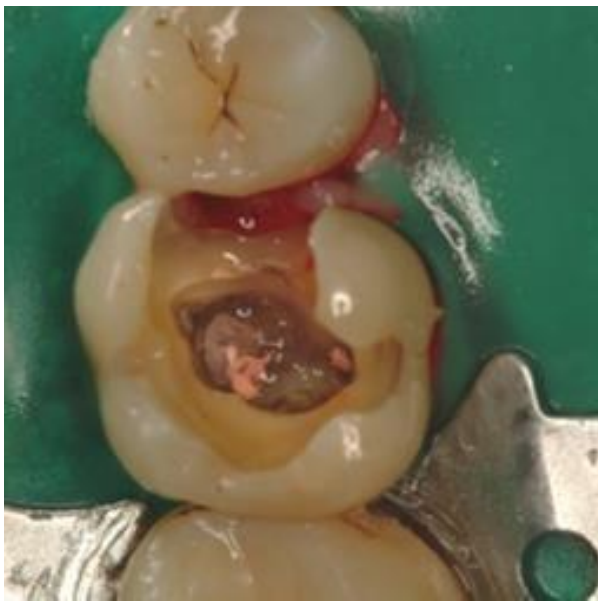

Figura 9: Molar endodonciado con pérdida de grosor en las paredes.

Los dientes vitales con una restauración de composite o amalgama sin recubrimiento cuspldeo, tenían más fracasos que las que sí lo tenían. Asimismo, en dientes endodonciados se pudo observar que también se obtuvieron mejores resultados cuando se realizó.^{39,40} Donde hay un gran consenso es en el caso de dientes endodonciados con una cavidad MOD, donde siempre está recomendada

esta técnica.^{9,11} En un estudio radiográfico retrospectivo se concluyó como las piezas restauradas con recubrimiento cuspidéo tenían una mayor longevidad.⁴¹

En un cuestionario respondido por clínicos, se registraron 706 fracasos de recubrimientos cuspidéos, el 24.3% de los casos fue debido a una fractura irrecuperable del diente.⁴² En la preparación del diente para realizar el recubrimiento cuspidéo se pueden llegar a perder hasta un 45% más de estructura dental que realizando una restauración parcial, lo cual también repercute en la resistencia del diente.⁴³ En cuanto a las fracturas mesiodistales de dientes vitales, se ha documentado que una restauración con recubrimiento cuspidéo es recomendable.⁴⁴

VIII. CONCLUSIÓN

Las indicaciones para el recubrimiento cuspidéo serían:

- En premolares vitales y no vitales con paredes de menos de 2 mm de grosor de las paredes con el fin de evitar la fractura debido a la deflexión cuspidéa.
- En molares vitales y no vitales que presenten una cavidad MOD y presenten menos de 2 mm de grosor de las paredes.
- En dientes posteriores de pacientes que presenten bruxismo puede ser recomendable, pero se necesitan más estudios para sacar una conclusión definitiva.
- En dientes que conserven paredes gruesas de más de 2 mm el recubrimiento cuspidéo no es lo más recomendable, ya que la pérdida de estructura no compensa la resistencia que otorga, puesto que un fracaso de este tipo de restauración suele llevar a la pérdida de la pieza.

Análisis de técnicas y materiales:

- No se ha observado ninguna ventaja de la técnica indirecta sobre la directa en la longevidad de la restauración.
- Entre el composite o la amalgama en la técnica directa, el composite será el de elección por sus propiedades estéticas y porque el fracaso de la amalgama suele dar lugar a una fractura irreversible, mientras que en el composite es reparable, además de que para la colocación de la amalgama es necesaria una mayor remoción de tejido. Aun así, la amalgama también puede ser útil en algunos casos dadas sus buenas propiedades en cuanto al sellado marginal, la resistencia a la humedad y al desgaste.
- Para la técnica indirecta, entre la cerámica y el oro dependerá del caso individual, ya que, si bien la cerámica es más estética y tiene unas buenas propiedades mecánicas, necesita de mayor remoción de tejido para su

colocación, mientras que en el caso del oro es mínima, aparte de que el oro no provoca el desgaste del diente antagonista. Además, en casos de bruxismo la cerámica puede fracasar debido a su módulo elástico, provocando la pérdida de la pieza.

IX. BIBLIOGRAFÍA.

1. Abu-Awwad M. (2019). Dentists' decisions regarding the need for cuspal coverage for endodontically treated and vital posterior teeth. *Clinical and experimental dental research*, 5(4), 326–335. <https://doi.org/10.1002/cre2.185>
2. MacInnes, A., & Hall, A. F. (2016). Indications for Cuspal Coverage. *Dental update*, 43(2), 150–158.
3. Dias, M. C. R., Martins, J. N. R., Chen, A., Quaresma, S. A., Luís, H., & Caramês, J. (2018). Prognosis of Indirect Composite Resin Cuspal Coverage on Endodontically Treated Premolars and Molars: An In Vivo Prospective Study. *Journal of prosthodontics : official journal of the American College of Prosthodontists*, 27(7), 598–604. <https://doi.org/10.1111/jopr.12545>
4. Goodacre C. J. (2004). Designing tooth preparations for optimal success. *Dental clinics of North America*, 48(2), v–385. <https://doi.org/10.1016/j.cden.2003.12.015>
5. Elsharkasi, M. M., Platt, J. A., Cook, N. B., Yassen, G. H., & Matis, B. A. (2018). Cuspal Deflection in Premolar Teeth Restored with Bulk-Fill Resin-Based Composite Materials. *Operative dentistry*, 43(1), E1–E9. <https://doi.org/10.2341/16-072-L>
6. Fennis, W. M., Kuijs, R. H., Kreulen, C. M., Roeters, F. J., Creugers, N. H., & Burgersdijk, R. C. (2002). A survey of cusp fractures in a population of general dental practices. *The International journal of prosthodontics*, 15(6), 559–563.
7. Forster, A., Braunitzer, G., Tóth, M., Szabó, B. P., & Fráter, M. (2019). In Vitro Fracture Resistance of Adhesively Restored Molar Teeth with Different MOD Cavity Dimensions. *Journal of prosthodontics : official journal of the American College of Prosthodontists*, 28(1), e325–e331. <https://doi.org/10.1111/jopr.12777>
8. Chang, Y. H., Yu, J. J., & Lin, C. L. (2014). Examination of ceramic restoration adhesive coverage in cusp-replacement premolar using acoustic emission under fatigue testing. *Biomedical engineering online*, 13, 165. <https://doi.org/10.1186/1475-925X-13-165>
9. Volom, A., Vincze-Bandi, E., Sárosi, T., Alleman, D., Forster, A., Jakab, A., Braunitzer, G., Garoushi, S., & Fráter, M. (2023). Fatigue performance of endodontically treated molars reinforced with different fiber systems. *Clinical oral investigations*, 10.1007/s00784-023-04934-2. Advance online publication. <https://doi.org/10.1007/s00784-023-04934-2>
10. Szabó, B., Garoushi, S., Braunitzer, G., Szabó P, B., Baráth, Z., & Fráter, M. (2019). Fracture behavior of root-amputated teeth at different amount of periodontal support - a preliminary in vitro study. *BMC oral health*, 19(1), 261. <https://doi.org/10.1186/s12903-019-0958-3>
11. Fráter, M., Sárosi, T., Molnár, J., Braunitzer, G., Lassila, L., Vallittu, P. K., & Garoushi, S. (2022). Fatigue performance of endodontically treated premolars restored with direct and indirect cuspal coverage restorations utilizing fiber-reinforced cores. *Clinical oral investigations*, 26(4), 3501–3513. <https://doi.org/10.1007/s00784-021-04319-3>
12. Lima, F. F., Neto, C. F., Rubo, J. H., Santos, G. C., Jr, & Moraes Coelho Santos, M. J. (2018). Marginal adaptation of CAD-CAM onlays: Influence of preparation design and impression technique. *The Journal of prosthetic dentistry*, 120(3), 396–402. <https://doi.org/10.1016/j.prosdent.2017.10.010>

13. ADA Council on Scientific Affairs (2003). Direct and indirect restorative materials. *Journal of the American Dental Association* (1939), 134(4), 463–472. <https://doi.org/10.14219/jada.archive.2003.0196>
14. ElAyouti, A., Serry, M. I., Geis-Gerstorfer, J., & Löst, C. (2011). Influence of cusp coverage on the fracture resistance of premolars with endodontic access cavities. *International endodontic journal*, 44(6), 543–549. <https://doi.org/10.1111/j.1365-2591.2011.01859.x>
15. Deliperi, S., & Bardwell, D. N. (2006). Clinical evaluation of direct cuspal coverage with posterior composite resin restorations. *Journal of esthetic and restorative dentistry : official publication of the American Academy of Esthetic Dentistry ... [et al.]*, 18(5), 256–267. <https://doi.org/10.1111/j.1708-8240.2006.00033.x>
16. Bianchi E Silva, A. A., Ghiggi, P. C., Mota, E. G., Borges, G. A., Burnett, L. H., Jr, & Spohr, A. M. (2013). Influence of restorative techniques on fracture load of endodontically treated premolars. *Stomatologija*, 15(4), 123–128.
17. McGuirk, C., Hussain, F., & Millar, B. J. (2017). Survival of Direct Posterior Composites With and Without a Bulk Fill Base. *The European journal of prosthodontics and restorative dentistry*, 25(3), 136–142. https://doi.org/10.1922/EJPRD_01670McGuirk07
18. Elsharkasi, M. M., Platt, J. A., Cook, N. B., Yassen, G. H., & Matis, B. A. (2018). Cuspal Deflection in Premolar Teeth Restored with Bulk-Fill Resin-Based Composite Materials. *Operative dentistry*, 43(1), E1–E9. <https://doi.org/10.2341/16-072-L>
19. Moorthy, A., Hogg, C. H., Dowling, A. H., Grufferty, B. F., Benetti, A. R., & Fleming, G. J. (2012). Cuspal deflection and microleakage in premolar teeth restored with bulk-fill flowable resin-based composite base materials. *Journal of dentistry*, 40(6), 500–505. <https://doi.org/10.1016/j.jdent.2012.02.015>
20. Tsujimoto, A., Nagura, Y., Barkmeier, W. W., Watanabe, H., Johnson, W. W., Takamizawa, T., Latta, M. A., & Miyazaki, M. (2018). Simulated cuspal deflection and flexural properties of high viscosity bulk-fill and conventional resin composites. *Journal of the mechanical behavior of biomedical materials*, 87, 111–118. <https://doi.org/10.1016/j.jmbbm.2018.07.013>
21. Scotti, N., Scansetti, M., Rota, R., Pera, F., Pasqualini, D., & Berutti, E. (2011). The effect of the post length and cusp coverage on the cycling and static load of endodontically treated maxillary premolars. *Clinical oral investigations*, 15(6), 923–929. <https://doi.org/10.1007/s00784-010-0466-y>
22. Lin, C. L., Chang, Y. H., & Liu, P. R. (2008). Multi-factorial analysis of a cusp-replacing adhesive premolar restoration: A finite element study. *Journal of dentistry*, 36(3), 194–203. <https://doi.org/10.1016/j.jdent.2007.11.016>
23. Bhuvu, B., Giovarruscio, M., Rahim, N., Bitter, K., & Mannocci, F. (2021). The restoration of root filled teeth: a review of the clinical literature. *International endodontic journal*, 54(4), 509–535. <https://doi.org/10.1111/iej.13438>
24. Yoon, H. I., Sohn, P. J., Jin, S., Elani, H., & Lee, S. J. (2019). Fracture Resistance of CAD/CAM-Fabricated Lithium Disilicate MOD Inlays and Onlays with Various Cavity Preparation Designs. *Journal of prosthodontics : official journal of the American College of Prosthodontists*, 28(2), e524–e529. <https://doi.org/10.1111/jopr.12787>
25. Seow, L. L., Toh, C. G., & Wilson, N. H. (2015). Strain measurements and fracture resistance of endodontically treated premolars restored with all-ceramic restorations. *Journal of dentistry*, 43(1), 126–132. <https://doi.org/10.1016/j.jdent.2014.10.001>

26. Irusa, K., Al-Rawi, B., Donovan, T., & Alraheam, I. A. (2020). Survival of Cast Gold and Ceramic Onlays Placed in a School of Dentistry: A Retrospective Study. *Journal of prosthodontics : official journal of the American College of Prosthodontists*, 29(8), 693–698. <https://doi.org/10.1111/jopr.13233>
27. Beck, F., Dumitrescu, N., König, F., Graf, A., Bauer, P., Sperr, W., Moritz, A., & Schedle, A. (2014). One-year evaluation of two hybrid composites placed in a randomized-controlled clinical trial. *Dental materials : official publication of the Academy of Dental Materials*, 30(8), 824–838. <https://doi.org/10.1016/j.dental.2014.05.006>
28. Al Amri, M. D., Al-Johany, S., Sherfudhin, H., Al Shammari, B., Al Mohefer, S., Al Saloum, M., & Al Qarni, H. (2016). Fracture resistance of endodontically treated mandibular first molars with conservative access cavity and different restorative techniques: An in vitro study. *Australian endodontic journal : the journal of the Australian Society of Endodontology Inc*, 42(3), 124–131. <https://doi.org/10.1111/aej.12148>
29. Panchal, N., Mehta, S. B., Banerji, S., & Millar, B. J. (2011). Aesthetic resin onlay restorations: 'rationale and methods'. *Dental update*, 38(8), . <https://doi.org/10.12968/denu.2011.38.8.535>
30. Yap, E. X. Y., Chan, P. Y., Yu, V. S. H., & Lui, J. N. (2021). Management of cracked teeth: Perspectives of general dental practitioners and specialists. *Journal of dentistry*, 113, 103770. <https://doi.org/10.1016/j.jdent.2021.103770>
31. Winward, B. J., Yaccino, J. M., & Kirkpatrick, T. C. (2014). A panoramic survey of air force basic trainees: how research translates into clinical practice. *Journal of endodontics*, 40(9), 1332–1337. <https://doi.org/10.1016/j.joen.2014.05.016>
32. Kantardžić, I., Vasiljević, D., Blazić, L., & Luzanin, O. (2012). Influence of cavity design preparation on stress values in maxillary premolar: a finite element analysis. *Croatian medical journal*, 53(6), 568–576. <https://doi.org/10.3325/cmj.2012.53.568>
33. Hofsteenge, J. W., van den Heijkant, I. A., Cune, M. S., Bazos, P. K., van der Made, S., Kerdijk, W., & Gresnigt, M. (2021). Influence of Preparation Design and Restorative Material on Fatigue and Fracture Strength of Restored Maxillary Premolars. *Operative dentistry*, 46(2), E68–E79. <https://doi.org/10.2341/20-032-L>
34. Scotti, N., Rota, R., Scansetti, M., Paolino, D. S., Chiandussi, G., Pasqualini, D., & Berutti, E. (2013). Influence of adhesive techniques on fracture resistance of endodontically treated premolars with various residual wall thicknesses. *The Journal of prosthetic dentistry*, 110(5), 376–382. <https://doi.org/10.1016/j.prosdent.2013.08.001>
35. Laegreid, T., Gjerdet, N. R., Vult von Steyern, P., & Johansson, A. K. (2011). Class II composite restorations: importance of cervical enamel in vitro. *Operative dentistry*, 36(2), 187–195. <https://doi.org/10.2341/10-126-L>
36. Fennis, W. M., Kuijs, R. H., Kreulen, C. M., Verdonschot, N., & Creugers, N. H. (2004). Fatigue resistance of teeth restored with cuspal-coverage composite restorations. *The International journal of prosthodontics*, 17(3), 313–317.
37. Al-Nuaimi, N., Ciapryna, S., Chia, M., Patel, S., & Mannocci, F. (2020). A prospective study on the effect of coronal tooth structure loss on the 4-year clinical survival of root canal retreated teeth and retrospective validation of the Dental Practicality Index. *International endodontic journal*, 53(8), 1040–1049. <https://doi.org/10.1111/iej.13322>
38. Soares de Toubes, K. M., Moreira Maia, L., Cota Goulart, L., de Freitas Teixeira, T., Silva, N. R. F. A., Isaías Seraidarian, P., & Silveira, F. F. (2020). Optimization of Results for

- Cracked Teeth Using CAD-CAM System: A Case Series. *Iranian endodontic journal*, 15(1), 57–63. <https://doi.org/10.22037/iej.v15i1.26731>
39. Burns, L. E., Terlizzi, K., Solis-Roman, C., Wu, Y., Sigurdsson, A., & Gold, H. T. (2022). Epidemiological evaluation of the outcomes of initial root canal therapy in permanent teeth of a publicly insured paediatric population. *International journal of paediatric dentistry*, 32(5), 745–755. <https://doi.org/10.1111/ipd.12953>
40. Schwendicke, F., Splieth, C. H., Bottenberg, P., Breschi, L., Campus, G., Doméjean, S., Ekstrand, K., Giacaman, R. A., Haak, R., Hannig, M., Hickel, R., Juric, H., Lussi, A., Machiulskiene, V., Manton, D., Jablonski-Momeni, A., Opdam, N., Paris, S., Santamaria, R., Tassery, H., ... Banerjee, A. (2020). How to intervene in the caries process in adults: proximal and secondary caries? An EFCD-ORCA-DGZ expert Delphi consensus statement. *Clinical oral investigations*, 24(9), 3315–3321. <https://doi.org/10.1007/s00784-020-03431-0>
41. Ramey, K., Yaccino, J., & Wealleans, J. (2017). A Retrospective, Radiographic Outcomes Assessment of 1960 Initial Posterior Root Canal Treatments Performed by Endodontists and Dentists. *Journal of endodontics*, 43(8), 1250–1254. <https://doi.org/10.1016/j.joen.2017.03.020>
42. McDaniel, R. J., Davis, R. D., Murchison, D. F., & Cohen, R. B. (2000). Causes of failure among cuspal-coverage amalgam restorations: a clinical survey. *Journal of the American Dental Association (1939)*, 131(2), 173–177. <https://doi.org/10.14219/jada.archive.2000.0144>
43. Murphy, F., McDonald, A., Petrie, A., Palmer, G., & Setchell, D. (2009). Coronal tooth structure in root-treated teeth prepared for complete and partial coverage restorations. *Journal of oral rehabilitation*, 36(6), 451–461. <https://doi.org/10.1111/j.1365-2842.2009.01952.x>
44. Schürz, A., Gehrig, H., Schuessler, D. L., & Mente, J. (2020). Preservation of a Split Tooth: Nonsurgical Clinical Management. *Journal of endodontics*, 46(7), 1002–1008. <https://doi.org/10.1016/j.joen.2020.03.007>