



TESE DE DOUTORAMENTO

**VALIDEZ Y CONFIABILIDAD
DIAGNÓSTICAS DE LA ECOGRAFÍA
EN APENDICITIS AGUDA EN NIÑOS**

Azucena Lirio Armas Alvarez

ESCOLA DE DOUTORAMENTO INTERNACIONAL DA UNIVERSIDADE DE SANTIAGO DE COMPOSTELA
PROGRAMA DE DOUTORAMENTO EN INVESTIGACIÓN CLÍNICA EN MEDICINA

SANTIAGO DE COMPOSTELA / LUGO

2021





DECLARACIÓN DEL AUTOR DE LA TESIS VALIDEZ Y CONFIABILIDAD DIAGNÓSTICAS DE LA ECOGRAFÍA EN APENDICITIS AGUDA EN NIÑOS

Dña. Azucena Lirio Armas Alvarez

Presento mi tesis, siguiendo el procedimiento adecuado al Reglamento, y declaro que:

- 1) La tesis abarca los resultados de la elaboración de mi trabajo.
- 2) En su caso, en la tesis se hace referencia a las colaboraciones que tuvo este trabajo.
- 3) La tesis es la versión definitiva presentada para su defensa y coincide con la versión enviada en formato electrónico.
- 4) Confirmando que la tesis no incurre en ningún tipo de plagio de otros autores ni de trabajos presentados por mí para la obtención de otros títulos.

En Santiago de Compostela, 14 de junio de 2021

Fdo. Azucena Lirio Armas Alvarez



AUTORIZACION DEL DIRECTOR Y TUTOR DE LA TESIS



Dña. Maria Rosaura Leis Trabazo

En condición de: **Tutora y Directora**

Título de la tesis: **VALIDEZ Y CONFIABILIDAD DIAGNOSTICAS DE LA ECOGRAFÍA EN APENDICITIS AGUDA EN NIÑOS**
INFORMA:

Que la presente tesis, se corresponde con el trabajo realizado por **Dña Azucena Lirio Armas Alvarez**, bajo mi dirección/tutorización, y autorizo su presentación, considerando que reúne los requisitos exigidos en el Reglamento de Estudios de Doctorado de la USC, y que como director/tutor de esta no incurre en las causas de abstención establecidas en la Ley 40/2015.

De acuerdo con lo indicado en el Reglamento de Estudios de Doctorado, declara también que la presente tesis doctoral es apta para ser defendida en base a la modalidad Monográfica con reproducción de publicaciones, en la que la participación de la doctoranda fue determinante para su elaboración y las publicaciones se ajustan al Plan de Investigación.

En Santiago de Compostela, 14 de junio de 2021

Firma electrónica



AUTORIZACION DEL DIRECTOR DE LA TESIS



D. Adolfo Laureano Bautista Casanovas

En condición de: **Tutor y Director**

Título de la tesis: **VALIDEZ Y CONFIABILIDAD DIAGNOSTICAS DE LA ECOGRAFÍA EN APENDICITIS AGUDA EN NIÑOS**

INFORMA:

Que la presente tesis, se corresponde con el trabajo realizado por **Dña Azucena Lirio Armas Alvarez**, bajo mi dirección/tutorización, y autorizo su presentación, considerando que reúne los requisitos exigidos en el Reglamento de Estudios de Doctorado de la USC, y que como director/tutor de esta no incurre en las causas de abstención establecidas en la Ley 40/2015.

De acuerdo con lo indicado en el Reglamento de Estudios de Doctorado, declara también que la presente tesis doctoral es apta para ser defendida en base a la modalidad Monográfica con reproducción de publicaciones, en la que la participación de la doctoranda fue determinante para su elaboración y las publicaciones se ajustan al Plan de Investigación.

En Santiago de Compostela, 14 de junio de 2021

Firma electrónica



DECLARACIÓN DE CONFLICTO DE INTERES



Dña. Azucena Lirio Armas Alvarez, autor de la tesis: VALIDEZ Y CONFIABILIDAD DIAGNOSTICAS DE LA ECOGRAFIA EN APENDICITIS AGUDA EN NIÑOS, declara no tener ningún conflicto de interés en relación con la tesis doctoral.

En Santiago de Compostela, 14 de junio de 2021

Fdo. Azucena Lirio Armas Alvarez



AGRADECIMIENTOS

Quiero expresar mi agradecimiento:

A mis directores de tesis, Adolfo Laureano Bautista Casasnovas y Maria Rosaura Leis Trabazo, por su apoyo y dedicación.

A los miembros de la Unidad de Apoyo a la Investigación del CHUS, y en especial a Pilar Gayoso Diz y Francisco Gude Sampedro, por su interés y ayuda en el análisis estadístico.

A los miembros de los Servicios de Radiodiagnóstico, Anatomía Patológica y Admisión del CHUS, por su orientación y colaboración.

A mis hijos Alois y Angela Nidia, por ser mi estímulo para seguir adelante.

A mi marido Alois por su apoyo incondicional.

A mi madre Angela, que desde el cielo guía mi camino.



RESUMO

VIXENCIA DIAGNÓSTICA E FIABILIDADE DA ECOGRAFÍA EN APÉNDICITE AGUDA EN NENOS

INTRODUCCIÓN

A apendicite aguda é a causa cirúrxica máis común de dor abdominal aguda en nenos. O seu diagnóstico clínico é difícil e desafiante. A ecografía demostrou ser útil para establecer o diagnóstico definitivo desta patoloxía.

OBJETIVO

Analizar a validez e fiabilidade diagnóstica da ecografía en nenos con dor abdominal aguda e sospeita de apendicite aguda. Comparar a utilidade da clínica, laboratorio e ecografía no diagnóstico de apendicite.

MATERIAL E MÉTODO

Análise retrospectiva dunha cohorte de nenos menores de 15 anos con dor abdominal aguda que se someteu a unha ecografía abdominal por sospeita de apendicite aguda. Sensibilidade, especificidade, valores predictivos, precisión diagnóstica, relación de probabilidades de diagnóstico e coeficiente Kappa, entre outros, utilizáronse para estimar a validez e fiabilidade diagnóstica da ecografía.

RESULTADOS

Dos 353 pacientes, 183 eran nenos e 170 eran nenas, cunha idade media de 9,8 anos. O 65% eran escolares, o 19% adolescentes e o 16% eran preescolares. A migración da dor á fosa ilíaca dereita e a defensa presentaron os maiores valores de precisión diagnóstica, odds ratio e coeficiente de Kappa. Os descubrimentos por ultrasóns dunha estrutura tubular non compresible e cun diámetro superior a 6 milímetros mostraron a maior forza de asociación co diagnóstico de apendicite. A ecografía diagnosticou apendicite en 143 nenos. Realizáronse 154

apendicectomías, das cales 92 foron apendicite sen complicacións e 62 foron apendicites complicadas. A porcentaxe de perforación apendicular foi do 25%. O diagnóstico patolóxico de apendicite produciuse en 147 nenos. A porcentaxe de apendectomías negativas foi do 4,5%. A ecografía mostrou unha sensibilidade e un valor predictivo positivo do 85%, unha especificidade e un valor predictivo negativo do 90%, unha precisión diagnóstica do 88% e un coeficiente Kappa de 0,8 $p < 0,05$. A fiabilidade da ecografía nos nenos foi de 0,74 e nas nenas de 0,75 $p > 0,05$. O coeficiente Kappa foi de 0,8 en preescolares, 0,8 en escolares e 0,6 en adolescentes $p < 0,05$.

A asociación de ultrasóns coa clínica e o laboratorio aumentou a área baixo a curva ata o 92%.

CONCLUSIÓN

A ecografía demostrou ser unha proba diagnóstica válida e fiable no diagnóstico da apendicite aguda. A súa fiabilidade non foi modificada polo sexo, pero diminuíu a medida que aumentaba a idade. Reduciu a porcentaxe de apendicectomías negativas e perforación apendicular. O seu rendemento diagnóstico foi superior á clínica e ao laboratorio. E a súa asociación con estes parámetros aumentou a certeza diagnóstica da apendicite aguda.

PALABRAS CLAVE:

Apendicite aguda. Dor abdominal. Ecografía. Fiabilidade diagnóstica. Validez diagnóstica

RESUMEN

VALIDEZ Y CONFIABILIDAD DIAGNÓSTICAS DE LA ECOGRAFÍA EN APENDICITIS AGUDA EN NIÑOS

INTRODUCCIÓN

La apendicitis aguda es la causa quirúrgica más común de dolor abdominal agudo en niños. Su diagnóstico clínico es difícil y desafiante. La ecografía ha demostrado ser útil para establecer el diagnóstico definitivo de esta patología.

OBJETIVO

Analizar la validez y confiabilidad diagnósticas de la ecografía en niños con dolor abdominal agudo y sospecha de apendicitis. Comparar la utilidad de la clínica, laboratorio y la ecografía en el diagnóstico de apendicitis.

MATERIAL Y MÉTODO

Análisis retrospectivo de una cohorte de niños menores de 15 años con dolor abdominal agudo a quienes se realizó una ecografía abdominal por sospecha de apendicitis aguda. Para estimar la validez y fiabilidad diagnósticas de la ecografía se utilizó la sensibilidad, especificidad, valores predictivos, exactitud diagnóstica, odds ratio diagnóstica y el coeficiente Kappa, entre otros.

RESULTADOS

De los 353 pacientes, 183 fueron niños y 170 fueron niñas cuya edad media fue de 9.8 años. El 65% de los niños fueron escolares, el 19% adolescentes y el 16% fueron preescolares. La migración del dolor a fosa iliaca derecha y la defensa presentaron los mayores valores de exactitud diagnóstica, odds ratio diagnóstica y coeficiente Kappa. Los hallazgos ecográficos de estructura tubular no compresible y el diámetro mayor de 6 milímetros mostraron la mayor fuerza de asociación

con el diagnóstico de apendicitis. La ecografía diagnosticó apendicitis en 143 niños. Se realizaron 154 apendicectomías, de las cuales 92 fueron apendicitis no complicadas y 62 fueron apendicitis complicadas. El porcentaje de perforación apendicular fue del 25%. El diagnóstico anatomopatológico de apendicitis ocurrió en 147 niños. El porcentaje de apendicectomías negativas fue de 4,5%. La ecografía presentó una sensibilidad y valor predictivo positivo de 85%, una especificidad y valor predictivo negativo de 90%, una exactitud diagnóstica del 88% y un coeficiente Kappa de 0,8 $p < 0,05$. La confiabilidad de la ecografía en niños fue de 0,74 y en niñas de 0,75 $p > 0,05$. El coeficiente Kappa fue de 0,8 en preescolares, 0,8 en escolares y 0,6 en adolescentes $p < 0,05$. La asociación de la ecografía a la clínica y al laboratorio incrementó el área bajo la curva a 92%.

CONCLUSIÓN

La ecografía demostró ser una prueba diagnóstica válida y fiable en el diagnóstico de apendicitis aguda. Su confiabilidad no fue modificada por el sexo, sin embargo, disminuyó a medida que la edad incrementó. El uso de la ecografía redujo el porcentaje de apendicectomías negativas y de perforación apendicular. Su rendimiento diagnóstico fue superior a la clínica y al laboratorio. Y su asociación a estos parámetros incrementó la certeza diagnóstica de la apendicitis aguda.

PALABRAS CLAVE:

Apendicitis aguda. Dolor abdominal. Ecografía. Fiabilidad diagnóstica. Validez diagnóstica

ABSTRACT

DIAGNOSTIC VALIDITY AND RELIABILITY OF ULTRASOUND IN ACUTE APPENDICITIS IN CHILDREN

INTRODUCTION

Acute appendicitis is the most common surgical cause of acute abdominal pain in children. Its clinical diagnosis is difficult and challenging. Ultrasound has proven useful for the diagnosis of this pathology.

PURPOSE

To determine the diagnostic validity and reliability of ultrasound in children with acute abdominal pain and suspected acute appendicitis. To compare the usefulness of the clinical findings, laboratory tests and ultrasound in the diagnosis of appendicitis.

MATERIAL AND METHOD

Retrospective analysis of a cohort of children under 15 years of age with acute abdominal pain who underwent an abdominal ultrasound for suspected acute appendicitis. Sensitivity, specificity, predictive values, diagnostic accuracy, diagnostic odds ratio, and the Kappa coefficient, among others, were used to estimate the diagnostic validity and reliability of the ultrasound.

RESULTS

Of the 353 patients, 183 were boys and 170 were girls, whose average age was 9.8 years. 65% of the patients were schoolchildren, 19% adolescents and 16% were preschoolers. Migration of pain to the right iliac fossa and defense presented the highest values of diagnostic accuracy, odds ratio and Kappa coefficient. The ultrasound findings of a non-compressible tubular structure and a diameter greater than 6 millimeters showed the greatest strength of association with the diagnosis of appendicitis. Ultrasound diagnosed appendicitis in 143 children.

154 appendectomies were performed, of which 92 were uncomplicated appendicitis and 62 were complicated appendicitis. The percentage of appendicular perforation was 25%. The pathological diagnosis of appendicitis occurred in 147 children. The negative appendectomy percentage was 4,5%. Ultrasound showed a sensitivity and positive predictive value of 85%, a specificity and negative predictive value of 90%, a diagnostic accuracy of 88%, and a Kappa coefficient of 0,8 $p < 0.05$. The reliability of ultrasound in boys was 0,74 and in girls 0,75 $p > 0.05$. The Kappa coefficient was 0,8 in preschool children, 0,8 in schoolchildren and 0,6 in adolescents $p < 0,05$.

The association of ultrasound with the clinical features and laboratory tests increased the area under the curve to 92%.

CONCLUSION

Ultrasound proved to be valid and reliable in the diagnosis of acute appendicitis. Its performance was not modified according to sex, however, as the age increased the ultrasound decreased its diagnostic value. It reduced the percentage of negative appendectomies and appendicular perforation. Its diagnostic performance was superior to the clinical findings and laboratory tests. And its association with these parameters increased the diagnostic certainty of acute appendicitis.

KEY WORDS

Acute appendicitis. Abdominal pain. Ultrasound. Diagnostic reliability. Diagnostic validity

ABREVIATURAS

AUC: Area bajo la curva

cm: centímetros

DAA: Dolor abdominal agudo

E: Especificidad

FID: Fosa iliaca derecha

GEA: Gastroenteritis aguda

IC: Intervalo de confianza

mm: milímetros

OR: Odds Ratio

PCR: Proteína C Reactiva

P: nivel de significancia

ROC: Receiver Operating Characteristic
(característica operativa del receptor).

RM: Resonancia magnética

S: Sensibilidad

TC: Tomografía computarizada

VPP: Valor predictivo positivo

VPN: Valor predictivo negativo



ÍNDICE

RESUMO	13
RESUMEN	15
ABSTRACT	17
ABREVIATURAS	19
ÍNDICE DE FIGURAS	25
ÍNDICE DE TABLAS	29
PREFACIO	31
1. INTRODUCCIÓN	33
1.1. DOLOR ABDOMINAL AGUDO	33
1.2. APENDICITIS AGUDA	38
1.2.1. Epidemiología	38
1.2.2. Anatomía	40
1.2.3. Fisiopatología	43
1.2.4. Clínica	44
1.2.5. Estudios de Laboratorio	46
1.2.6. Estudios de Imagen	48
1.2.6.1. Radiografía de Abdomen	48
1.2.6.2. Ecografía de Abdomen	49
1.2.6.3. Tomografía Axial Computarizada (TC)	57
1.2.6.4. Resonancia Magnética Abdominal (RM)	59
1.2.7. Elección del Estudio de Imagen	60
1.2.8. Escalas de Predicción Clínica de Apendicitis	61

1.2.9. Clasificación Macroscópica de la Apendicitis Aguda	61
1.2.10. Anatomía Patológica	64
1.2.11. Diagnóstico Diferencial	68
1.2.12. Tratamiento	80
1.2.13. Complicaciones Postoperatorias	84
1.2.14. Pronóstico	87
1.2.15. Dolor Apendicular Crónico	87
2. JUSTIFICACIÓN	89
3. OBJETIVOS	91
3.1. OBJETIVO PRINCIPAL	91
3.2. OBJETIVOS SECUNDARIOS	91
4. MATERIAL Y MÉTODOS	93
4.1. DISEÑO DE ESTUDIO	93
4.2. POBLACIÓN	93
4.3. TAMAÑO MUESTRAL	94
4.4. VARIABLES DE ESTUDIO	94
4.5. PROCESO DE RECOGIDA Y PROCESAMIENTO DE DATOS	99
4.6. ANÁLISIS ESTADÍSTICO	100
4.7 ASPECTOS ÉTICOS	101
5. RESULTADOS	103
5.1. ANÁLISIS DESCRIPTIVO DE LA POBLACIÓN DE ESTUDIO	103
5.2. ANÁLISIS DESCRIPTIVO DE LOS PACIENTES APENDICECTOMIZADOS POR SOSPECHA DE APENDICITIS AGUDA	105
5.3. ANÁLISIS COMPARATIVO DE PACIENTES CON APENDICITIS Y SIN APENDICITIS	106
5.4. VALOR DIAGNÓSTICO DE LOS SÍNTOMAS Y SIGNOS CLÍNICOS	108
5.5. VALOR DIAGNÓSTICO DE LOS HALLAZGOS ECOGRÁFICOS	109

5.6. ANÁLISIS DE LA UTILIDAD DE LA ECOGRAFÍA	110
5.7. ANÁLISIS DE LA CONFIABILIDAD DE LA ECOGRAFÍA SEGÚN SEXO	111
5.8. ANÁLISIS DE LA CONFIABILIDAD DE LA ECOGRAFÍA SEGÚN GRUPO ETARIO	111
5.9. ANÁLISIS COMPARATIVO DE LAS CURVAS ROC DE LOS 3 PREDICTORES DE APENDICITIS	112
5.10. CURVA ROC DE LA CLÍNICA EN APENDICITIS AGUDA	113
5.11. CURVA ROC DE LA CLÍNICA ASOCIADA A LABORATORIO EN APENDICITIS	114
5.12. CURVA ROC DE LA CLÍNICA ASOCIADA A LABORATORIO Y ECOGRAFÍA EN APENDICITIS.....	115
6. DISCUSIÓN	117
7. CONCLUSIONES	127
8. ANEXOS	129
8.1. ANEXO I: HOJA DE RECOGIDA DE DATOS	129
8.2. ANEXO II: DICTAMEN DEL COMITÉ ÉTICO DE INVESTIGACIÓN CLÍNICA DE GALICIA	131
8.3. ANEXO III: PUBLICACIONES	133
8.4. ANEXOS IV: PERMISOS	139
9. REFERENCIAS BIBLIOGRAFICAS	217



ÍNDICE DE FIGURAS

<i>Figura 1:</i> Escroto agudo en lactante de 2 meses.....	35
<i>Figura 2:</i> Radiografía de abdomen en un niño con apendicitis aguda	36
<i>Figura 3:</i> Ecografía mostrando sombra acústica de un fecalito	37
<i>Figura 4:</i> Hiperplasia de los folículos linfoides del apéndice	39
<i>Figura 5:</i> Hernia de Amyand	39
<i>Figura 6:</i> Dibujo del apéndice.....	40
<i>Figura 7:</i> Anatomía del apéndice	41
<i>Figura 8:</i> Vascularización del apéndice cecal.....	41
<i>Figura 9:</i> Distintas localizaciones del apéndice cecal.....	42
<i>Figura 10:</i> Apéndice de un niño de 1 año	42
<i>Figura 11:</i> Radiografía de abdomen en apendicitis aguda.....	48
<i>Figura 12:</i> Técnica de compresión gradual de la ecografía.....	50
<i>Figura 13:</i> Ecografía de un apéndice normal	51
<i>Figura 14:</i> Ecografía de un apéndice anormal	52
<i>Figura 15:</i> Ecografía Doppler color de apendicitis aguda.....	52
<i>Figura 16:</i> Ecografía de hallazgos secundarios positivos de apendicitis aguda	53
<i>Figura 17:</i> Ecografía de apendicitis aguda simple.....	54
<i>Figura 18:</i> Ecografía de apendicitis aguda perforada.....	54
<i>Figura 19:</i> Ecografía de apéndice perforado con absceso y apendicolito.....	55
<i>Figura 20:</i> Ecografía de apendicitis de la punta.....	55
<i>Figura 21:</i> Ecografía de apéndice en fibrosis quística.....	56
<i>Figura 22:</i> TC de apendicitis aguda simple	58
<i>Figura 23:</i> TC de apendicitis aguda perforada.....	59

<i>Figura 24:</i> RM en T1 del apéndice.....	60
<i>Figura 25:</i> Aspecto macroscópico de la apendicitis simple.....	62
<i>Figura 26:</i> Aspecto macroscópico de la apendicitis complicada.....	63
<i>Figura 27:</i> Plastrón apendicular en un neonato.....	63
<i>Figura 28:</i> Estructura del apéndice cecal.....	64
<i>Figura 29:</i> Imágenes microscópicas de apéndice normal y de apendicitis aguda	65
<i>Figura 30:</i> Histología de la apendicitis aguda simple.....	66
<i>Figura 31:</i> Histología de la apendicitis flemonosa neonatal	66
<i>Figura 32:</i> Inflamación transmural y necrosis en apendicitis gangrenosa ...	67
<i>Figura 33:</i> Adenitis mesentérica en una niña con dolor abdominal agudo.....	69
<i>Figura 34:</i> Torsión ovárica	69
<i>Figura 35:</i> Ecografía que muestra la presencia de un ovario agrandado con folículos en su periferia	70
<i>Figura 36:</i> Divertículo de Meckel.....	71
<i>Figura 37:</i> TC de infarto omental	71
<i>Figura 38:</i> Ecografía de litiasis biliar.....	75
<i>Figura 39:</i> Vesícula biliar con múltiples litiasis	75
<i>Figura 40:</i> Vesícula biliar inflamada.....	76
<i>Figura 41:</i> Torsión testicular izquierda.....	77
<i>Figura 42:</i> Invaginación intestinal	78
<i>Figura 43:</i> TC mostrando litiasis en uréter derecho distal	79
<i>Figura 44:</i> Ecografía mostrando litiasis renal derecha	80
<i>Figura 45:</i> Punto de Mc Burney	81
<i>Figura 46:</i> Tipos de incisión de apendicectomía abierta	81
<i>Figura 47:</i> Visualización laparoscópica del apéndice cecal	82
<i>Figura 48:</i> Histología de la apendicitis de intervalo	84
<i>Figura 49:</i> Ecografía Doppler color de apendicitis perforada.....	84
<i>Figura 50:</i> TC sin contraste de abscesos intraperitoneales.....	85
<i>Figura 51:</i> Fistula fecal en una niña.....	86

<i>Figura 52:</i> Histología de la apendicitis crónica.....	87
<i>Figura 53:</i> Ecografía mostrando un fecalito en apendicitis aguda.....	95
<i>Figura 54:</i> Hiperplasia folicular linfoide asociado a infecciones virales	98
<i>Figura 55:</i> Curva ROC de la presentación clínica para la predicción de apendicitis aguda en niños	113
<i>Figura 56:</i> Curva ROC de la presentación clínica asociada a laboratorio (recuento de leucocitos y neutrófilos) para la predicción de apendicitis aguda en niños.....	114
<i>Figura 57:</i> Curva ROC de la presentación clínica asociada a laboratorio (recuento de leucocitos y neutrófilos) y ecografía abdominal para la predicción de apendicitis aguda en niños.....	115





ÍNDICE DE TABLAS

<i>Tabla 1:</i> Características demográficas, clínicas, de laboratorio y diagnóstico ecográfico de 353 niños con dolor abdominal y sospecha de apendicitis	104
<i>Tabla 2:</i> Tipo de apendicectomía, diagnóstico intraoperatorio, diagnóstico anatomopatológico y complicaciones postoperatorias en pacientes intervenidos por sospecha de apendicitis.....	105
<i>Tabla 3:</i> Características demográficas, clínicas, de laboratorio y hallazgos ecográficos en niños sin apendicitis y con apendicitis	107
<i>Tabla 4:</i> Valor diagnóstico de los síntomas y signos clínicos con intervalo de confianza al 95%.....	108
<i>Tabla 5:</i> Valor diagnóstico de los hallazgos ecográficos con intervalo de confianza al 95%.....	109
<i>Tabla 6:</i> Medidas de la utilidad de la ecografía abdominal en el diagnóstico de la apendicitis aguda con intervalo de confianza al 95%.....	110
<i>Tabla 7:</i> Confiabilidad de la ecografía abdominal en el diagnóstico de apendicitis aguda según grupo etario	111
<i>Tabla 8:</i> Utilidad de la ecografía abdominal en el diagnóstico de apendicitis aguda según sexo	112
<i>Tabla 9:</i> Área bajo la curva de los 3 predictores de apendicitis aguda en niños	112



PREFACIO

El dolor abdominal es un síntoma frecuente en los niños y uno de los principales motivos de atención en los servicios de urgencias pediátricas¹. Generalmente se asocia a otros síntomas y puede ser de causa médica o quirúrgica.

Precisa un diagnóstico precoz y correcto para decidir el tratamiento más adecuado y oportuno, sobre todo si este debiera ser quirúrgico².

La apendicitis aguda constituye la patología quirúrgica más frecuente³.

El diagnóstico clínico de la apendicitis aguda es difícil por varias razones: porque el niño no es capaz de manifestar sus molestias y rechaza la exploración abdominal, porque la sintomatología es atípica en el 30% a 45% de los niños, y porque el dolor abdominal puede simular otras patologías gastrointestinales comunes como la gastroenteritis^{4,5,6}.

El diagnóstico precoz de la apendicitis aguda previene sus complicaciones tales como perforación, peritonitis, sepsis y obstrucción intestinal. Así mismo reduce la estancia hospitalaria^{7,8}.

El diagnóstico tardío se asocia a infección de herida operatoria, a la formación de abscesos intraabdominales, a una estancia hospitalaria más prolongada y a un incremento de la mortalidad de 0,0002 a 3%^{4,9,10,11}.

Las pruebas que más frecuentemente se utilizan con la finalidad de mejorar la certeza diagnóstica de la apendicitis en niños con dolor abdominal agudo y sospecha de apendicitis son el hemograma y la ecografía abdominal¹². No obstante, los resultados del hemograma son variables e inespecíficos y no han demostrado mayor utilidad diagnóstica^{4,13}.

La ecografía abdominal, según algunos estudios, incrementa la certeza diagnóstica y permite un diagnóstico precoz, reduce las complicaciones asociadas a un diagnóstico tardío y disminuye las laparotomías en blanco de 15%-40% a 3%-7%. Por lo tanto, se recomienda realizar-

la como estudio de imagen inicial en todos los niños con sospecha de apendicitis aguda¹⁴⁻¹⁶. Otros estudios, por el contrario, han hallado que el uso de la ecografía no ha disminuido los porcentajes de perforación apendicular ni de las laparotomías en blanco y su utilización rutinaria se asocia a un incremento de los gastos hospitalarios, por lo que sugieren realizarla sólo en casos que la anamnesis y la exploración física planteen dudas diagnósticas^{17,18,19}.

La tomografía abdominal computarizada (TC) se recomienda realizarla sólo cuando los hallazgos ecográficos son equívocos o normales, pero existe alta sospecha clínica de apendicitis aguda^{20,21}. Su uso es limitado en niños es debido a los efectos indeseables de la radiación^{9,22}.



1. INTRODUCCION

1.1. DOLOR ABDOMINAL AGUDO

El dolor abdominal agudo (DAA) se define como el dolor abdominal de inicio reciente o súbito usualmente menor de 1 semana de duración y cuya intensidad aumenta progresivamente²³. Puede asociarse a otros síntomas como náuseas, vómitos, diarrea, fiebre y anorexia^{24,25}.

Las causas del dolor abdominal agudo pueden ser de origen médico o quirúrgico y varían de acuerdo con la edad del niño^{24,26}. Así:

En *neonatos*, las causas más frecuentes son el cólico infantil, la alergia a proteínas de la leche y el vólvulo intestinal. En *lactantes menores de dos años*: la gastroenteritis aguda, la viriasis, la hernia inguinal incarcerada y la invaginación intestinal. En *preescolares*: la gastroenteritis aguda, la apendicitis aguda, el estreñimiento y la infección urinaria.

En *escolares*: la gastroenteritis aguda, apendicitis aguda, estreñimiento y la faringitis. Durante la *adolescencia*: la apendicitis aguda, la gastroenteritis y el estreñimiento. En este grupo etario, en las niñas se debe descartar dolor secundario a patología ginecológica congénita como la obstrucción del tracto genital y patología adquirida como la enfermedad pélvica inflamatoria, los quistes ováricos o la torsión ovárica²⁷.

Generalmente, la patología quirúrgica representa el 34% de las causas de dolor abdominal agudo, la patología médica el 28% y el dolor abdominal inespecífico el 38%⁹.

La evaluación del dolor abdominal agudo está orientada a identificar patología que requiere tratamiento quirúrgico como la apendicitis aguda, la invaginación y el vólvulo intestinales.

La valoración del dolor abdominal agudo incluye la anamnesis, la exploración física, los estudios de laboratorio y de imagen^{24,26}.

En la anamnesis se debe preguntar sobre la edad y el sexo del paciente; las características del dolor: localización corporal, carácter, tiempo de

evolución, factores desencadenantes y mitigantes, severidad e irradiación; el antecedente de trauma reciente; los síntomas asociados como fiebre, molestias respiratorias, sintomatología urinaria y sintomatología gastrointestinal. En las niñas adolescentes se debe preguntar sobre la fecha de última regla, la presencia de flujo vaginal y el inicio de la actividad sexual. También se debe indagar sobre los antecedentes personales de enfermedades, intervenciones quirúrgicas previas, el uso de fármacos y los antecedentes familiares de enfermedades crónicas como diabetes, fibrosis quística y anemia falciforme²⁴.

La exploración física completa que incluye los signos vitales y el examen abdominal detallado es esencial en la evaluación del dolor abdominal agudo. Observaremos el aspecto general, el estado de hidratación y la actividad motora del paciente. El examen abdominal se inicia con la inspección en busca de asimetría, masas y lesiones. La palpación abdominal comienza de manera superficial por la zona donde no hay dolor y luego la palpación profunda en busca de masas, defensa y signos de irritación peritoneal.

La exploración rectal aporta información sobre el tono esfinteriano, la presencia de masas, heces, melena y dolor localizado²⁸. Aunque es recomendado en la evaluación del niño con dolor abdominal, esta exploración es incómoda y la evidencia actual sugiere que no es útil en el diagnóstico de apendicitis o en la identificación de lesiones en niños con trauma^{29,30}.

El examen general aporta información importante en la identificación de la causa del dolor abdominal. Así, en el examen de la faringe podemos observar eritema y/o exudado típico de la faringitis. La exploración del aparato respiratorio identifica ruidos anómalos, disminución del murmullo vesicular o broncofonía sugestivas de neumonía. La presencia de dolor a la percusión en uno de los flancos puede ser un signo de pielonefritis y/o urolitiasis. La presencia de lesiones en la piel también nos orienta hacia una posible patología. Así, la presencia de equimosis sugiere trauma, la presencia de petequias y/o púrpura son signos de la púrpura de Henoch Schönlein y la existencia de un rash característico es típico de la fiebre escarlatina. La ictericia puede ser identificada en niños con hepatitis, atresia de vías biliares o en casos de hemólisis.

El examen de los genitales externos en niños puede demostrar edema y sensibilidad escrotal sugiriendo torsión testicular o hernia inguinal incarcerada. En niñas puede demostrar la presencia de flujo vaginal, atresia vaginal o himen imperforado³¹ (Figura 1).

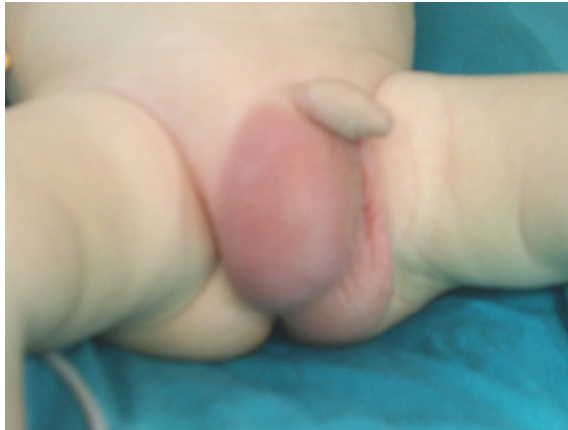

Figura 1: Escroto agudo en lactante de 2 meses. Fuente: propia

La exploración pélvica bimanual realizada en adolescentes con actividad sexual aporta información sobre la presencia de dolor, de masas uterinas y masas anexiales. El flujo cervical purulento, dolor a la movilización cervical y masas anexiales son signos de enfermedad pélvica inflamatoria.

La realización de los estudios de laboratorio y de imagen debe ser orientado a los síntomas y signos del paciente²⁴. Los niños con buen estado general y una exploración física normal no requieren estudios adicionales. Si se identifica alguna anomalía, se recomienda la realización de estudios complementarios de acuerdo con la edad del niño y el diagnóstico de sospecha.

Los estudios de laboratorio incluyen el hemograma, la bioquímica y el examen de orina.

La leucocitosis con desviación izquierda y presencia de granulaciones tóxicas sugiere la presencia de una infección o inflamación como la apendicitis, aunque un recuento normal no excluye este diagnóstico³². Un recuento leucocitario superior a 20000 puede ocurrir en la apendici-

tis aguda perforada, el absceso apendicular o en la neumonía³³.

La bioquímica sérica puede demostrar elevación de las enzimas hepáticas o la amilasa en relación con hepatitis, colecistitis o pancreatitis. La acidosis metabólica puede ocurrir con la deshidratación, la obstrucción intestinal, la peritonitis o con la cetoacidosis diabética. La glicemia elevada asociada a acidosis sugiere cetoacidosis diabética³⁴.

El análisis de orina puede identificar leucocituria y piuria sugestivos de una infección urinaria y también puede hallar hematuria microscópica que puede ocurrir con la urolitiasis, la púrpura de Henoch Schönlein, el Síndrome urémico-hemolítico y la infección urinaria. La leucocituria también puede estar presente en la apendicitis³¹.

La prueba de embarazo debería ser realizado en las niñas adolescentes postmenárquicas.

La prueba rápida de antígeno estreptocócico o cultivo para el *Streptococcus* beta-hemolítico del grupo A está indicado en niños con dolor abdominal asociado a eritema y/o exudado faríngeo.

Los estudios de imagen constituyen una exploración esencial en la evaluación de los niños con dolor abdominal asociado a trauma, ante la presencia de signos de irritación peritoneal, signos de obstrucción intestinal, la presencia de masas abdominales y en el dolor focalizado en el cuadrante inferior derecho³⁵.

La radiografía de abdomen es útil para descartar la perforación de una víscera u obstrucción intestinal. Puede demostrar además la presencia de un fecalito en el cuadrante inferior derecho en la apendicitis y heces acumuladas en niños con estreñimiento (Figura 2).

La radiografía de tórax puede mostrar una condensación en relación con neumonía basal o signos de miocarditis (cardiomegalia) como causas de dolor abdominal.

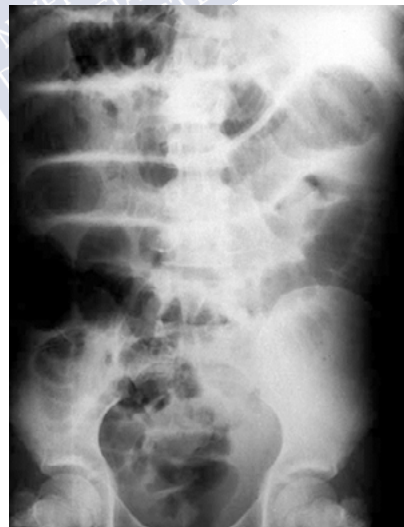

Figura 2: Radiografía de abdomen en un niño con apendicitis aguda. Fuente: Sivitt CJ., *Pediatr Radiol*, 2004;34(6):447-53. Reproducida bajo licencia de Springer Nature.

No obstante, la radiografía de abdomen no ha demostrado ser útil para establecer la causa del dolor abdominal agudo y debido a que expone al niño a radiación, no debería ser realizada de manera rutinaria ante la presencia de dolor abdominal³⁶.

La ecografía es útil en la evaluación de los niños con dolor abdominal agudo^{36,38}. Es una técnica fácil de utilizar, cómoda, rápida e inocua. Constituye el estudio de imagen de elección en el diagnóstico de apendicitis, de invaginación intestinal y de patología genitourinaria como la torsión ovárica, los quistes ováricos, la torsión testicular y la urolitiasis^{27,36} (Figura 3).

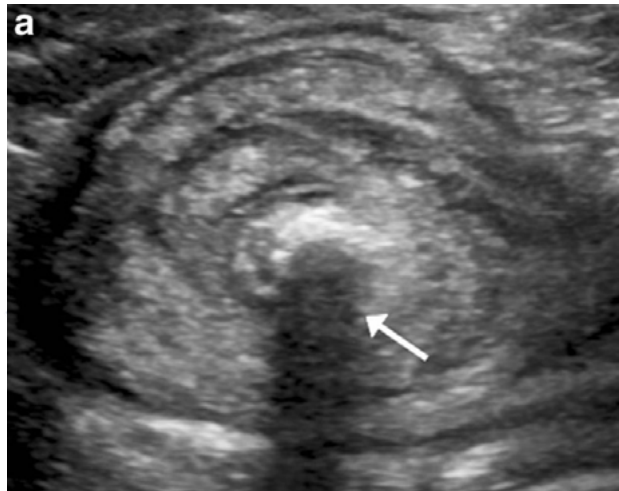


Figura 3: Ecografía mostrando sombra acústica de un fecalito (flecha) en apendicitis aguda perforada. Fuente: Edwards EA., et al., *Pediatr Radiol*, 2017;47(9):1101-8. Reproducida bajo licencia de Springer Nature.

La TC abdominal es una técnica que expone al paciente a radiación por lo que se recomienda realizarla cuando el exceso de gas intestinal dificulta la evaluación ecográfica^{36,40}.

El tratamiento del dolor abdominal debe ser etiológico, por ello es fundamental identificar dicha causa²⁴.

Se recomienda una evaluación sistemática en los niños con dolor abdominal agudo que considere la edad del paciente, la presencia de signos y síntomas y los resultados de los estudios complementarios

para identificar aquellas patologías que requieren un diagnóstico y tratamiento inmediatos.

El uso de analgésicos en los niños que están siendo evaluados por dolor abdominal agudo es controvertido. Anteriormente se consideraba que los analgésicos alteraban la exploración física y dificultaban el proceso diagnóstico. La evidencia actual sugiere que la analgesia reduce el dolor sin afectar la exploración y la capacidad para identificar aquellos niños con patología quirúrgica^{41,42}. Aun así, hay variación en la práctica respecto al uso y el momento de la indicación de analgésicos en el dolor abdominal⁴³.

1.2. APENDICITIS AGUDA

1.2.1 Epidemiología

La apendicitis aguda es la primera causa de dolor abdominal de etiología quirúrgica en niños³.

Reginald Fitz describió por primera vez la apendicitis en la reunión de la Asociación Americana de Médicos en 1886. Él destacó la importancia de un diagnóstico y tratamiento oportunos basado en el análisis de 257 casos de inflamación perforada del apéndice y 209 casos de tiflitis y peritiflitis⁴⁴.

La prevalencia de la apendicitis es de 1% a 8% en los niños con dolor abdominal agudo⁴⁵. Su incidencia aumenta con la edad desde 1 a 2 casos por 10000 niños entre 0 y 4 años a 19 a 28 casos por 10000 niños menores de 14 años⁴⁶. Menos del 5% de los casos de apendicitis ocurre en niños menores de 5 años⁴⁷. Esto se explica porque los folículos linfoides dispersos por el epitelio del colon y que predominan en el apéndice alcanzan su mayor tamaño durante la adolescencia, el grupo etario en el cual se describe la máxima incidencia de apendicitis (Figura 4).

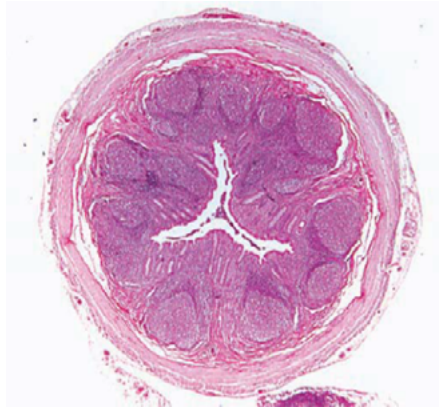

Figura 4: Hiperplasia de los folículos linfoides del apéndice desencadenada por bacterias y/o virus que obstruyen la luz apendicular. Fuente: Cui D., et al., Atlas of Histology with functional and clinical correlations, primera edición, 2011. Reproducida bajo licencia de Wolters Kluwer Health, Inc.

Los niños son más comúnmente afectados que las niñas y el riesgo de padecer apendicitis a lo largo de la vida es del 8,6% en niños y de 6,7% en niñas^{9,17,48}.

La apendicitis en neonatos es infrecuente y su presencia nos obliga a descartar la enfermedad de Hirschsprung y la fibrosis quística⁴⁹. La baja incidencia de apendicitis en este grupo etario podría explicarse por la morfología en embudo del apéndice en los neonatos asociada con menor riesgo de obstrucción (Figura 5).

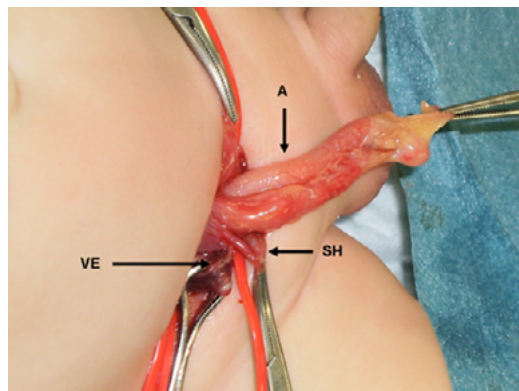


Figura 5: Hernia de Amyand. Saco herniario que contiene el apéndice flemonoso que se extiende al escroto derecho en lactante de 2 meses. A: apéndice flemonoso. VE: vasos espermáticos. SH: saco herniario. Fuente: propia

La demora en el diagnóstico es frecuente en los niños de menor edad, con un 57% en pacientes menores de 6 años, que podría atribuirse a la presentación atípica e inespecífica de la apendicitis en este grupo etario^{13,50}. El retraso en el diagnóstico se asocia con mayor incidencia de perforación. Así, la perforación apendicular ocurre en más del 70% de los niños de edad preescolar y hasta en el 95% de los menores de dos años^{51,52}. En cambio, la tasa de perforación en los adolescentes es del 10 al 20%. La inmadurez anatómica y la ausencia de una barrera mesentérica que no puede contener el material purulento contribuye a la rápida progresión a la perforación y peritonitis en niños preescolares.

1.2.2 Anatomía

Leonardo da Vinci fue el primero quien describió e ilustró el apéndice en 1492, no obstante, su trabajo no fue publicado y Andreas Vesalius fue acreditado con la primera ilustración del apéndice normal en 1543⁵³ (Figura 6).

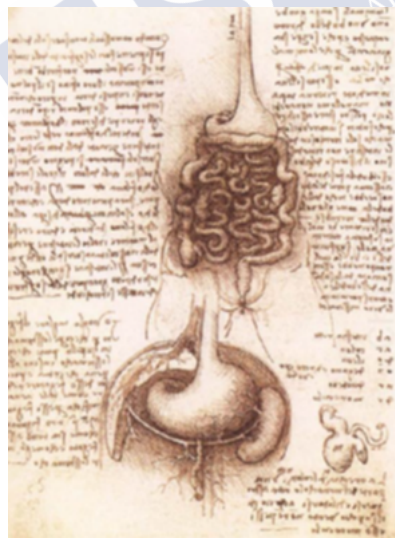

Figura 6: Dibujo del apéndice, Leonardo Da Vinci, 1492. Fuente: <https://cirugiaconcompetencias.blogspot.com/p/enfermedades-del-ap.html>
Reproducida bajo licencia Creative Commons.

El ciego y el apéndice cecal se originan del divertículo cecal en el lado antimesentérico del extremo caudal del intestino medio en la quinta semana de gestación⁵⁴. Después de la rotación y descenso, la base del apéndice cecal se localiza en la pared posteromedial del ciego aproximadamente 3 a 4 centímetros debajo de la válvula ileocecal, en el cuadrante inferior derecho del abdomen⁵⁵ (Figura 7).

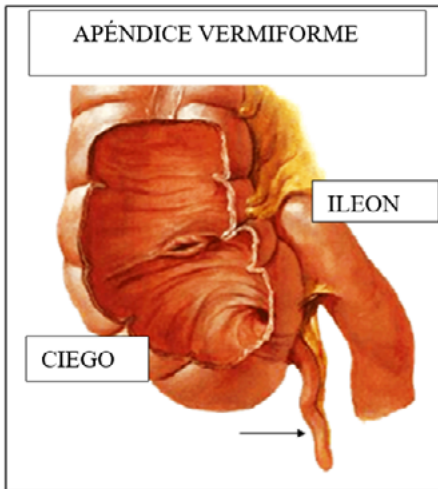


Figura 7: Anatomía del apéndice. Figura adaptada de <https://www.auladeanatomia.com/novosite/wp-content/uploads/2015/11/Nova-Imagemapendi.bmp>. Reproducida bajo licencia Creative Commons.

El apéndice tiene su propio mesenterio llamado mesoapéndice, el cual contiene a la arteria apendicular que es una rama de la arteria ileocólica, la cual es rama de la arteria mesentérica superior. La vena ileocólica drena la sangre del ciego y del apéndice y entra a la vena mesentérica superior para drenar hacia la vena porta⁵³ (Figura 8). La inervación cecoapendicular proviene del plexo solar a través del plexo mesentérico superior, desde el IX al XI nervios simpáticos torácicos.

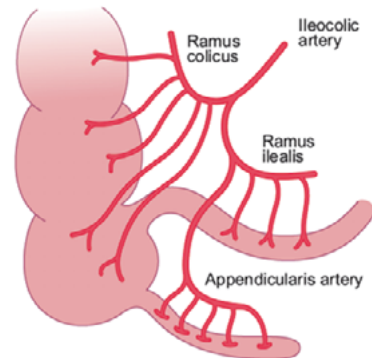


Figura 8: Vascularización del apéndice cecal. Fuente: Moreno-Villares JM., et al., *Paediatric Gastroenterology*, primera edición, 2009. Reproducida bajo permiso de A. Bautista Casasnovas.

Aunque la base del apéndice es relativamente fija, su punta es móvil.

El apéndice puede ocupar muy variadas localizaciones⁵⁵. En un estudio anatómico de 10000 pacientes, la localización más común fue paracólica/retrocólica con el apéndice extendiéndose superiormente en el 65% de casos. Otras localizaciones fueron: en la fosa iliaca (31%), retrocecal (2,5%) y pericecal/periiileal (1,5%)⁵⁶ (Figura 9).

En los niños con anomalías congénitas de la posición intestinal y en los niños postoperados de hernia diafragmática, gastrosquisis, onfalocelo y malrotación intestinal, el apéndice puede localizarse en el hemiabdomen superior o izquierdo. Las características anatómicas del apéndice determinan en cierto grado la incidencia y presentación de esta patología durante la niñez.

Así, en el primer año de vida, el apéndice tiene forma de embudo haciéndolo menos propenso a la obstrucción y al desarrollo de apendicitis¹³ (Figura 10).

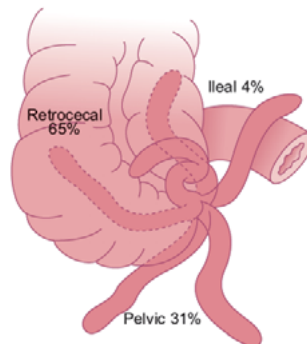


Figura 9: Distintas localizaciones del apéndice cecal. Fuente: Moreno-Villares JM., et al., Paediatric Gastroenterology, primera edición, 2009. Reproducida bajo permiso de A. Bautista Casanovas.

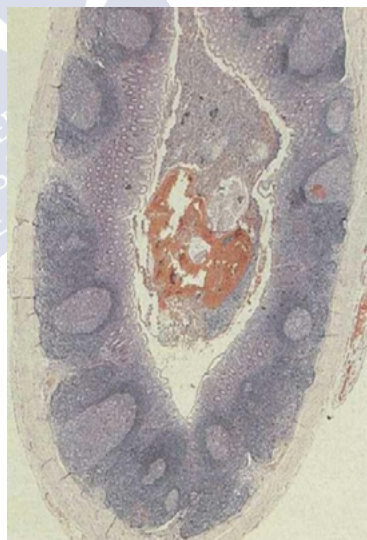

Figura 10: Apéndice de un niño de 1 año. Disposición regular de los folículos linfoides y criptas tubulares rectas. Fuente: Noffsinger AE., Fenoglio-Preiser's Gastrointestinal pathology, cuarta edición, 2017. Reproducida bajo licencia de Wolters Kluwer Health, Inc.

Los folículos linfoides alcanzan su máximo tamaño durante la adolescencia predisponiendo a la mayor ocurrencia de apendicitis en este grupo etario.

El omento está menos desarrollado en los niños y no puede contener el proceso inflamatorio permitiendo en parte el desarrollo de peritonitis difusa que ocurre tras la perforación del apéndice en niños pequeños⁵⁰.

1.2.3 Fisiopatología

Los determinantes principales involucrados en el desarrollo de la apendicitis son la dieta y la higiene. Otros factores son patologías vasculares, infecciones virales, factores emocionales (depresión, estrés) y la genética, entre otros.

La apendicitis comienza con la obstrucción de la luz del apéndice por fecalitos, parásitos, hiperplasia folicular linfoide, semilla de frutas, un proceso inflamatorio intrínseco, un tumor o torsión del apéndice^{9,13,57,58}. La obstrucción causa dolor cólico difuso típico de la fase inicial de la apendicitis. El aumento de la presión intraapendicular excede la presión venosa y ocurre isquemia de la mucosa y trombosis de vénulas que drenan el apéndice. Con la congestión vascular la mucosa se vuelve hipóxica y se ulcera comprometiendo la barrera mucosa con la posterior translocación de las bacterias intraluminales hacia la pared apendicular. El proceso inflamatorio progresa involucrando la serosa del apéndice que inflama el peritoneo parietal resultando en el cambio característico del dolor hacia fosa ilíaca derecha. Si la presión intraluminal continúa elevándose se produce un infarto venoso, necrosis total de la pared y perforación. El apéndice se perfora en su extremo antimesentérico con liberación de bacterias hacia la cavidad peritoneal y ocurre después de 72 horas del inicio del cuadro. La peritonitis generalizada ocurre si la infección no es contenida por las asas intestinales y el omento^{55,58}.

Las bacterias implicadas pertenecen a la flora fecal constituida por gramnegativos aerobios y anaerobios como *E. coli*, *bacteroides fragilis*, *clostridium*, *estreptococo*, *pseudomona* y *enterobacter*. Los virus y parásitos también están involucrados en la patogenia de la apendicitis^{9,57,59}.

En algunos casos, la obstrucción del apéndice puede remitir (por ejemplo, un fecalito que pasa hacia el ciego), permitiendo la descompresión y el alivio de los síntomas⁵³.

El apéndice puede potencialmente lograr la curación sin ningún tratamiento aun en caso de existir perforación, ya que el proceso inflamatorio es aislado por el omento y las asas intestinales. Este proceso puede asociarse a fibrosis y estenosis del lumen apendicular y a la formación de otros fecalitos con el desarrollo de un nuevo episodio de apendicitis aguda o de cólico apendicular⁵³. La prevalencia de esta presentación crónica se desconoce; sin embargo, el 9% de 1000 pacientes con apendicitis refiere haber tenido cuadros clínicos similares⁶⁰.

1.2.4 Clínica

La apendicitis clínicamente se caracteriza por dolor abdominal, vómitos y fiebre⁵⁸. Continúa siendo válido el principio de que todo niño con dolor abdominal, vómitos y fiebre, tiene apendicitis aguda hasta demostrar lo contrario. Típicamente, el dolor abdominal al inicio del cuadro es periumbilical y luego migra hacia la fosa ilíaca derecha^{61,62,63}.

No obstante, los síntomas típicos de la apendicitis (migración del dolor a cuadrante inferior derecho, fiebre y anorexia) ocurren sólo en el 50% de los niños⁵². En el 40% a 60% de los casos, la apendicitis se presentará con clínica atípica^{16,64}.

La sintomatología de la apendicitis tiende a variar con la edad⁷. Así, en *neonatos* hay distensión abdominal, vómitos y disminución del apetito. En *lactantes*: vómitos, dolor abdominal y fiebre. En niños *pre-escolares*: vómitos y dolor abdominal. Los vómitos preceden al dolor abdominal⁶⁵. Puede haber o no fiebre. En *escolares*: dolor abdominal, vómitos, fiebre, anorexia y dolor con el movimiento⁶⁶. La migración del dolor abdominal no se presenta en todos los niños. Puede haber diarrea, estreñimiento y disuria. Los *adolescentes* presentan dolor en cuadrante inferior derecho, vómitos y anorexia⁶⁷.

Respecto a la exploración física, el dolor abdominal a la pal-

pación en cuadrante inferior derecho, la defensa y la sensibilidad de rebote se presentan menos frecuentemente en niños que en adultos⁶⁸. La exploración física también varía de acuerdo con el grupo etario⁷. En *neonatos* hay distensión abdominal, dolor a la palpación difusa del abdomen, una masa abdominal palpable y celulitis de la pared abdominal. También hay hipotermia, hipotensión, dificultad respiratoria, etc. En *lactantes*: fiebre y dolor a la palpación difusa del abdomen. En niños *preescolares*: fiebre y dolor a la palpación en cuadrante inferior derecho. En *escolares*: fiebre y dolor en cuadrante inferior derecho. La defensa y el signo de rebote ocurren con la perforación apendicular.

La exploración abdominal del niño con sospecha de apendicitis debe ser realizado en un ambiente confortable y en una posición que sea cómoda para él. Generalmente estos niños prefieren una posición con las piernas flexionadas.

La inspección de la garganta y los oídos, al ser maniobras incómodas, se deben posponer al final del examen físico. Es conveniente que el niño orine antes de proceder a la palpación abdominal, pues una vejiga distendida es dolorosa y puede inducir a falsos diagnósticos. Si el paciente está dormido, realizamos una primera palpación abdominal por encima de la ropa, ya que el sueño es una condición favorable.

Si el dolor dificulta la exploración abdominal, se recomienda la administración de analgesia intravenosa acorde a la intensidad de dicha molestia. Esta actitud no afecta el diagnóstico de la apendicitis. Se debe empezar con una palpación superficial seguida de otra profunda. Es esencial la detección de defensa muscular o contracción refleja involuntaria y de protección. Luego se debe precisar la localización del dolor a la palpación profunda, partiendo desde una zona no dolorosa y observando la cara del niño, que nos delatará con gestos, la zona donde presenta dolor.

Los signos de Rovsing, de rebote, Obturador y Psoas asociados con apendicitis son difíciles de identificar en los niños y su exactitud diagnóstica no está definida. Realmente lo único importante en el momento de la exploración es el hallazgo de un área abdominal selectivamente dolorosa. Todo niño con dolor localizado en el cuadrante inferior derecho debe ser sospechoso de tener apendicitis⁶⁸.

El signo de Rovsing consiste en realizar presión en el cuadrante abdominal inferior izquierdo y provocaremos con ello dolor en el cuadrante inferior derecho donde se sitúa el apéndice.

El signo del rebote o signo de Blumberg consiste en desencadenar dolor tras palpar suavemente la fosa ilíaca derecha y después de unos segundos soltar bruscamente la presión en dicha zona. Representa la irritación producida sobre el peritoneo parietal por los tejidos inflamados y por la secreción o el líquido libre de la zona. Se recomienda no realizarla de rutina ya que es una maniobra dolorosa y puede ser falsamente positiva en niños sin apendicitis⁶⁹.

El signo del obturador es el dolor desencadenado por la rotación interna de la cadera derecha y ocurre cuando el apéndice está en localización pélvica.

El signo del Psoas es el dolor tras la extensión de la cadera derecha y es hallado en la apendicitis retrocecal.

El dolor abdominal también puede ser desencadenado diciendo al niño que tosa, salte en un pie o cuando realizamos la percusión de la planta del pie derecho. Este dolor puede no ser desencadenado cuando el apéndice sea de localización retrocecal, retroileal o pélvico.

La distensión abdominal también es un hallazgo que sugiere apendicitis⁶⁸.

El tacto rectal no es necesario realizarlo en la mayoría de los niños con sospecha de apendicitis ya que no ayuda en el diagnóstico de esta patología.

1.2.5 Estudios de Laboratorio

Los estudios de laboratorio basan su utilidad en la posibilidad de detectar signos de inflamación sistémica. Tienen la ventaja de ser ampliamente disponibles, fáciles de realizar, coste limitado y pueden ser repetidos si es necesario⁷⁰.

Aunque existen múltiples marcadores de inflamación como procalcitonina, fosfolipasa A2, amiloide sérico A, elastasa leucocitaria e interleucinas; el hemograma y la proteína C reactiva son los más ampliamente usados^{71,72}.

El hemograma muestra leucocitosis con desviación izquierda, existiendo una alta correlación entre este hallazgo y la presencia de apendicitis⁶⁹. Los valores normales del recuento leucocitario y de neutrófilos generalmente excluye la posibilidad de apendicitis^{9,13}.

Múltiples estudios han hallado que niveles mayores de 10000 leucocitos y un recuento de neutrófilos superior a 70% constituyen puntos de corte en la identificación de los niños con posible apendicitis^{13,69}.

Sin embargo, la leucocitosis también se observa hasta en el 70% de los niños con gastroenteritis, adenitis mesentérica, enfermedad pélvica inflamatoria y otros procesos infecciosos⁶⁶. Así, la capacidad del hemograma para diferenciar apendicitis de otras patologías es limitada.

La proteína C reactiva (PCR) fue descubierta en 1930 por Tillet y Francis en estudios de reacciones serológicas asociadas a neumonía⁷³. Es una proteína no glicosilada, sintetizada por los hepatocitos en respuesta a procesos inflamatorios, infecciosos o de daño tisular. Aumenta significativamente después de las 24 horas de iniciado los síntomas, independientemente de la rapidez del proceso inflamatorio, por lo que su valor puede ser normal durante las primeras horas del cuadro⁷⁴. Tiene una especificidad de 33% a 95% para la apendicitis en niños con dolor abdominal agudo⁷⁵. Puede ser más útil en detectar apendicitis gangrenosa y perforada⁷⁶.

La literatura muestra una amplia variación en la sensibilidad y especificidad del hemograma y la proteína C reactiva para el diagnóstico de apendicitis^{71,77,78}.

El uso concomitante de ambos parámetros aumentaría su utilidad diagnóstica. Así, un estudio halló que un recuento leucocitario mayor de 12000 y una proteína C reactiva mayor de 3 mg/dl., incrementaron la probabilidad de apendicitis⁷⁵.

El examen de orina se utiliza para descartar una posible infección urinaria o cólico nefrítico. En algunos casos, debido a la proximidad del apéndice al uréter o a la vejiga, puede existir piuria microscópica

o hematuria en el 30% de los casos de apendicitis^{13,65}. Así, la presencia de piuria o hematuria no debe descartar la posibilidad diagnóstica de apendicitis.

Los niveles de la subunidad B de la Gonadotropina coriónica humana en orina o en sangre, deben ser determinados en las adolescentes para excluir embarazo o enfermedades relacionadas a éste como la enfermedad trofoblástica gestacional¹³. No obstante, este examen no descarta la presencia de apendicitis.

1.2.6 Estudios de Imagen

1.2.6.1 Radiografía de Abdomen

La radiografía de abdomen puede mostrar la presencia de un apendicolito, íleo, la escasez o ausencia de gas, un aumento de la densidad o efecto de masa en el cuadrante inferior derecho, la pérdida de la sombra del músculo psoas y escoliosis lumbar cóncava a la derecha^{9,13}. Todos estos hallazgos son sugestivos, pero no diagnósticos de apendicitis (Figura 11).

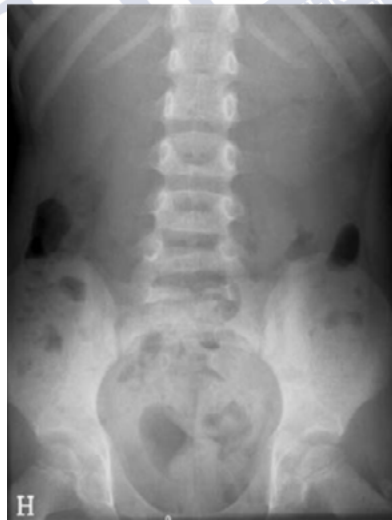

Figura 11: Radiografía de abdomen en apendicitis aguda. Nivel aire- líquido en cuadrante inferior derecho, un hallazgo inespecífico de apendicitis aguda, Fuente: Rosendahl K., et al., Eur Radiol, 2004; Suppl4:L138-45. Reproducida bajo licencia de Springer Nature

También permite establecer diagnósticos alternativos a la apendicitis como una neumonía basal, y visualizar neumoperitoneo en casos de peritonitis difusa y perforación²⁴.

Sin embargo, no se recomienda solicitarla de manera rutinaria en el diagnóstico de apendicitis, ya que su realización consume tiempo y recursos, expone al niño a radiación, sus hallazgos son inespecíficos y no es determinante para la decisión de tratamiento quirúrgico^{13,79}.

1.2.6.2 Ecografía de Abdomen

La ecografía fue realizada en 1981 por Deutsch y Leopold para demostrar por primera vez el apéndice inflamado⁸⁰.

Es una técnica rápida, barata, accesible y segura^{13,81}. Su seguridad se explica porque no precisa el uso de contraste⁸². Permite detectar otras patologías distintas de la apendicitis que expliquen el dolor abdominal como la presencia de quistes o la torsión ováricos, adenitis mesentérica, entre otros^{9,58,81}.

Su principal desventaja es ser una técnica dependiente del conocimiento, destreza y paciencia del ecografista⁵⁸. Sus resultados también se ven afectados por la obesidad, la presencia de gas intestinal e irritación peritoneal^{83,84}.

Tiene una sensibilidad del 74% a 100% y especificidad de 88% a 99% para el diagnóstico de apendicitis^{4,85}.

Se recomienda utilizarla como primer estudio de imagen en aquellos niños con sospecha de apendicitis^{13,86,87}.

La técnica clásica de la compresión gradual introducida por Puylaert en 1986, es usada para comprimir las asas intestinales localizadas en la fosa ilíaca derecha, para lo cual se utiliza un transductor lineal de alta frecuencia (entre 4 y 7 megahercios), que permite la visualización adecuada de las estructuras superficiales, cercanas al transductor⁸⁸ (Figura 12).

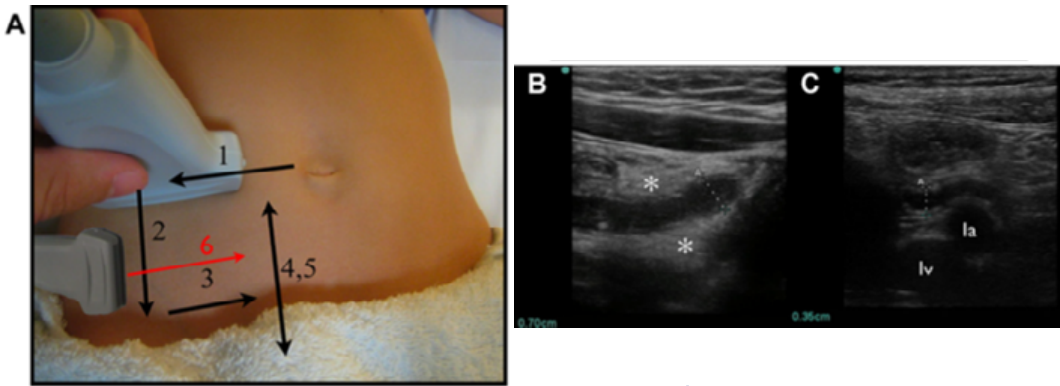


Figura 12: Técnica de compresión gradual de la ecografía.

Fuente: Sivitz AB., et al., *Ann Emerg Med*, 2014;64(4):358-64. Reproducida bajo licencia de Elsevier.

La demostración de una estructura retroperitoneal, como el músculo psoas-íliaco y los vasos ilíacos externos, indica que se ha realizado una compresión adecuada, ya que el apéndice generalmente se localiza anterior a estas estructuras^{88,89,90}. El examen se inicia en un plano transversal, desde el cuadrante superior derecho, desplazándose lentamente hacia el cuadrante inferior derecho del abdomen, con un aumento gradual de la compresión hasta que todas las asas llenas de gas hayan sido desocupadas⁹¹. Se evalúa simultáneamente la compresibilidad de las asas intestinales teniendo siempre cuidado de no ejercer demasiada presión para no despertar dolor excesivo o dolor de rebote. El resto del abdomen y la pelvis deben ser estudiados con un transductor sectorial de 3 a 5 megahercios, prestando especial atención al espacio subfrénico, riñón derecho, vejiga, ciego, asas ileales, y en las niñas, el fondo de saco de Douglas, útero, trompa y ovario derecho.

La apariencia ecográfica de un apéndice normal se describe como una estructura tubular, colapsable y llena de líquido, con hiperecogenicidad de la mucosa, que mide en promedio de 3 a 6 milímetros de diámetro transversal, con un extremo ciego en el eje longitudinal y una configuración ovoidea en el plano axial⁹². El apéndice es usualmente curvo y puede ser tortuoso. Su diámetro transversal y el espesor de su pared no deben exceder de 6 y 2 milímetros respectivamente⁸⁷. Se dife-

rencia del intestino delgado por la ausencia de peristaltismo y de cambios en su configuración durante todo el examen. La submucosa apendicular, una delgada estructura ecogénica central, está rodeada por una hipocogenicidad que representa la muscular propia. La luz apendicular es usualmente colapsable, sin embargo, en un 5% de los pacientes, una pequeña cantidad de líquido intraluminal está presente⁸⁷. En un 10% de los casos se identifica un borde ecogénico que representa la grasa de la serosa⁹³ (Figura 13).

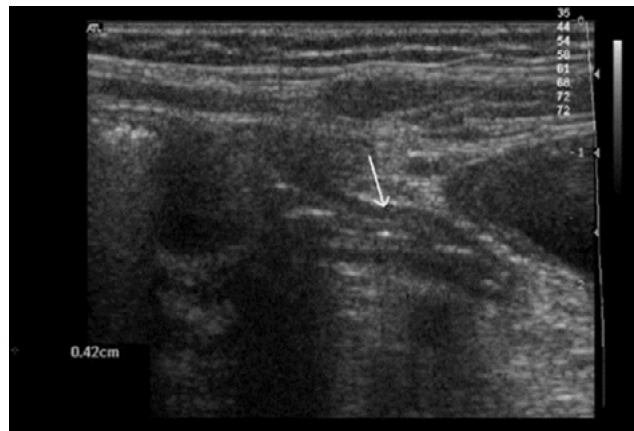

Figura 13: Ecografía de un apéndice normal: estructura tubular de 3cm. de largo y 0,4 cm. de diámetro. Fuente: Rosendahl K., et al., Eur Radiol, 2004; Suppl4:L138-45. Reproducida bajo licencia de Springer Nature.

El diagnóstico ecográfico de la apendicitis exige el hallazgo de un apéndice inflamado definido ecográficamente como una estructura tubular con clásica apariencia en capas, no compresible, con un extremo distal ciego y de más de 6 milímetros de diámetro y pared engrosada mayor de 2 milímetros (considerado criterio primario)^{94,95,96} (Figuras 14 y 15).

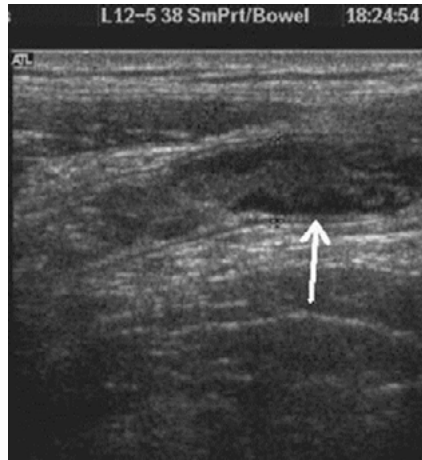

Figura 14: Ecografía de un apéndice anormal, no compresible, con pared engrosada (diámetro máximo de 0,8cm.) Fuente: Rosendahl K., et al., Eur Radiol, 2004; Suppl4:L138-45. Reproducida bajo licencia de Springer Nature.

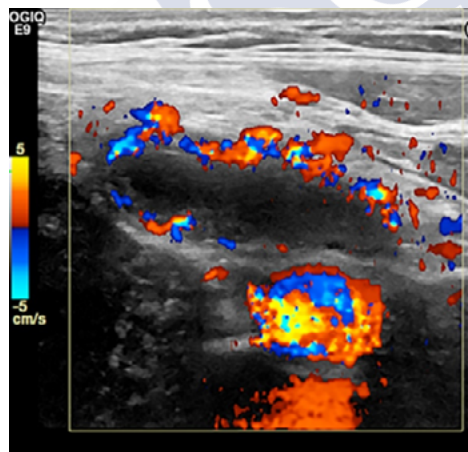


Figura 15: Ecografía doppler color de apendicitis aguda, que demuestra hiperemia de la pared apendicular. Fuente: Riedesel EL., et al., Pediatr Radiol, 2019;49(13):1726-34. Reproducida bajo licencia de Springer Nature.

En los casos que no se logre visualizar el apéndice, la presencia de signos secundarios establece el diagnóstico. Son considerados signos secundarios: el aumento de la ecogenicidad de la grasa mesentérica periapendicular, la presencia de líquido libre intraperitoneal identificado por su forma triangular bordeando los recesos peritoneales o las asas intestinales, la colección de líquido periapendicular de configuración redondeada localizada en fosa ilíaca derecha o pelvis produciendo efecto de masa sobre las estructuras adyacentes, la presencia de un apendicolito y la presencia de asas intestinales dilatadas con peristaltismo alterado⁹⁶. El apendicolito se observa como una imagen hiperecogénica con sombra acústica posterior de forma y tamaño variable que puede ser identificado dentro de la luz apendicular o rodeado de un absceso periapendicular después de la perforación del apéndice⁹³ (Figuras 16 y 17).

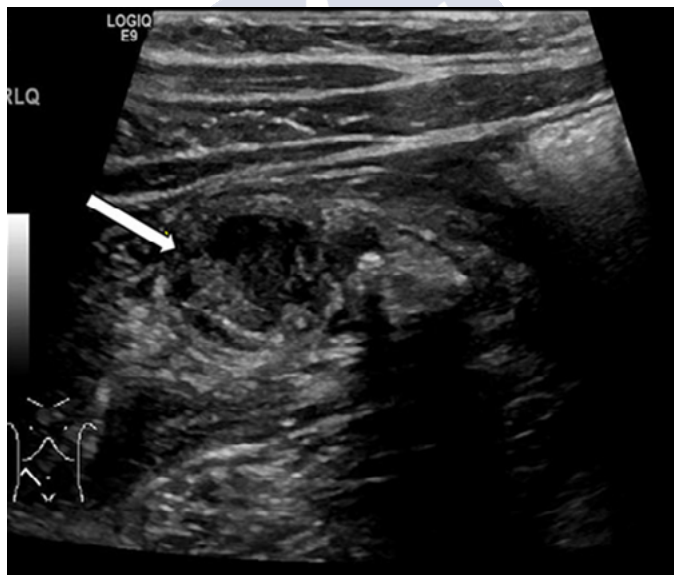


Figura 16: Ecografía de hallazgos secundarios positivos de apendicitis aguda. No se identifica el apéndice. Fuente: Rentea RM., et al., *Pediatr Surg Int*, 2016;33(3):269-83. Reproducida bajo licencia de Springer Nature.

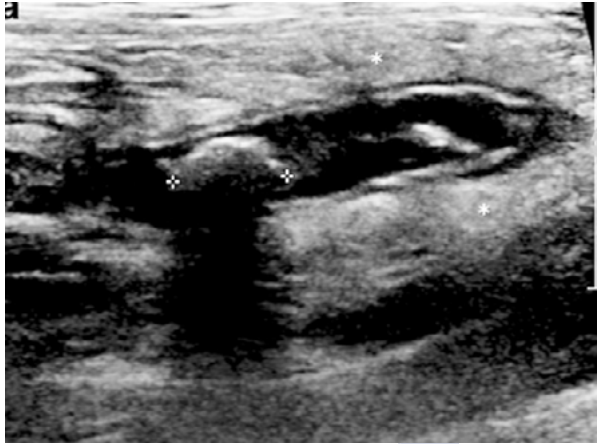

Figura 17: Ecografía de apendicitis aguda simple, que muestra un apéndice agrandado, con apendicolito en su interior (calibradores) e hiperecogenicidad periapendicular (asteriscos). Fuente: Gongidi P., et al., *Pediatr Radiol*, 2017;47(9):1091-100. Reproducida bajo licencia de Springer Nature.

Los signos ecográficos de perforación apendicular son: colección de líquido periapendicular, irregularidad de la pared y la presencia de apendicolito extraluminal. No obstante, es común que luego de la perforación del apéndice este sea de difícil visualización^{87,97,98,99} (Figuras 18 y 19).

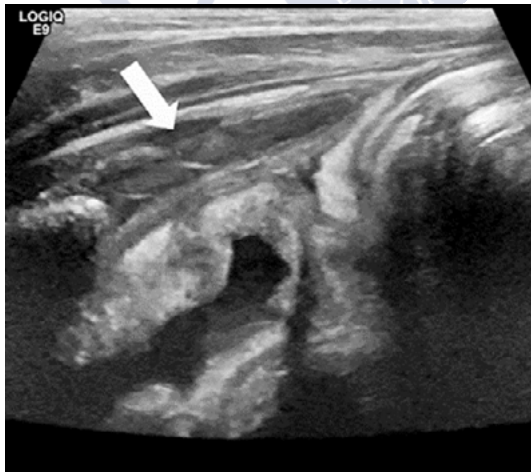

Figura 18: Ecografía de apendicitis aguda perforada, que demuestra disrupción de la pared del apéndice en un niño de 10 años. Fuente: Riedesel EL., et al., *Pediatr Radiol*, 2019;49(13):1726-34. Reproducida bajo licencia de Springer Nature.

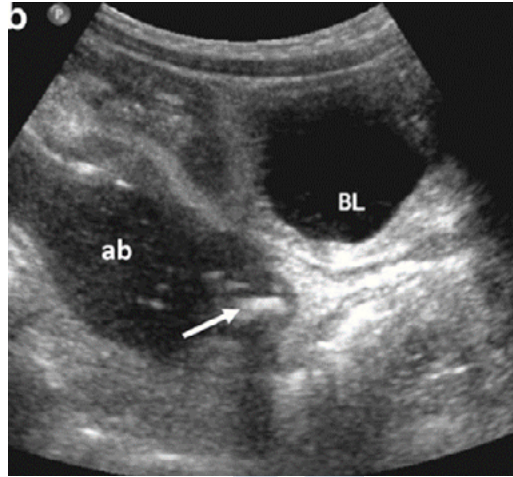


Figura 19: Ecografía de apéndice perforado con absceso y apendicolito (flecha).
 ab: absceso. BL: vejiga. Fuente: Gongidi P., et al., *Pediatr Radiol*, 2017;47(9):1091-100. Reproducida bajo licencia de Springer Nature.

Entre las causas que pueden ocasionar diagnósticos falsos negativos están la apendicitis limitada a la punta del apéndice, la apendicitis retrocecal, la apendicitis perforada (en la que las paredes del apéndice desestructurado no son identificables), el apéndice lleno de gas y un apéndice marcadamente aumentado de tamaño que puede confundirse con un segmento de intestino delgado^{87,92,93,97} (Figura 20).

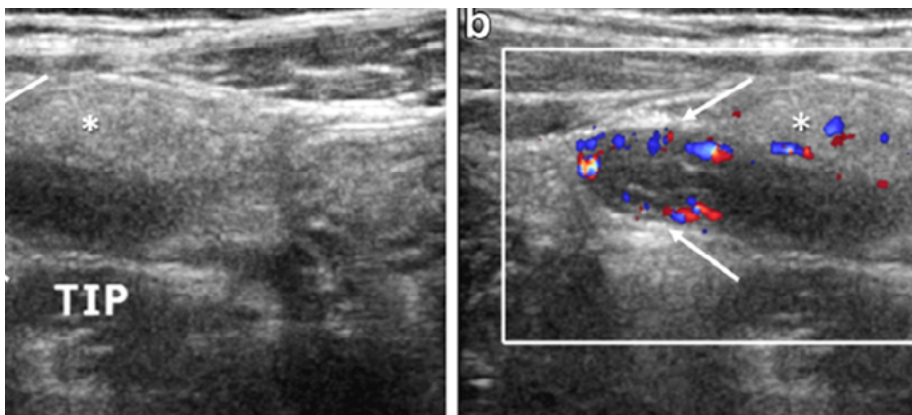


Figura 20: Ecografía de apendicitis de la punta. a: Apéndice distal engrosado. b: Eco Doppler color que muestra hiperemia en la punta del apéndice. Fuente: Gongidi P., et al., *Pediatr Radiol*, 2017;47(9):1091-100. Reproducida bajo licencia de Springer Nature

Un diagnóstico ecográfico falso positivo puede ser debido a la posibilidad de resolución espontánea de la apendicitis, a la presencia de un apéndice normal de más de 7 milímetros de diámetro transverso, a la confusión de la estructura apendicular con una trompa de Falopio dilatada, con fibras del músculo psoas o con un íleon engrosado, a la inflamación del mesoapéndice que también aparece en otras patologías como la enfermedad de Crohn o los abscesos tuboováricos, y a un apéndice engrosado lleno de moco o heces en pacientes con fibrosis quística sin apendicitis^{81,93,96,97} (Figura 21).

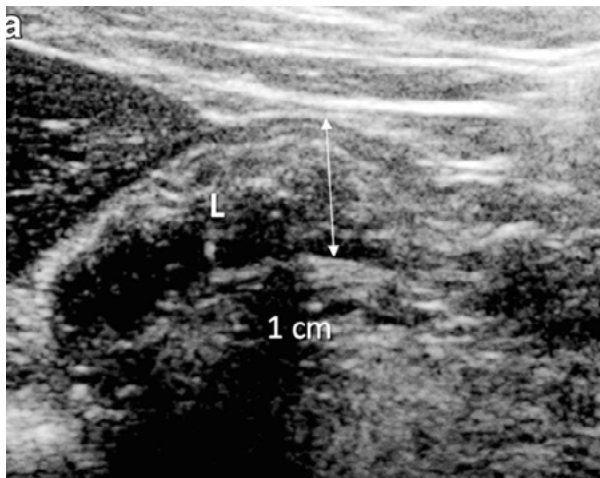


Figura 21: Ecografía de apéndice en fibrosis quística: engrosado con material mucoide ecogénico y ausencia de inflamación periapendicular.
Fuente: Gongidi P., et al., *Pediatr Radiol*, 2017;47(9):1091-100.
Reproducida bajo licencia de Springer Nature.

1.2.6.3 Tomografía Axial Computarizada (TC)

La TC es una técnica que depende en menor medida de la destreza del operador comparada a la ecografía⁹⁶. Permite identificar las complicaciones de la apendicitis, diagnostica otras patologías como causa del dolor abdominal y es capaz de visualizar el apéndice normal en 67% a 100% de los casos^{96,100}. Su principal desventaja es la exposición a radiación ionizante e incremento subsecuente del riesgo de cáncer en niños^{9,101,102}.

El riesgo estimado de malignidad inducida por radiación asociada a la TC abdominal en la niñez varía de 13 a 26 por 100000¹⁰³. Y el riesgo de mortalidad por cáncer debido a la radiación es de 1 en 1000 casos^{13,55}.

La escasez de la grasa mesentérica en los niños dificulta la visualización mediante TC de un apéndice normal o inflamado⁶.

Tiene una sensibilidad del 95%-99% y una especificidad mayor del 95% para el diagnóstico de apendicitis¹⁰⁴.

Se recomienda utilizarla como el estudio de imagen inicial en niños obesos, cuando la ecografía no visualiza el apéndice, cuando los hallazgos ecográficos sean equívocos, y cuando la ecografía es normal, pero existe una alta sospecha clínica de apendicitis^{13,82,103,145}.

El uso de contraste mejora la exactitud diagnóstica de la TC⁸¹.

El contraste puede ser utilizado por vía enteral (rectal u oral) o por vía intravenosa^{81,106}.

El contraste oral permite la identificación del íleon, la demostración del apéndice y ayuda en el diagnóstico de otras posibles patologías. El contraste oral es de sabor desagradable y generalmente no se consigue ingerir todo el volumen deseado. Además, la opacificación de todas las asas requiere 1 a 2 horas de tiempo de tránsito, lo que retrasa el diagnóstico, por lo que no se recomienda su uso rutinario^{81,107}.

La administración del contraste por vía rectal consigue una opacificación del marco colónico y del ciego en un tiempo mucho menor. Esta vía es incómoda, engorrosa y no siempre se logra la distensión de todo el colon¹⁰⁷.

El apéndice inflamado capta intensamente el contraste intravenoso y facilita su identificación en pacientes delgados, en apendicitis perforadas, en apendicitis precoces y permite la detección de patología extraapendicular.

La TC limitada al hemiabdomen inferior, por debajo del polo renal inferior puede ser suficiente para diagnosticar la apendicitis⁸¹. Es una técnica más rápida, más barata y reduce la exposición de radiación al niño¹⁰⁸.

El criterio diagnóstico principal de la apendicitis es la visualización de un apéndice inflamado caracterizado por tener un diámetro mayor de 6 milímetros^{81,102,109} (Figura 22).

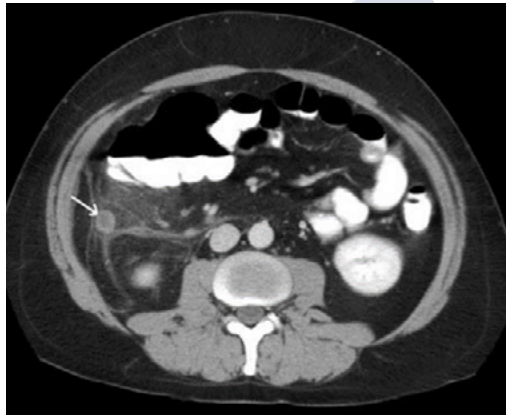


Figura 22: TC de apendicitis aguda simple que revela agrandamiento apendicular (flecha), reforzamiento de la pared y rarefacción de la grasa periaapendicular. Fuente: Rosendahl K., et al., *Eur Radiol*, 2004; Suppl4:L138-45. Reproducida bajo licencia de Springer Nature.

El uso de contraste intravenoso permite demostrar la pared engrosada y con realce circunferencial. Los criterios diagnósticos secundarios son: la presencia de cambios inflamatorios en la grasa mesentérica periaapendicular, engrosamiento focal de las paredes del ciego alrededor de la inserción del apéndice cecal, la presencia de colecciones de líquido, la visualización de uno o varios apendicolitos y la presencia de adenopatías ileocecales^{102,109,110}. Los signos de perforación son: presencia de gas extraluminal, visualización de un absceso, de flegmón, la presencia de un apendicolito extraluminal o un defecto focal de realce de la pared (Figura 23).

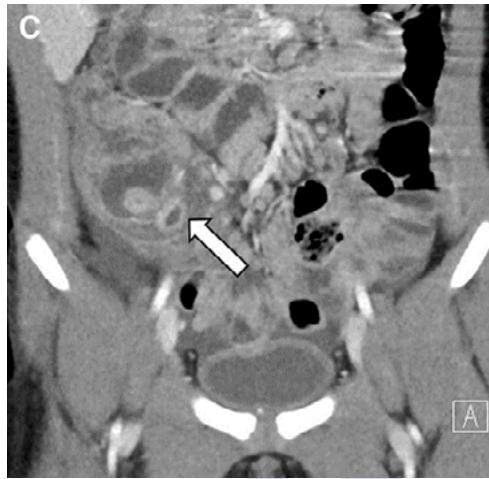


Figura 23: TC de apendicitis aguda perforada y flemón (flecha). Fuente: Rentea RM., et al., *Pediatr Surg Int*, 2016;33(3):269-83. Reproducida bajo licencia de Springer Nature.

1.2.6.4 Resonancia Magnética Abdominal (RM)

La resonancia magnética brinda una alta resolución espacial, no obstante, es costosa, de acceso limitado, sus tiempos de adquisición son largos y presenta artefactos de movimiento.

Es una alternativa a la TC en niños con sospecha clínica de apendicitis y hallazgos ecográficos no concluyentes^{111,112}.

La RM sin contraste tiene una exactitud diagnóstica similar a la TC por lo que podría reemplazar al TC evitando la exposición a la radiación y sus consecuencias, ya sea tras una ecografía no diagnóstica, así como estudio de imagen inicial^{111,113,114}.

El apéndice cecal se visualiza como una estructura tubular, ciega, de baja intensidad en T1W y T2W cuando contiene gas o materia fecal o de la misma intensidad al músculo cuando está colapsada. Es posible visualizar el apéndice hasta en el 62% de pacientes normales en la serie T2W¹¹⁵ (Figura 24).

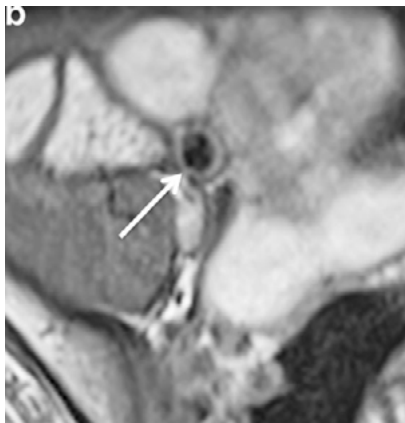

Figura 24: RM en T1, que muestra el apéndice (flecha) de 7mm. De diámetro. Fuente: Swenson DW., et al., *Pediatr Radiol*, 2016;46(7):1003-10. Reproducida bajo licencia de Springer Nature

Los límites de tamaño del apéndice son los mismos que en la ecografía y la TC¹¹⁶.

Los hallazgos patológicos son: alta intensidad de la grasa periapendicular en el T2W, asociada a cambios en la pared y al aumento del diámetro transversal del apéndice¹¹²

1.2.7 Elección del estudio de imagen

La ecografía y la TC abdominales son los estudios más frecuentemente utilizados⁹³. Ambos son estudios de imagen útiles en el diagnóstico de apendicitis en niños y han demostrado reducir el porcentaje de apendicectomías negativas, sin incrementar el porcentaje de perforación apendicular y la tasa de mortalidad¹¹⁷.

La resonancia magnética abdominal ha demostrado ser una técnica útil en el diagnóstico de apendicitis en niños y tiene la ventaja de no utilizar contraste, por lo que es considerada una alternativa a la TC.

La elección de determinado estudio de imagen depende de las características del paciente como obesidad y sexo, de los recursos hospitalarios como la disponibilidad de ecografía, TC y/o RM, y de la experiencia del radiólogo.

Se recomienda que todo centro hospitalario establezca protocolos clínicos del uso de estudios de imagen.

La implementación de protocolos ha demostrado incrementar el diagnóstico de apendicitis, reducir el número de apendicitis perforadas y de apendicectomías negativas¹¹⁸.

1.2.8. Escalas de predicción clínica de apendicitis

Las escalas clínicas son instrumentos que combinan los síntomas clínicos, los hallazgos del examen físico y los resultados del laboratorio, cuyo objetivo es ayudar a determinar la probabilidad de apendicitis aguda en un paciente con dolor abdominal y sospecha de apendicitis aguda.

Presentan una sensibilidad y especificidad bajas por lo que no son consideradas herramientas diagnósticas efectivas⁹. Su uso exclusivo puede asociarse potencialmente a un incremento de la morbimortalidad. Se pueden utilizar como instrumentos de screening para identificar a pacientes que pueden beneficiarse de estudios de imagen o exploraciones abdominales seriadas previo a la apendicectomía¹¹⁹.

Existen varias escalas en niños: Pediatric Appendicitis Score, Alvarado Score, RIPASA score, entre otras.

La PAS es la escala mejor validada y la más recomendada que permite estratificar a los pacientes en grupos de riesgo lo que ayuda en la toma de decisiones clínicas y mejora el uso de recursos¹²⁰.

1.2.9 Clasificación macroscópica de la apendicitis aguda

La apendicitis aguda puede ser clasificada desde el punto de vista macroscópico en no complicada y complicada¹²¹. La apendicitis no complicada engloba a la apendicitis simple y a la flemosa.

Appendicitis simple: Apéndice hiperémico y congestivo sin exudado superficial (Figura 25).

Appendicitis flemosa: Apéndice congestivo, edematoso, coloración rojiza y exudado fibrinopurulento.

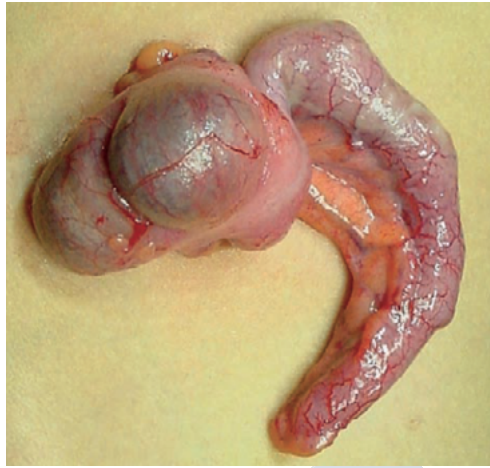


Figura 25: Aspecto macroscópico de la apendicitis simple. Fuente: Moreno-Villares JM., et al., *Paediatric Gastroenterology*, primera edición, 2009. Reproducida bajo permiso de A. Bautista Casasnovas.

La apendicitis complicada abarca a la apendicitis gangrenosa, apendicitis perforada, peritonitis, plastrón y absceso apendicular¹²².

Apendicitis gangrenosa: Apéndice con necrosis en parches de su pared y superficie de coloración púrpura, verde gris o rojo oscuro.

Apendicitis perforada: Apéndice con necrosis transmural y evidencia de solución de continuidad.

Plastrón apendicular: Apéndice inflamado cubierto por epiplón y asas intestinales⁵³.

Absceso apendicular: Proceso supurativo localizado que puede ocurrir en el curso de una apendicitis perforada o complicar un plastrón¹²³.

Peritonitis: Presencia de líquido libre purulento en la cavidad abdominal. Puede ser focalizada o generalizada⁵³ (Figura 26 y 27).

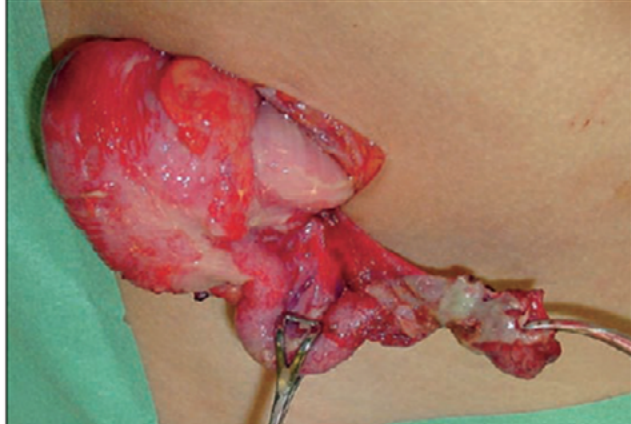


Figura 26: Aspecto macroscópico de la apendicitis complicada: Apéndice perforado. Fuente: Moreno-Villares JM., et al., Paediatric Gastroenterology, 2009. Reproducida bajo permiso de A. Bautista Casanovas

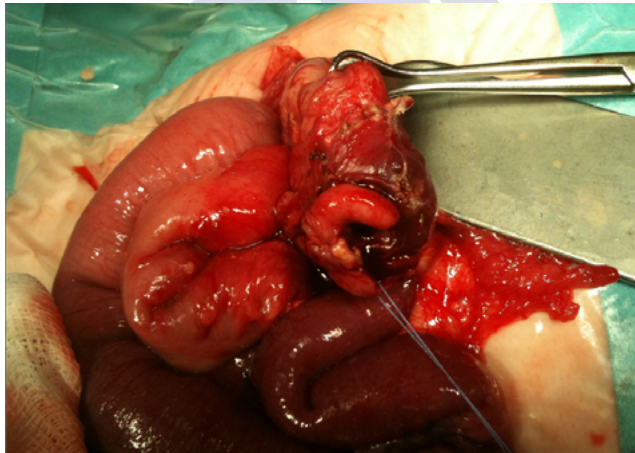

Figura 27: Plastrón apendicular en un neonato. Fuente propia.

1.2.10 Anatomía patológica

El apéndice está constituido por 4 capas: mucosa, submucosa, muscularis propia y serosa¹²⁴. La mucosa comprende una capa de células epiteliales, la lámina propia y la muscularis mucosae que constituye el límite entre mucosa y submucosa. La capa epitelial contiene células columnares con núcleos basales, células Globet, células absortivas y células de Paneth que contienen gránulos secretores y células neuroendocrinas. Estas células neuroendocrinas son el origen del tumor carcinoide, que es la neoplasia apendicular más común. La lámina propia contiene las criptas de Lieberkuhn y los folículos linfoides con centros germinales. La muscularis mucosae situada entre la mucosa y submucosa es menos desarrollada en el apéndice con respecto a otras áreas del intestino. La submucosa contiene vasos sanguíneos, linfáticos y nervios. El plexo de Meissner está localizado en esta capa. La muscularis propia consta de 2 capas de músculo liso. Las fibras musculares de la capa interna son circulares y las fibras de la capa externa son longitudinales. El plexo de Auerbach descansa entre estas dos capas musculares. La serosa consta de una banda de tejido fibroso con una capa suprayacente de células cuboideas (Figura 28).

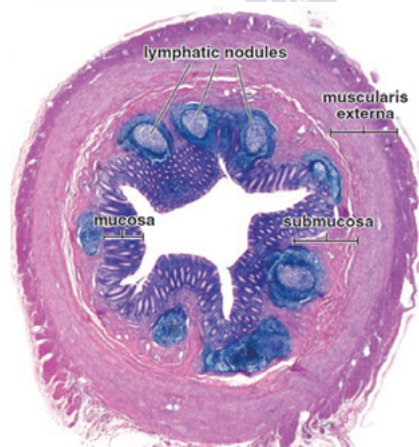


Figura 28: Estructura del apéndice cecal. Fuente: Cui D., et al., Atlas of Histology with functional and clinical correlations, primera edición, 2011. Reproducida bajo licencia de Wolters Kluwer Health, Inc.

En la apendicitis aguda existe infiltración submucosa o transmural de neutrófilos⁵⁸. El apéndice está edematoso y con congestión vascular. La mucosa está hiperémica y ulcerada. A medida que el proceso inflamatorio progresa, hay un aumento de los neutrófilos asociado con criptitis y abscesos de las criptas. La submucosa y la muscularis propia se inflaman y pueden resultar en perforación¹²⁵ (Figura 29)

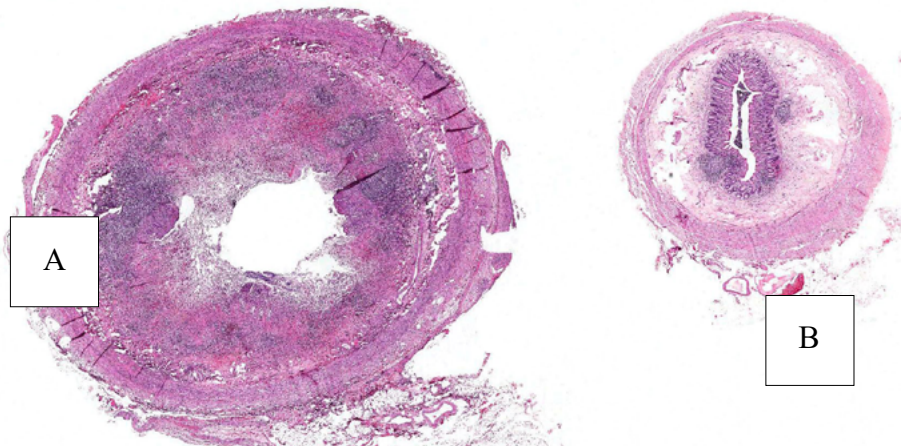


Figura 29. Imágenes microscópicas de apéndice normal y de apendicitis aguda. Nota: A: apendicitis aguda flemonosa con ulceración mucosa e inflamación transmural. B: Apéndice normal. Figura adaptada de http://peir.path.uab.edu/wiki/IPLab:Lab_3:Acute_Appendicitis. Reproducida bajo licencia Creative Commons.

La clasificación histológica de la apendicitis se realiza en base a la extensión de la lesión en la pared del apéndice y en la presencia o ausencia de necrosis. Así tenemos:

Apendicitis Catarral o Simple: Existe infiltrado leucocitario polimorfonuclear presente al menos en la capa muscular. La mucosa está congestionada y edematosa con hiperemia, pero sin lesiones ulcerativas. Hay un aumento de los folículos linfoides y de los ganglios (Figura 30).

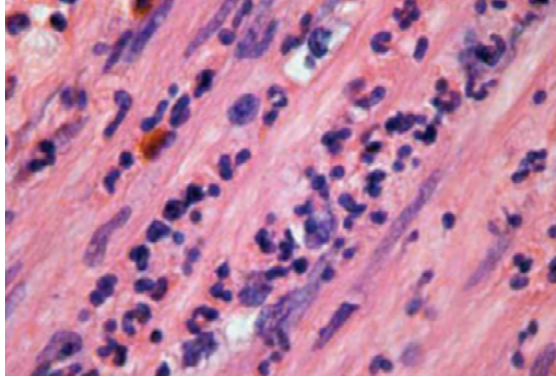


Figura 30: Histología de la apendicitis aguda simple. Infiltración de neutrófilos dentro de las capas de musculo liso de la pared del apéndice. Fuente: Cui D., et al., Atlas of Histology with functional and clinical correlations, primera edición, 2011. Reproducida bajo licencia de Wolters Kluwer Health, Inc

Appendicitis Flemonosa: Se manifiesta de manera más acentuada y representa mayor agresividad. La mucosa desarrolla lesiones ulcerativas y la infiltración leucocitaria de la pared es completa. La luz se llena de contenido mucopurulento y pueden aparecer fecalitos (Figura 31).

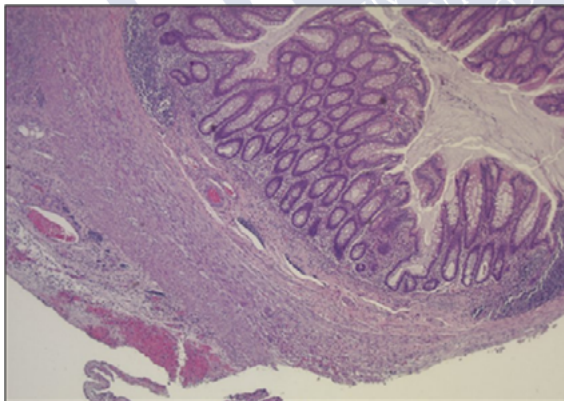


Figura 31: Histología de la apendicitis flemonosa neonatal. Fuente: propia

Apendicitis Gangrenosa: Hay necrosis derivada de la isquemia del tejido. Puede afectar sólo a la mucosa, pero también puede afectar al órgano completo. La necrosis favorece la contaminación bacteriana y la perforación. La perforación ocurre en el borde antimesentérico (Figura 32).

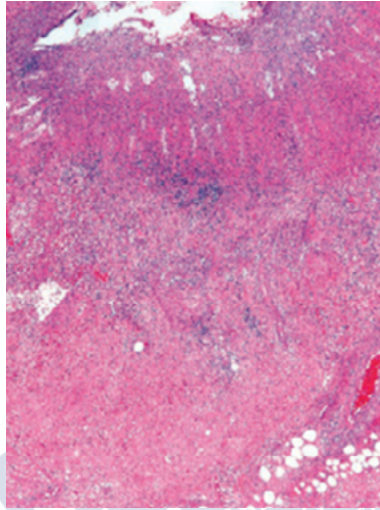


Figura 32: Inflamación transmural y necrosis en apendicitis gangrenosa. Fuente: Rosai J., et al., Rosai and Ackerman's, Surgical Pathology, onceava edición, 2018. Reproducida bajo licencia de Elsevier.

Plastrón apendicular: Reacción fibrohistocitaria periapendicular y apendicular.

En pacientes a quienes se realiza una apendicectomía de intervalo (es la apendicectomía realizada tras varias semanas o meses después de la resolución de un absceso o plastrón apendicular que han sido tratados con antibióticos), el apéndice muestra una inflamación granulomatosa y xantogranulomatosa¹²⁶. La mayoría tienen fibrosis mural e inflamación transmural con agregados linfoides. La mucosa está distorsionada con criptas de forma anormal o pérdida de las criptas. Puede haber criptitis focal y abscesos de criptas como en una apendicitis aguda¹²⁷.

1.2.11 Diagnóstico diferencial

El diagnóstico diferencial de la apendicitis incluye a la gastroenteritis, la adenitis mesentérica, la torsión ovárica, el infarto omental, la infección urinaria, la neumonía, etc⁵³.

GASTROENTERITIS AGUDA(GEA): es una causa frecuente de dolor abdominal agudo en los niños. Se define como una inflamación de la mucosa gástrica e intestinal, habitualmente de causa infecciosa, que cursa clínicamente con un cuadro de deposiciones líquidas en número aumentado que suele acompañarse de vómitos, fiebre y dolor abdominal generalizado¹²⁹. La causa más frecuente de GEA en la edad pediátrica es la infección entérica, que puede estar originada por virus, bacterias y parásitos. Es un proceso autolimitado que suele resolverse en un periodo de unos 3 a 5 días (no más de 2 semanas), aunque a veces puede prolongarse en el tiempo como consecuencia del desarrollo de una intolerancia a la lactosa o una sensibilización a las proteínas de la leche de vaca. El patrón de la diarrea ayuda a distinguirla de la apendicitis⁹. Así, los niños con gastroenteritis tienen diarrea acuosa al inicio de la presentación mientras que la diarrea asociada a la apendicitis se presenta 3 a 4 días después de iniciado el cuadro. La presencia de diarrea en la apendicitis se atribuye a los efectos de la inflamación en el colon sigmoide.

ADENITIS MESENTÉRICA: se caracteriza por el agrandamiento de los ganglios linfáticos mesentéricos del íleon terminal. Habitualmente es causada por una infección viral, sea del tracto respiratorio superior o gastrointestinal, que precede al dolor abdominal en 4 a 5 días. Clínicamente se caracteriza por dolor abdominal difuso en cuadrante inferior derecho, fiebre y náuseas¹³⁰. La ecografía demuestra nódulos linfáticos abdominales mayores de 1 centímetro. No obstante, estos hallazgos no excluyen el diagnóstico de apendicitis siendo necesario demostrar un apéndice normal. El diagnóstico de adenitis mesentérica debe ser hecho después de haber descartado otras patologías como la apendicitis¹³¹ (Figura 33).

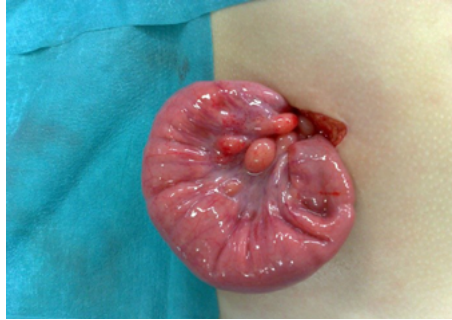

Figura 33: Adenitis mesentérica en una niña con dolor abdominal agudo. Fuente: Archivo iconográfico Dr. A. Bautista Casasnovas. Reproducida bajo permiso de A. Bautista Casasnovas.

PATOLOGÍA GINECOLÓGICA: debe ser incluida en el diagnóstico diferencial de apendicitis. La torsión ovárica, el quiste o el tumor ováricos causan dolor abdominal agudo¹³¹. La torsión ovárica es infrecuente en las niñas, causa dolor abdominal de inicio agudo, de intensidad moderada a severa, asociada a vómitos y la presencia de masa anexial. Su diagnóstico se realiza con la ecografía pélvica con flujo Doppler¹³² (Figuras 34 y 35).

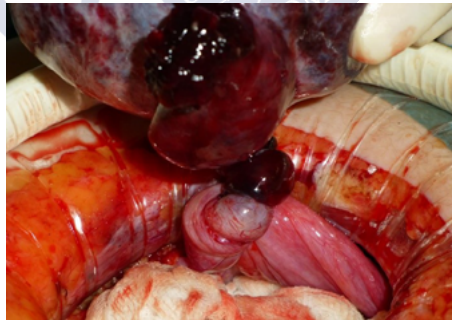

Figura 34: Torsión ovárica. Fuente: Archivo iconográfico Dr. A. Bautista Casasnovas. Reproducida bajo permiso de A. Bautista Casasnovas.

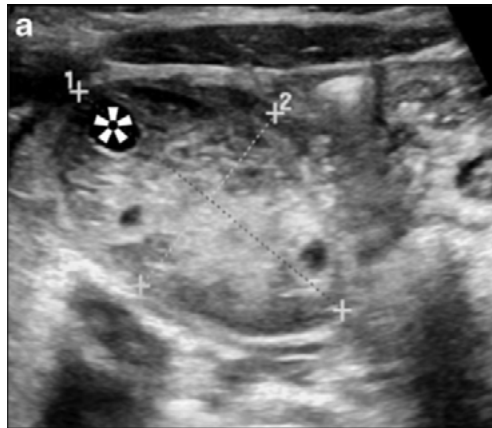


Figura 35: Ecografía que muestra la presencia de un ovario agrandado con foliculos en su periferia. Fuente: Gounder S., et al., *Radiography*, 2021;27(1):236-42. Reproducida bajo licencia de Elsevier.

El embarazo ectópico debe ser considerado en toda niña postmenárquica que se presenta con dolor abdominal. Se manifiesta clínicamente con dolor abdominal, sangrado vaginal y amenorrea. El diagnóstico puede ser hecho con la prueba de embarazo y ecografía.

INFLAMACIÓN DEL DIVERTÍCULO DE MECKEL: cursa con un cuadro clínico difícil de diferenciar de la apendicitis. Se presenta con dolor periumbilical y la sensibilidad es usualmente medial, pero puede localizarse en cualquier punto del hemiabdomen inferior. La ecografía muestra una estructura hipoeoica, no compresible en la fosa ilíaca derecha con un diámetro de 0,8 a 1,2 centímetros. El 30% de niños puede tener perforación y peritonitis. El tratamiento es quirúrgico y consiste en resección del divertículo¹³³. Su diagnóstico debe ser considerado en pacientes sometidos a cirugía por sospecha de apendicitis aguda con el hallazgo intraoperatorio de un apéndice normal¹³¹ (Figura 36).

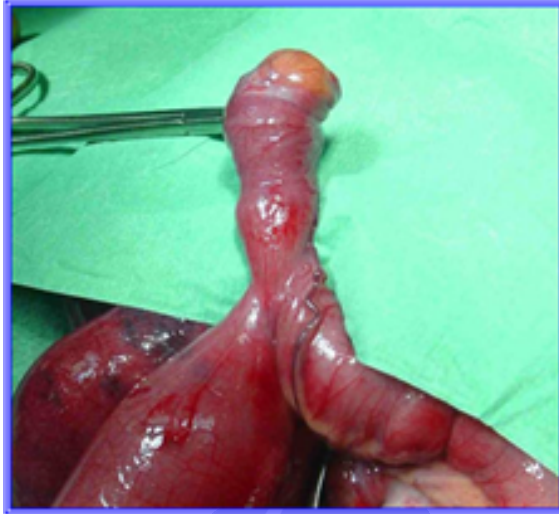

Figura 36: Divertículo de Meckel. Fuente: Archivo iconográfico Dr. A. Bautista Casasnovas. Reproducida bajo permiso de A. Bautista Casasnovas.

INFARTO OMENTAL: es una patología de presentación infrecuente en la edad pediátrica. Clínicamente cursa con dolor abdominal persistente, localizado en hemiabdomen inferior derecho, febrícula y ausencia de sintomatología gastrointestinal. Los estudios de imagen como la ecografía y la TC abdominales permiten establecer el diagnóstico definitivo. Su tratamiento puede ser conservador^{134,135} (Figura 37).

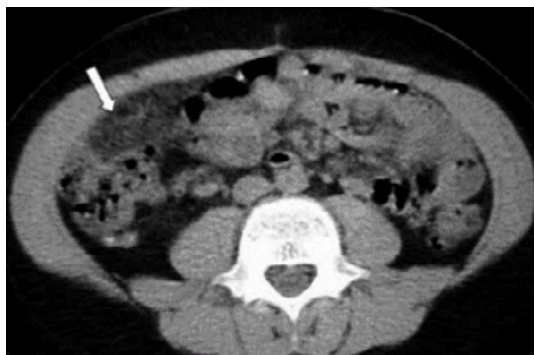

Figura 37: TC de infarto omental, que muestra una masa ovalada de densidad próxima a la grasa y heterogénea (flecha). Fuente propia.

ESTREÑIMIENTO: es un problema muy frecuente en los niños. Su prevalencia estimada varía entre el 0,3% y el 8% de la población infantil. Se define como la emisión de heces duras poco frecuentes con dolor y/o esfuerzo a la defecación. El 90-95% de los casos son de origen idiopático, en el que pueden contribuir varios factores: constitucionales, psicológicos, educacionales, dolor a la defecación, dietéticos, etc. Y sólo en el 5-10% de los casos existe una causa orgánica que puede ser de origen neurológica, endocrina y metabólica que requiere un tratamiento específico¹³⁶. Puede manifestarse con dolor abdominal, vómitos y fiebre. El diagnóstico se realiza con una buena anamnesis y un minucioso examen físico sin pruebas complementarias. Si sospechamos la existencia de una causa orgánica, realizaremos de forma orientada las determinaciones analíticas (hormonas tiroideas, electrolitos, calcio, urocultivo, etc.), los estudios radiológicos, la manometría anorrectal y/o la biopsia rectal²⁸.

NEUMONÍA: es una infección aguda del parénquima pulmonar y se caracteriza por la aparición de fiebre y/o síntomas respiratorios, junto con la presencia de infiltrados pulmonares en la radiografía de tórax. Es una de las infecciones más frecuentes de la infancia, afectando más frecuentemente a niños entre 1 y 5 años. La neumonía en los lóbulos inferiores puede manifestarse con dolor abdominal además de la sintomatología respiratoria, fiebre y leucocitosis⁹. El diagnóstico puede ser dificultoso si los síntomas y signos respiratorios son mínimos o ausentes. La radiografía de tórax confirma el diagnóstico. El tratamiento antibiótico es fundamentalmente empírico y debe instaurarse basándose en la edad del paciente (relación estrecha entre la edad y la etiología de la neumonía), las características clínico-radiológicas de la neumonía, la gravedad del enfermo y las resistencias bacterianas en nuestro medio¹³⁷.

INFECCIÓN DEL TRACTO URINARIO: es un problema frecuente en lactantes y niños, con una prevalencia aproximada del 2% al 5%. El principal agente causal, tanto en niñas como en niños, es la *E. coli*. La vía de infección casi siempre es ascendente, a partir de microorganismos procedentes del intestino que se encuentran en el área peri-

neal y ascienden por la uretra hasta la vejiga. Algunas cepas de *E. coli* poseen en su superficie factores de adherencia que facilitan la unión a la mucosa vesical y el posterior desarrollo de infección urinaria. Otras bacterias de origen fecal que ocasionalmente también causan infección urinaria son *Klebsiella spp.*, *Proteus mirabilis*, otros bacilos entéricos gramnegativos y enterococos. La infección urinaria se manifiesta con dolor abdominal, vómitos, fiebre y disuria¹³¹. El diagnóstico definitivo sólo se puede establecer mediante un cultivo de orina recogido, procesado e interpretado de forma correcta⁹. El objetivo del diagnóstico y tratamiento es aliviar la sintomatología y prevenir el desarrollo de daño renal. La antibioterapia se mantiene por 7 a 10 días

FARINGITIS AGUDA: Es un proceso agudo febril con inflamación de las mucosas del área faringoamigdal, pudiendo presentar eritema, edema, exudado, úlceras o vesículas. Puede ser de origen viral o bacteriana¹³⁷. La mayoría de los casos en niños están causados por virus con una evolución benigna y autolimitada. Entre las bacterias, *Streptococcus pyogenes* es la más importante en niños y la única en la que el tratamiento antibiótico está definitivamente indicado. Clínicamente, la faringitis estreptocócica se caracteriza por dolor de garganta de intensidad variable asociado o no a dificultad para tragar, dolor de cabeza, mialgias, náuseas, vómitos y dolor abdominal¹³⁸. La detección rápida de antígeno estreptocócico establece el diagnóstico en la mayoría de los casos. Está justificado el tratamiento apropiado porque se consigue una mejoría clínica más rápida, reduce el tiempo de contagio, evita la transmisión de *Streptococcus pyogenes* en la familia y escuela, previene las complicaciones supurativas locales y evita las secuelas no supurativas, aunque no hay evidencia definitiva sobre la prevención de la glomerulonefritis aguda.

LA PÚRPURA DE HENOCH-SCHONLEIN: se caracteriza por dolor articular, púrpura y ocasionalmente nefritis. El dolor abdominal ocurre en el 60% de pacientes precediendo al desarrollo de la púrpura y puede imitar una apendicitis aguda. Típicamente se presenta después de varias semanas de una infección estreptocócica o viral¹³⁹.

LA ENFERMEDAD INFLAMATORIA INTESTINAL: incluye dos trastornos de etiología desconocida, la colitis ulcerosa y la enfermedad de Crohn, que se definen según criterios clínicos, radiológicos, endoscópicos e histológicos. Ambas cursan de forma crónica con brotes de actividad inflamatoria. La predisposición genética, determinados factores ambientales, la flora intestinal y una respuesta inmune anómala a ésta son los elementos que, combinados en un determinado paciente, provocan dicha enfermedad¹⁴⁰. La enfermedad de Crohn puede presentarse en niños y adolescentes. Se caracteriza por pérdida de peso, fiebre, vómitos y diarrea. El dolor abdominal puede localizarse en el cuadrante inferior derecho o ser periumbilical¹³¹.

LA COLELITIASIS: ocurre en el 1,5% de los niños. Sus factores predisponentes son: anemia hemolítica (esferocitosis hereditaria, talasemia y anemia de células falciformes), uso de algunos fármacos (opioides, ceftriaxona, furosemida y tratamiento antitumoral), nutrición parenteral, enfermedades metabólicas, resección ileal, obesidad, sexo femenino, etc. Se caracteriza por dolor abdominal y vómitos. La ecografía es la técnica más sensible y específica para su diagnóstico. Los exámenes de laboratorio en sangre no son útiles en el diagnóstico, ya que hasta el 50% de pacientes sintomáticos tienen resultados normales. Sus complicaciones incluyen: ictericia, pancreatitis aguda, colecistitis aguda y crónica¹⁴¹ (Figuras 38 y 39).

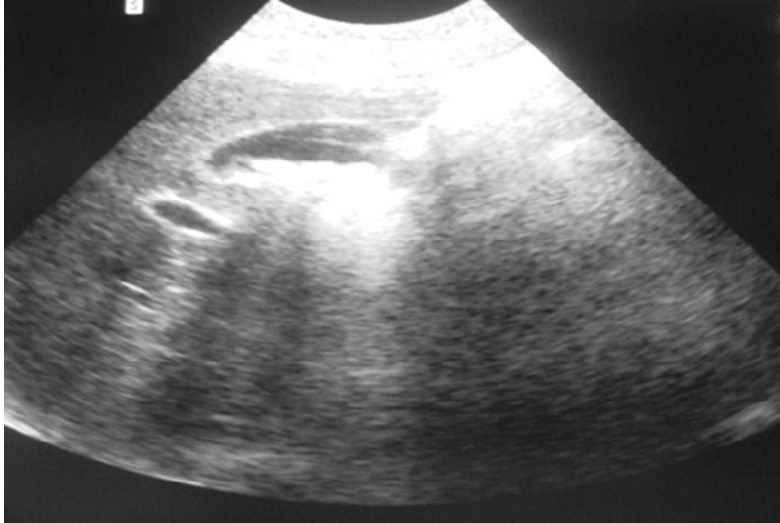


Figura 38: Ecografía de litiasis biliar, que muestra la vesícula biliar con litiasis en su interior que deja sombra acústica. Fuente propia.

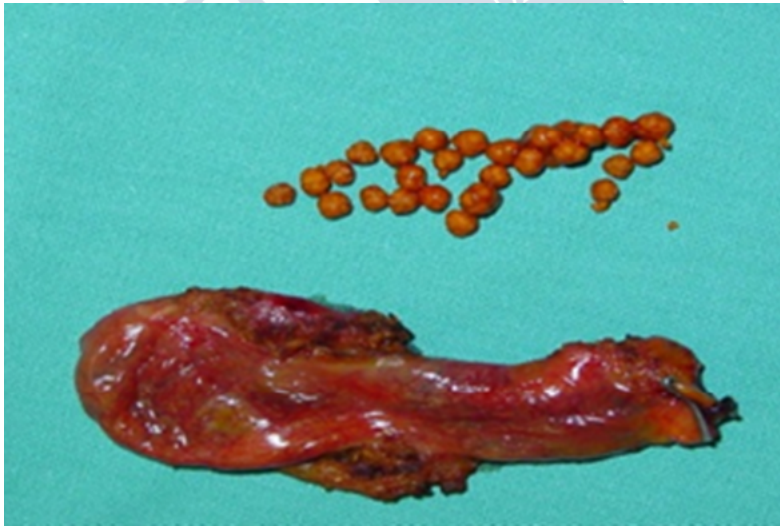

Figura 39: Vesícula biliar con múltiples litiasis. Fuente propia

LA COLECISTITIS AGUDA: es menos frecuente en los niños y puede ser alitiásica en el 50% de los casos. La colecistitis acalculosa usualmente ocurre en niños críticamente enfermos. También puede ocurrir en la enfermedad de Kawasaki debido al compromiso de la irrigación vascular de la pared vesicular¹⁴².



Figura 39: Vesícula biliar inflamada. Fuente: propia

LA COLECISTITIS CRÓNICA: es infrecuente en los niños y puede ser debido a colelitiasis, malformaciones del tracto biliar o fibrosis quística¹⁴³.

LA PANCREATITIS AGUDA: es una inflamación del páncreas exocrino, causada por la activación, liberación intersticial y autodigestión de la glándula por sus propias enzimas. Clínicamente se caracteriza por dolor abdominal de inicio brusco asociado con la elevación de enzimas digestivas en la sangre y orina¹⁴⁴.

Sus causas son diversas, siendo las más comunes: traumatismos, enfermedades multisistémicas, drogas, infecciones, idiopáticas y anomalías congénitas del sistema pancreaticobiliar. Las técnicas de imagen confirmarán el diagnóstico de pancreatitis y en ocasiones identifican la causa y también algunas complicaciones como los pseudoquistes. Los dos hallazgos patológicos más frecuentes en la ecografía son el aumento del tamaño del páncreas y la disminución de la ecogenicidad, mientras una glándula normal puede ser observada en casos leves¹⁴⁴.

LA TORSIÓN TESTICULAR: se manifiesta con la aparición súbita de dolor escrotal o testicular de menos de 12 horas de evolución asociado a náuseas o vómitos. En algunos casos, el síntoma de presentación es el dolor en hemiabdomen inferior o inguinal. En la exploración hallaremos un escroto edematoso, indurado, eritematoso, doloroso a la palpación y elevado por acortamiento del cordón espermático debido a la torsión. El grado de isquemia depende de la duración y de los grados de rotación del cordón espermático. El tratamiento es quirúrgico y consiste en detorsión manual y fijación de ambos testículos. Si no hay recuperación del testículo tras la detorsión se realizará la orquiectomía. Cualquier retraso en el manejo, puede resultar en isquemia y pérdida del testículo¹⁴⁵ (Figura 41).

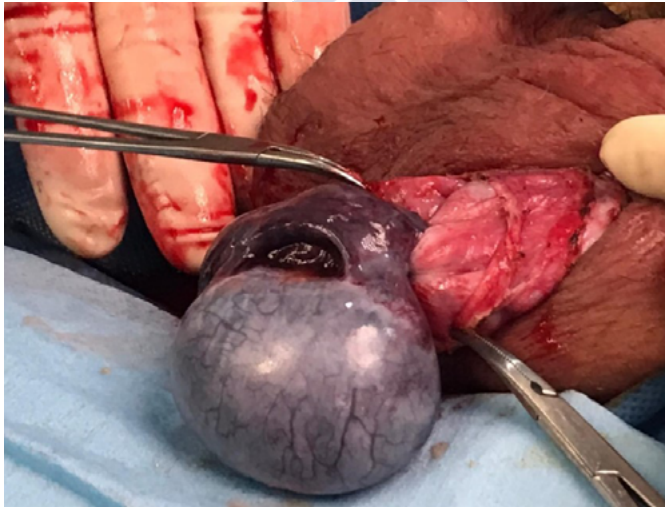

Figura 41: Torsión testicular izquierda. Fuente propia.

LA INVAGINACIÓN INTESTINAL: es la causa más frecuente de obstrucción intestinal entre los 2 meses y los 6 años¹³¹. Consiste en la introducción de un segmento intestinal, generalmente el íleon terminal, en el segmento inmediatamente posterior, el colon ascendente, progresando la invaginación por peristalsis fisiológica. El mesenterio del intestino proximal también es traccionado hacia el intestino distal,

siendo angulado y comprimido, ocasionando obstrucción del drenaje venoso con el consiguiente edema de la pared intestinal. Si no es tratado oportunamente, este edema provocará obstrucción arterial y gangrena de la pared intestinal proximal. Clínicamente, en las primeras horas de instauración del cuadro hay crisis intermitentes de irritabilidad inconsolable asociada a palidez, sudoración fría y decaimiento. Progresivamente, aparecen vómitos y dolor abdominal intermitente con encogimiento de piernas sobre el abdomen. La rectorragia aparece en los cuadros más evolucionados. La ecografía abdominal establece el diagnóstico. El manejo es mediante reducción por enema (hidrostático, baritado o neumático, según preferencias del radiólogo), excepto en los casos en que esté contraindicado: signos de perforación, peritonitis o estado de shock. En los casos contraindicados o cuando fracasa la reducción incruenta, se realizará cirugía¹⁴⁶ (Figura 42).

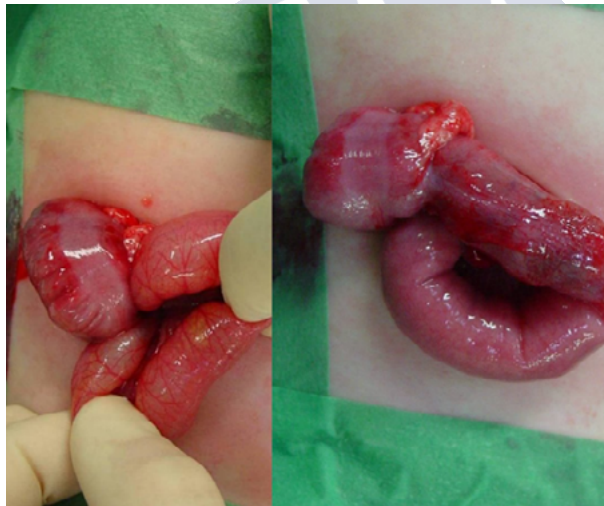

Figura 42: Invaginación intestinal. Ciego, apéndice e ileon exteriorizados. Ileon invaginado hacia el ciego. Invaginación reducida manualmente.
Fuente: Archivo iconográfico Dr. A Bautista Casasnovas. Reproducida bajo permiso de A. Bautista Casasnovas.

LA CETOACIDOSIS DIABÉTICA: es una descompensación aguda de la diabetes mellitus tipo 1 que cursa con hiperglicemia, acidosis metabólica y la presencia de cuerpos cetónicos en sangre y orina. Se manifiesta por vómitos, poliuria, deshidratación, respiración de Kussmaul, aliento cetónico y dolor abdominal. Aproximadamente el 35%-45% de los niños y adolescentes diabéticos debutan con cetoacidosis diabética. El manejo debe estar encaminado a corregir la deficiencia de la insulina como entidad desencadenante de todo el cuadro clínico, corregir el desequilibrio hidroelectrolítico, bloquear la cetogénesis hepática y corregir la acidosis metabólica¹⁴⁷.

LA LITIASIS RENAL: es definida como la presencia de cálculos en el tracto urinario y es una entidad infrecuente en la infancia. Tiene una etiología multifactorial e implica factores genéticos, ambientales, raciales y estructurales además de mecanismos fisicoquímicos complejos¹⁴⁸. Clínicamente, el dolor abdominal es el síntoma más importante. Puede ser difuso o localizado. La hematuria macro o microscópica es el síntoma asociado más común, aunque en el 10 a 30% no aparece a pesar de existir el cálculo. Otros síntomas son: vómitos, náuseas, disuria y urgencia miccional, sobre todo cuando el cálculo está en vejiga o uretra¹⁴⁸ (Figuras 43 y 44).

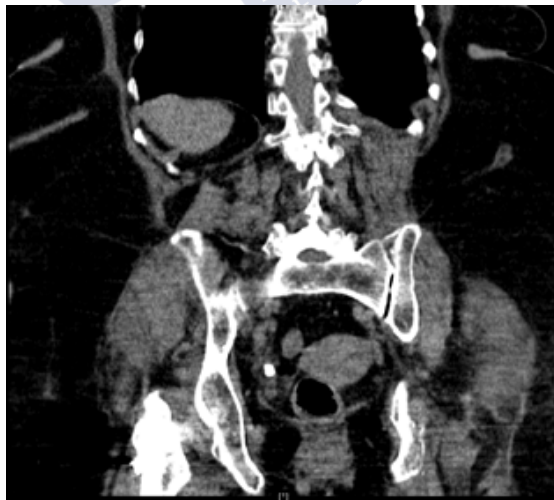

Figura 43: TC mostrando litiasis en tercio inferior de uréter derecho que provoca ureterohidronefrosis. Fuente propia.

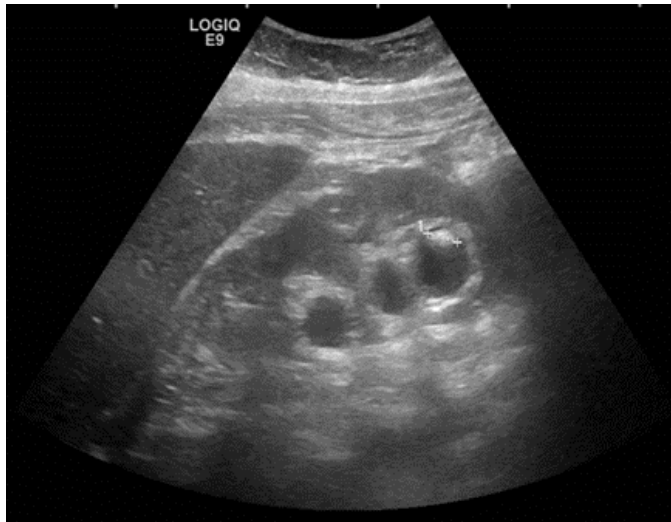


Figura 44: Ecografía mostrando litiasis renal derecha. Fuente propia.

1.2.12. Tratamiento

Establecido el diagnóstico de apendicitis aguda, los pacientes deben ser interrogados para descartar la presencia de enfermedades crónicas, alergia a medicamentos, trastornos de la coagulación, indagar el uso de medicación habitual e historia familiar de complicaciones anestésicas.

La mayoría de los niños con apendicitis tienen una ingesta oral disminuida y un aumento de la pérdida de líquidos y electrolitos debido a la fiebre y a los vómitos. Por lo tanto, previo a la intervención quirúrgica el niño debe ser hidratado y se debe corregir las anomalías electrolíticas.

El control del dolor es un aspecto importante en el manejo preoperatorio de los niños tanto durante el tiempo que demore en definir si tiene apendicitis y tras el diagnóstico de esta, ya que se ha demostrado que la administración de analgesia no afecta el diagnóstico de apendicitis¹⁴⁹⁻¹⁵¹.

La antibioticoprofilaxis reduce la incidencia de infección de herida operatoria y la formación de abscesos intraabdominales y debe ser administrado 30 a 60 minutos antes de la incisión. Se utilizan múltiples antibióticos como la cefoxitina, piperacilina-tazobactan, cefotetán, gentamicina más clindamicina o metronidazol⁴.

El pilar fundamental del tratamiento de la apendicitis aguda es quirúrgico y consiste en apendicectomía, excepto en casos de presentación tardía (más de 5 a 7 días del inicio de la sintomatología) con una masa inflamatoria localizada¹⁰⁰.

La apendicectomía, puede ser realizada mediante abordaje abierto o laparoscópico⁹.

Claudius Amyand realizó la primera apendicectomía en 1735 y Charles Mc Burney en 1889 presentó la descripción del punto de máxima sensibilidad conocido como punto de Mc Burney y la incisión que lleva su nombre (Figuras 45 y 46).

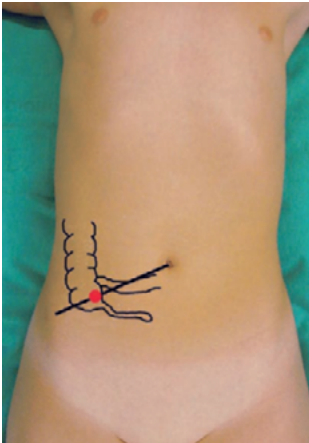


Figura 45: Punto de Mc Burney localizado a 2/3 de la distancia desde el ombligo a la espina iliaca anterosuperior. Fuente Moreno-Villares JM., et al., Paediatric Gastroenterology, primera edición, 2009. Reproducida bajo permiso de A. Bautista Casasnovas.

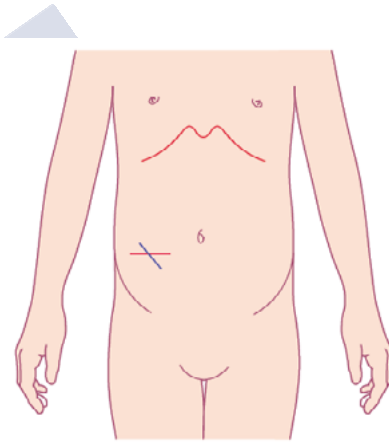


Figura 46: Tipos de incisión de apendicectomía abierta: Transversa de Rocky-Davis y oblicua de Mc Burney. Fuente: Moreno-Villares JM., et al., Paediatric Gastroenterology, primera edición, 2009. Reproducida bajo permiso de A. Bautista Casasnovas.

El abordaje laparoscópico permite una mejor visualización de la pelvis y es preferible en niñas. Además, es técnicamente más fácil que la cirugía abierta en niños obesos. Se asocia a menor estancia hospitalaria y menor riesgo de infección de herida operatoria, si bien el tiempo operatorio y el riesgo de formación de abscesos intraabdominales son mayores comparada a la técnica abierta, aunque sin diferencia significativa^{153,154}. Múltiples estudios han demostrado resultados comparables entre ambos abordajes en la edad pediátrica⁴ (Figura 47).

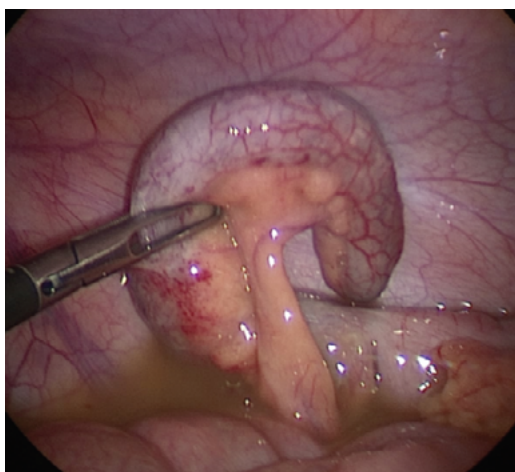


Figura 47: Visualización laparoscópica del apéndice cecal. Fuente Stringer MD., *J Paediatr Child Health*, 2017;53(11):1071-6. Reproducida bajo licencia de John Wiley and Sons.

El manejo postoperatorio consiste en antibioterapia, control del dolor, del íleo

La antibioterapia postoperatoria se recomienda en la apendicitis complicada (apendicitis gangrenosa, perforada, peritonitis)⁹. La monoterapia (piperacilina-tazobactan, cefoxitina o ceftriaxona) es tan efectiva como la antibioterapia múltiple (ampicilina, gentamicina y metronidazol) para prevenir las complicaciones postoperatorias^{155,156}. En cuanto a la duración del tratamiento se utilizan ciertos parámetros para suspender la antibioterapia como ausencia de fiebre, normalización del hemograma y buena tolerancia oral¹⁵⁷. Se ha descrito que la duración

de la antibioterapia en apendicitis complicada por 3 días no aumenta la incidencia de complicaciones comparada con aquellos tratados por mayor tiempo^{57,157,158}. Sin embargo, la mayoría utiliza el tratamiento por 7 o más días.

El dolor postoperatorio debe ser controlado inicialmente con analgesia intravenosa.

La sonda nasogástrica debe ser colocada para los niños con vómitos persistentes y/o distensión abdominal. Se recomienda iniciar la vía oral tan pronto se haya resuelto la inflamación/infección y el íleo. La nutrición parenteral está indicada cuando los niños no toleran la vía oral por más de 1 semana. En caso de malnutrición previa se debe iniciar la nutrición parenteral tras 48 a 72 horas en dieta absoluta.

Los pacientes con un plastrón apendicular pueden ser tratados inicialmente de manera conservadora si presentan buen estado general, una masa bien localizada en cuadrante inferior derecho y sin signos de peritonitis⁹.

El manejo conservador del plastrón consiste en fluidoterapia intravenosa y reinicio de la vía oral cuando sea tolerada, nutrición parenteral si es previsible que el niño es incapaz de recibir los aportes nutricionales necesarios durante más de 5 días o antes si el paciente es malnutrido, analgesia y antibioterapia intravenosa¹⁵⁹. La duración de la antibioterapia se prolongará hasta que el niño esté afebril, tolerando una dieta regular y presente un hemograma normal.

El tratamiento quirúrgico del plastrón ya sea laparotomía o drenaje percutáneo está indicado si no hay mejoría clínica dentro de 24 a 48 horas, ante la persistencia de fiebre, empeoramiento del dolor abdominal o un aumento de tamaño de la masa apendicular⁴. La apendicectomía de intervalo es realizada 8 a 12 semanas tras la resolución de los síntomas para evitar la morbilidad de una cirugía inmediata¹⁶⁰. Su realización es controversial¹⁶¹. Algunos cirujanos que no realizan dicho procedimiento afirman que existe un bajo riesgo de apendicitis recurrente (7% a 14%)^{159,162}. En tanto, los cirujanos que la realizan enfatizan la alta frecuencia de hallazgos patológicos en el apéndice obtenido de las apendicectomías de intervalo¹⁶³ (Figura 48).

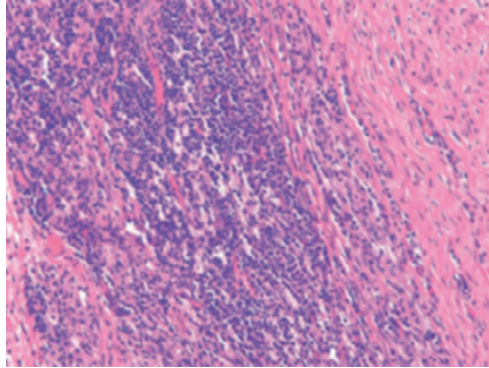


Figura 48: Histología de la apendicitis de intervalo. Inflamación linfohistiocítica y agregados linfoides transmural. Fuente: Rosai J., et al., Rosai and Ackerman's, Surgical pathology, onceava edición, 2018. Reproducida bajo licencia de Elsevier.

1.2.13. Complicaciones postoperatorias

El 15% de niños desarrollan complicaciones tras la apendicectomía^{164,165}.

Las complicaciones más frecuentes son las infecciosas^{100,166}.

Las complicaciones pueden ser precoces como la formación de abscesos intraabdominales y pélvicos e íleo prolongado (Figura 49).

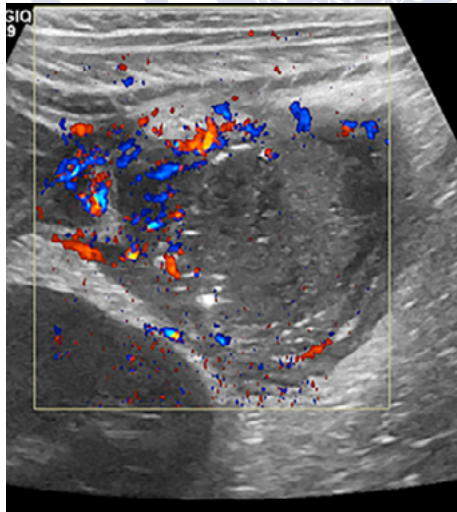


Figura 49: Ecografía Doppler color de apendicitis perforada que muestra colección abscesificada en cuadrante inferior derecho. Fuente: Riedesel EL., et al., *Pediatr Radiol*, 2019;49(13):1726-34. Reproducida bajo licencia de Springer Nature.

Los abscesos intraabdominales y pélvicos ocurren en el 5 a 15%¹⁶⁴. Los factores de riesgo para la formación de abscesos intraabdominales son: niños mayores, obesidad, diarrea como uno de los síntomas iniciales y hallazgo de obstrucción intestinal de alto grado en el TC¹⁰⁰ (Figura 50).

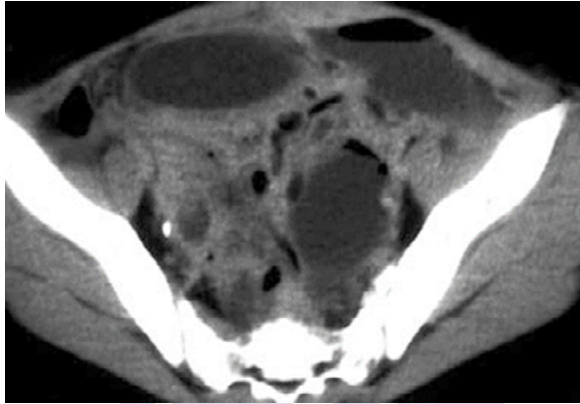


Figura 50: TC sin contraste de abscesos intraperitoneales tras una apendicitis perforada, demuestra múltiples colecciones de líquido interasas. Fuente: Sivit CJ., *Pediatr Radiol*, 2004;34(6):447-53. Reproducida bajo licencia de Springer Nature.

Se debe sospechar ante un paciente que presenta fiebre, dolor abdominal o no tolera la vía oral tras 5 a 7 días después de la apendicectomía^{9,167}.

Los abscesos de pequeño tamaño pueden ser tratados de manera conservadora con antibioterapia^{166,168}. Los abscesos de mayor tamaño son tratados con drenaje percutáneo guiado por ecografía y/o TC o drenaje quirúrgico⁹.

La infección de la herida operatoria ocurre en el 3% a 5% de casos y el tratamiento consiste en antibioterapia asociado o no a drenaje de la herida.

La intolerancia a la vía oral ocurre en las primeras semanas postapendicectomía y es debido al íleo paralítico y/o a la obstrucción mecánica por adherencias fibrinosas que ocurre en menos del 1% de los pacientes¹⁶⁹. La mayoría se resuelven de manera conservadora con reposo intestinal, colocación de sonda nasogástrica, fluidoterapia y antibioterapia.

Las complicaciones tardías incluyen a la obstrucción intestinal adherencial, formación de fistulas y a la apendicitis del muñón apendicular¹⁷⁰ (Figura 51).

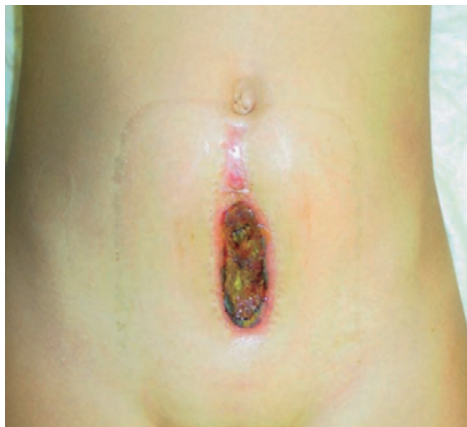

Figura 51: Fistula fecal en una niña tras apendicitis complicada con peritonitis. Fuente Moreno-Villares JM., et al., *Paediatric Gastroenterology*, primera edición, 2009. Reproducida con permiso de A. Bautista Casasnovas.

La obstrucción intestinal mecánica ocurre por adherencias postoperatorias y postinflamatorias. Ocurre en el 1% de las apendicectomías abiertas y en el 0,7% de apendicectomías laparoscópicas¹⁷¹. Cuando es completa se requiere laparotomía y enterolisis.

La apendicitis del muñón ocurre por inflamación del tejido residual apendicular varios meses a años después de la apendicectomía y debe sospecharse en casos de dolor en el cuadrante inferior derecho y una historia de apendicectomía¹⁷⁰.

Otra complicación a largo plazo puede ser la hernia incisional aunque presenta una baja prevalencia¹⁷¹.

En un metaanálisis la apendicectomía incrementó la prevalencia de la enfermedad de Crohn y disminuyó la prevalencia de la colitis ulcerativa, aunque este resultado probablemente refleje problemas diagnósticos en pacientes con enfermedad de Crohn incipiente¹⁷².

1.2.14. Pronóstico

Los resultados a largo plazo de la mayoría de los pacientes sometidos a apendicectomía por apendicitis son excelentes.

La mortalidad es muy infrecuente (0,1%)¹⁷¹. Este bajo porcentaje es debido a la mayor disponibilidad de antibióticos de amplio espectro, el progreso en los cuidados preoperatorios y postoperatorios, el uso rutinario de la ecografía y/o la TC para el diagnóstico, la mejora en las técnicas anestésicas y el avance en las técnicas quirúrgicas¹⁷³.

La antigua creencia de que la apendicitis perforada en niñas se asocia a una disminución de la fertilidad futura no tiene una evidencia científica sólida en la literatura médica¹⁷¹.

1.2.15. Dolor apendicular crónico

El dolor apendicular crónico puede ser debido a una apendicitis crónica, a una apendicitis recurrente y al cólico apendicular.

La apendicitis crónica implica el hallazgo patológico de inflamación crónica o fibrosis del apéndice. Es una patología infrecuente en niños. Se caracteriza por dolor prolongado en cuadrante inferior derecho (mayor de 7 días) y un recuento leucocitario normal^{9,174}. La mayoría de los pacientes presentan alivio del dolor con la apendicectomía¹⁷⁵ (Figura 52).

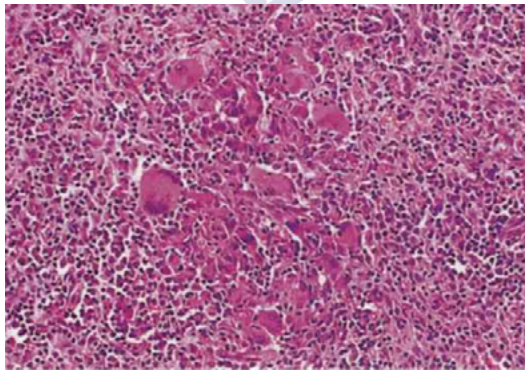


Figura 52: Histología de la apendicitis crónica. Inflamación crónica y presencia de células gigantes. Fuente: Noffsinger AE., Fenoglio-Preiser's, *Gastrointestinal pathology*, cuarta edición, 2017. Reproducida bajo licencia de Wolters Kluwer Health, Inc.

La apendicitis recurrente ocurre después de un episodio de apendicitis que se resuelve espontáneamente dejando un área de fibrosis y estrechamiento de la luz apendicular el cual predispone a otro episodio. También puede ser causado por la presencia de un cuerpo extraño retenido (por ejemplo, un fecalito) en la luz apendicular¹⁷⁶. La apendicitis del muñón apendicular es una forma de apendicitis recurrente, y ocurre cuando se deja un muñón excesivamente largo tras la apendicectomía¹⁷⁷.

El cólico apendicular es debido a una obstrucción parcial o intermitente de la luz apendicular y típicamente está asociada con una alteración subyacente que causa estrechamiento del lumen. Esta alteración puede ser: fibrosis, hiperplasia folicular linfoide, tumor carcinoide o un fecalito¹⁷⁸. El espasmo del apéndice obstruido produce los síntomas que son aliviados con extrusión del material obstructivo hasta el siguiente episodio. La frecuencia, severidad y duración de estos episodios son variables. El examen físico durante el cólico apendicular confirma el diagnóstico como el paciente reproducirá la sensibilidad sobre la localización del apéndice. Si el paciente es examinado entre los episodios, el examen puede ser normal y debe ser reexaminado durante un episodio sintomático. Los estudios de imagen y laboratorio son útiles para descartar otras causas de dolor, pero a menudo son normales en el cólico apendicular. Esta patología es de diagnóstico clínico y el tratamiento recomendado suele ser la laparoscopia diagnóstica-terapéutica con apendicectomía¹⁷⁹.

2 JUSTIFICACIÓN

El diagnóstico de apendicitis en niños con dolor abdominal agudo es difícil y desafiante, por lo que se requiere aparte de la clínica y la exploración física, pruebas complementarias que ayuden a establecer un diagnóstico correcto y precoz.

Entre las pruebas complementarias tenemos a los estudios de laboratorio como el hemograma, la proteína C reactiva, la procalcitonina entre otros, cuyos resultados son variables e inespecíficos y su utilidad diagnóstica es limitada, sobre todo si se usan de forma aislada.


Los scores clínicos como el Score de Alvarado, PAS, entre otros, tampoco han demostrado mejorar la certeza diagnóstica de la apendicitis.

En cuanto a los estudios de imagen, se ha demostrado que la ecografía incrementa la certeza diagnóstica, permitiendo un diagnóstico preciso y precoz, reduciendo así las complicaciones asociadas a un diagnóstico tardío.

La ecografía como prueba diagnóstica, debe analizarse su validez y confiabilidad en las condiciones de aplicación que son habituales en la práctica clínica. En nuestro caso, se trata de un cuadro agudo habitualmente visto en los servicios de urgencias pediátricas hospitalarios con una elevada frecuencia y que requiere una toma de decisiones rápida en relación con su alta o ingreso hospitalario. La consecuencia de un falso negativo en el diagnóstico conlleva un alta con la consiguiente demora en el necesario tratamiento quirúrgico y un falso positivo puede conllevar la realización innecesaria de una apendicectomía.

La utilidad de la ecografía como prueba diagnóstica varía en función de la probabilidad preprueba de la apendicitis aguda, siendo mayor la utilidad diagnóstica cuanto mayor es la citada probabilidad preprueba. El uso indiscriminado de la ecografía ante cualquier cuadro de dolor abdominal disminuye esta probabilidad y por tanto aumenta la posibilidad de resultados falsos positivos con un diagnóstico incorrecto y las consecuencias que pueden derivarse del mismo. Una adecuada historia clínica y la presencia de signos sugestivos de apendicitis en la exploración física pueden aumentar la probabilidad preprueba y por ello ser criterios para seleccionar aquellos pacientes que más se beneficiarán de la realización de la prueba.

Así, nuestro trabajo pretende aportar mayor conocimiento respecto a la utilidad y confiabilidad de la ecografía abdominal en el diagnóstico de apendicitis aguda en niños.



3. OBJETIVOS

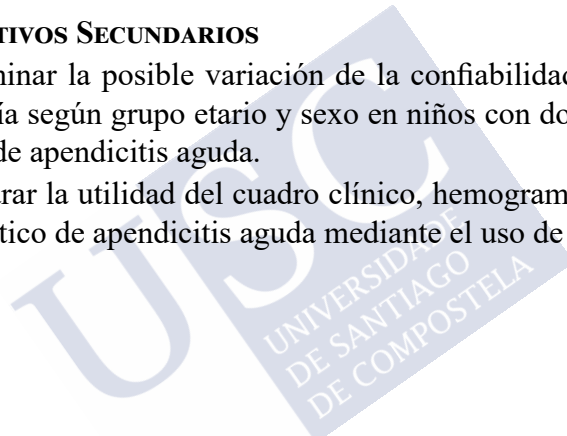
3.1. OBJETIVO PRINCIPAL

— Analizar la validez y confiabilidad diagnósticas de la ecografía abdominal en niños con dolor abdominal agudo y sospecha de apendicitis.

3.2. OBJETIVOS SECUNDARIOS

— Determinar la posible variación de la confiabilidad diagnóstica de la ecografía según grupo etario y sexo en niños con dolor abdominal y sospecha de apendicitis aguda.

— Comparar la utilidad del cuadro clínico, hemograma y ecografía en el diagnóstico de apendicitis aguda mediante el uso de curvas ROC.





4. MATERIAL Y MÉTODOS

4.1. DISEÑO DE ESTUDIO

Nuestro estudio fue un análisis retrospectivo de una cohorte de niños menores de 15 años con dolor abdominal agudo quienes acudieron al servicio de urgencias pediátricas del Hospital Universitario de Santiago de Compostela y a quienes se realizó ecografía abdominal por sospecha de apendicitis aguda.

El trabajo permitió la publicación de un artículo que lleva por título: Diagnostic validity and reliability of ultrasound in pediatric appendicitis, en la revista Clinics in Surgery cuyo factor de impacto es 1.82 y su ISSN es 2474-1674.

Sus autores son: Azucena Lirio Armas Alvarez, cirujana pediatra y uróloga del Hospital de Don Benito-Villanueva de la Serena; Angel Alois Osorio Manyari, cirujano general del Hospital de Don Benito-Villanueva de la Serena; Adolfo Laureano Bautista Casanovas, cirujano pediatra del Complejo Hospitalario Universitario de Santiago de Compostela y Maria Rosaura Leis Trabazo, pediatra del Complejo Hospitalario Universitario de Santiago de Compostela.

La referencia del artículo es: Armas Alvarez AL, Osorio Manyari AA, Bautista Casanovas AL, Leis Trabazo MR. Diagnostic validity and reliability of ultrasound in pediatric appendicitis. Clin Surg 2020;5:2966.

4.2. POBLACIÓN

La población de estudio estuvo constituida por niños menores de 15 años con dolor abdominal agudo atendidos en el servicio de urgencias de pediatría del Complejo Hospitalario Universitario de Santiago de Compostela, a quienes se les realizó ecografía de abdomen por sospecha de apendicitis.

Se excluyeron los niños con dolor abdominal de causa médica (como gastroenteritis, constipación, etc.), dolor abdominal de origen traumático y pacientes con ecografía abdominal solicitada por otras causas.

4.3. TAMAÑO MUESTRAL

Para el cálculo de la muestra se utilizó el programa EPIDAT versión 4.0 (análisis epidemiológico de datos tabulados)¹⁸⁰. Se consideró como referencia los datos obtenidos en estudios previamente publicados.

Para una sensibilidad del 85%, especificidad del 90% y una prevalencia de 40%, se obtuvo un tamaño muestral de 341 niños, para que con un intervalo de confianza del 95% la precisión sea del 6%, que se encuentra dentro del rango requerido para un estudio de prueba diagnóstica.

Se revisaron 1688 historias clínicas de niños con dolor abdominal agudo atendidos en el Servicio de urgencias del Complejo Hospitalario Universitario de Santiago de Compostela, de los cuales se excluyeron 1335 pacientes.

4.4. VARIABLES DE ESTUDIO

El diagnóstico definitivo de apendicitis aguda se estableció mediante el estudio anatomopatológico del apéndice^{84,181}. Hubo reuniones con el servicio de patología para unificar los criterios en la definición y clasificación anatomopatológica de apendicitis y debido a la falta de uniformidad en la clasificación se decidió solamente establecer la presencia o ausencia de apendicitis.

El estudio ecográfico consideró 3 diagnósticos: positivo, negativo e indeterminado. Debido a la disparidad en la definición ecográfica y por TC de apendicitis usada por diferentes autores en la literatura y también por los diferentes miembros del servicio de radiología de urgencias y de radiología pediátrica, se estableció reuniones para establecer un consenso en la definición ecográfica y por TC de apendicitis y revisión conjunta de los informes radiológicos que nos plantearon dudas.

El cirujano según los hallazgos macroscópicos intraoperatorios estableció una clasificación de la apendicitis en no complicada y complicada. Se reunió con el servicio de cirugía pediátrica para unificar criterios.

Variables del estudio:

PRESENTACIÓN CLÍNICA: Dolor abdominal, irradiación del dolor abdominal a fosa iliaca derecha, vómitos, anorexia, fiebre, molestias urinarias, diarrea, estreñimiento, molestias respiratorias.

EXPLORACIÓN FÍSICA: Dolor a la palpación en fosa iliaca derecha, defensa, signos de irritación peritoneal, temperatura.

ESTUDIOS DE LABORATORIO: Recuento leucocitario expresado en número de leucocitos por milímetro cúbico, recuento de neutrófilos expresado en porcentaje y recuento de cayados expresado en porcentaje.

ESTUDIOS DE IMAGEN: ECOGRAFÍA ABDOMINAL:

Se consideró 3 diagnósticos: positivo, negativo e indeterminado.

*Diagnóstico ecográfico positivo*¹⁸²:

— Visualización de un apéndice inflamado (estructura tubular no compresible de más de 6 milímetros de diámetro) (Figura 53).

— No visualización del apéndice, pero presencia de signos secundarios de apendicitis (aumento de la ecogenicidad de la grasa mesentérica periapendicular, líquido libre, colección de líquido, apendicolito y asas intestinales dilatadas y con peristaltismo alterado)¹⁸³⁻¹⁸⁵.

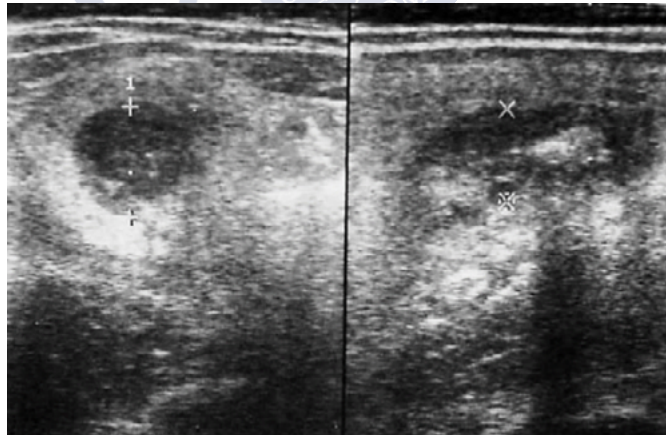


Figura 53: Ecografía mostrando un fecalito en apendicitis aguda. Fuente: Archivo iconográfico Dr. A Bautista Casasnovas. Reproducida bajo permiso de A. Bautista Casasnovas.

*Diagnóstico ecográfico negativo*⁸⁷:

- Visualización de un apéndice normal (Visualización del apéndice de menos de 6 milímetros y compresible).
- No visualización del apéndice ni signos secundarios de apendicitis.
- Identificación de otra patología.

Diagnóstico ecográfico indeterminado^{186,187}:

Se define como el estudio ecográfico en el cual no es posible determinar la presencia o no de apendicitis por:

- Visualización parcial del apéndice.
- Visualización de un apéndice de 6 milímetros sin signos inflamatorios.
- O reporte del radiólogo de estudio indeterminado

TOMOGRAFÍA ABDOMINAL: (para aquellos pacientes en quienes se realizó adicionalmente este estudio de imagen).

Diagnóstico positivo^{106,116}:

- Visualización de un apéndice inflamado.
- Presencia de signos secundarios de apendicitis.

Diagnóstico negativo:

- Visualización de un apéndice normal.
- Identificación de otra patología.
- No visualización del apéndice.

TRATAMIENTO:

— *Médico*:

Fluidoterapia y analgesia sin intervención quirúrgica para aquellos niños con dolor abdominal en quienes no se sospechó apendicitis.

Antibioterapia intravenosa para aquellos niños con diagnóstico de plastrón apendicular de más de 5 días de evolución, sin descompensación hemodinámica, con apendicectomía de intervalo a las 8 semanas, a criterio del cirujano.

— *Quirúrgico*: El paciente fue sometido a apendicectomía sea abierta o laparoscópica.

HALLAZGOS INTRAOPERATORIOS (en caso de apendicectomía)^{181,188}:

Definida según descripción de las características macroscópicas del apéndice realizada por el cirujano durante la intervención quirúrgica.

Apendicitis No Complicada: Incluye la apendicitis simple y flemonosa.

— Apendicitis simple: Apéndice hiperémico y congestivo sin exudado superficial.

— Apendicitis flemonosa: Apéndice congestivo, edematoso, coloración rojiza y exudado fibrinopurulento.

Apendicitis Complicada: Incluye la apendicitis gangrenosa, perforada, plastrón y peritonitis¹⁸⁹.

— Apendicitis gangrenosa: Apéndice con necrosis en parches de su pared y superficie de coloración púrpura, verde gris o rojo oscuro.

— Apendicitis perforada: Apéndice con necrosis transmural y evidencia de solución de continuidad³.

— Plastrón apendicular: Apéndice inflamado cubierto por epiplon y asas intestinales⁴.

— Absceso apendicular: Proceso supurativo localizado que puede ocurrir en el curso de una apendicitis perforada o complicar un plastrón.

- Peritonitis: Presencia de líquido libre purulento en cavidad abdominal focalizado o generalizado.

COMPLICACIONES POSTOPERATORIAS: Infección de herida operatoria, absceso intraabdominal, íleo prolongado, sepsis abdominal y fistulas.

TRATAMIENTO DE LAS COMPLICACIONES POSTOPERATORIAS:

— *Médico*: Dependiendo de la complicación, si el paciente recibió dieta absoluta, fluidoterapia, incremento de la duración de antibioterapia o cambio en la cobertura antibiótica.

— *Quirúrgico*: Dependiendo de la complicación, liberación de adherencias, drenaje quirúrgico de abscesos y lavado de cavidad abdominal o drenaje percutáneo de abscesos.

DIAGNÓSTICO ANATOMOPATOLÓGICO (en caso de apendicectomía): Se considerará el diagnóstico positivo o negativo, según la presencia o ausencia de signos microscópicos de inflamación del apéndice.
Positivo: Apéndice con lesiones microscópicas inflamatorias (infiltrado de polimorfonucleares transmural e infiltrado perivascular neutrofilico).
Negativo: Apéndice sin signos inflamatorios microscópicos, apéndice con hiperplasia folicular linfoide, fibrosis apendicular y apéndice con mínimos cambios inespecíficos (Figura 54).

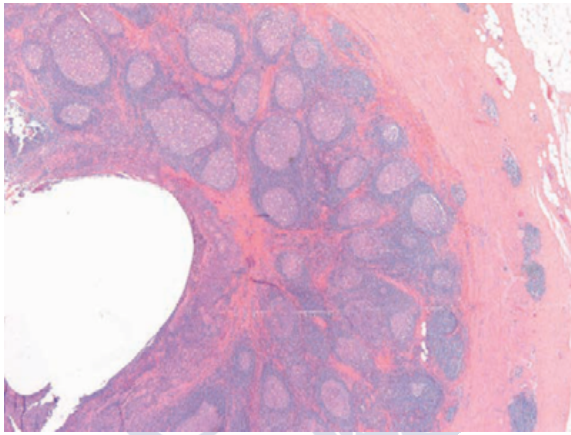


Figura 54: Hiperplasia folicular linfoide asociado a infecciones virales. Fuente: Rosai J., et al., Rosai and Ackerman´s, Surgical pathology, onceava edición, 2018. Reproducida bajo licencia de Elsevier.

4.5. PROCESO DE RECOGIDA Y PROCESAMIENTO DE DATOS

Se revisaron los libros del servicio de urgencias del Complejo Hospitalario Universitario de Santiago de Compostela, en los cuales constan la molestia por la que acuden los niños y los datos de estos (nombres y número de historia clínica), recogiendo los datos de aquellos con dolor abdominal.

Debido a que en los libros de urgencias existió la falta ocasional del motivo de consulta y que en algunos niños se identificó como motivo de consulta la palabra P10 (que significa una derivación desde un centro de salud) y para evitar la pérdida de estos niños, también se revisó el libro del servicio de cirugía pediátrica donde se registran los datos de los pacientes (nombres y número de historia clínica), los hallazgos intraoperatorios y el procedimiento realizado. También se solicitó información del servicio de Admisión sobre las altas ocurridas en el periodo de estudio con diagnósticos de dolor abdominal y apendicitis aguda.

Tras obtener la relación de pacientes atendidos por dolor abdominal agudo, se solicitaron las historias clínicas a la unidad de archivos del hospital, fueron revisadas y se seleccionaron las historias de niños a quienes se realizó ecografía abdominal. Posteriormente fueron sometidas a revisión más completa, e incluidos en el estudio siempre y cuando cumplieran los criterios de inclusión y exclusión. Se utilizó el sistema de información de las historias clínicas IANUS del Complejo Hospitalario de Santiago de Compostela para obtener información del paciente, de los resultados de laboratorio e informe radiológico y anatomopatológico.

La información obtenida fue registrada en la hoja de recogida de datos (ver anexo).

Los datos fueron introducidos en una base en formato Excell y sometidos a depuración de calidad de estos.

El procesamiento de los datos se realizó mediante el uso del programa SPSS versión 15.0.

4.6. ANÁLISIS ESTADÍSTICO

Para el análisis estadístico, se consideró como diagnóstico definitivo de apendicitis (patrón de referencia) el estudio anatomopatológico del apéndice extirpado.

Los niños que no fueron apendicectomizados (decisión tomada por el cirujano pediátrico en base a la clínica, resultados de laboratorio y ecografía) fueron dados de alta desde el servicio de urgencias o desde planta de hospitalización en caso de haber sido ingresados, confirmándose el diagnóstico de ausencia de apendicitis por la evolución clínica favorable. La evolución clínica favorable se confirmó por la ausencia de nuevas consultas en nuestro centro hospitalario.

Se realizó un análisis a través de árboles de decisión.

El análisis descriptivo mediante frecuencias y porcentajes se usó para variables cualitativas, y medias e intervalos de confianza del 95% en variables cuantitativas.

Para la comparación de medias se utilizó la t de Student o la U de Mann-Whitney según correspondió su aplicación.

Para la comparación de proporciones se utilizó la ji cuadrado o la prueba exacta de Fisher.

El estudio de validez diagnóstica de la ecografía abdominal se realizó estimando la sensibilidad, especificidad, valor predictivo positivo, valor predictivo negativo y exactitud diagnóstica.

La confiabilidad diagnóstica de la ecografía abdominal frente al diagnóstico anatomopatológico se determinará estimando el coeficiente de concordancia Kappa¹⁹⁰.

Para determinar y comparar la utilidad del cuadro clínico, hemograma y ecografía abdominal y comparar su utilidad se utilizó la curva ROC.

Para el cálculo se utilizarán los programas estadísticos: EpiR y SPSS.

En todos los análisis se considerará un nivel de significancia estadística de $p < 0,05$.

De los 353 niños seleccionados con dolor abdominal agudo y ecografía abdominal realizada por sospecha de apendicitis aguda, se excluyeron 5 (1,4%) pacientes porque la ecografía fue técnicamente no diagnóstica (considerada así porque no se puede establecer un diagnóstico debido al acúmulo intestinal de gas o heces que impiden una visualización adecuada).

4.7. ASPECTOS ÉTICOS

El estudio fue aprobado por el Comité Ético de Investigación Clínica de Galicia con código de registro 2012/020.

Se cumplió con lo establecido en la Declaración de Helsinki y con la Ley 14/2007, de 3 de julio, de investigación biomédica.

Se respetó la voluntad del paciente y sus derechos asistenciales conforme a la LEY 41/2002, de 14 de noviembre, básica reguladora de la autonomía del paciente y de derechos y obligaciones en materia de información y documentación clínica; y la ORDEN 2CO/256/2007, de 5 de febrero, por la que se establecen los principios y las directrices detalladas de buena práctica clínica y los requisitos para autorizar la fabricación o importación de medicamentos en investigación de uso humano.

El manejo de los datos se hizo conforme a la Ley 15/1999 de protección de datos de carácter personal y al reglamento que la desarrolla.

La revisión de la historia clínica de los pacientes en formato electrónico IANUS, se hizo según las condiciones recogidas en la Ley 3/2005, de 7 de marzo, de modificación de la Ley 3/2001, del 38 de mayo, reguladora del consentimiento informado y de la historia clínica de los pacientes.

Nuestro trabajo fue realizado sin contar con el consentimiento informado de los pacientes, al ser una revisión retrospectiva de la información contenida en la historia clínica y otros registros asistenciales, según lo previsto en la Ley 14/2007 de investigación biomédica.



5. RESULTADOS

5.1. ANÁLISIS DESCRIPTIVO DE LA POBLACIÓN DE ESTUDIO

La edad media de los niños fue 9.8 ± 3.2 años. El 16% de los niños fueron preescolares, el 65% escolares y el 19% adolescentes. El 52% fueron niños y el 48% niñas. El peso medio de los niños fue 37.2 ± 15 kg. Y la talla promedio fue 1.4 ± 0.2 metros.

Respecto a los síntomas predominó los vómitos (50%), migración del dolor abdominal (31%) y anorexia (30%).

El tiempo medio de evolución fue 36 ± 32 horas.

El dolor a la palpación en fosa ilíaca derecha se presentó en 94%, la defensa en 39% y los signos de irritación peritoneal en 3%.

La temperatura media fue de 37.3 ± 0.9 grados centígrados.

El recuento medio de leucocitos fue 15468 ± 5897 leucocitos/ mm^3 , de neutrófilos fue $78 \pm 13\%$ y de cayados $4 \pm 6.5\%$.

La ecografía diagnosticó apendicitis en 143 pacientes un apéndice normal en 175 (50%) niños, ileítis terminal en 1 paciente, quiste ovárico en 2 pacientes, adenitis mesentérica en 25 (7%) niños y en 7 niños el diagnóstico ecográfico fue indeterminado (Tabla 1).

Tabla 1: Características demográficas, clínicas, de laboratorio y diagnóstico ecográfico de 353 niños con dolor abdominal y sospecha de apendicitis

Edad, años	9,8 ± 3,2
Preescolares (2-5 a)	55 (16)
Escolares (6-12 a)	230 (65)
Adolescentes (13-15 a)	68 (19)
SEXO	
Niñas	183 (52)
Niños	170 (48)
CLÍNICA	
Migración del dolor	110 (31)
Vómitos	178 (50)
Anorexia	106 (30)
Molestias urinarias	17 (5)
Molestias respiratorias	38 (11)
Diarrea	37 (11)
Estreñimiento	33 (9)
Tiempo de evolución, horas	36 ± 32,4
SIGNOS	
Dolor a la palpación en FID	333 (94)
Defensa	139 (39)
Signos de irritación peritoneal	9 (3)
Temperatura, grados centígrados	37,3 ± 0,9
LABORATORIO	
Recuento leucocitario, número/mm ³	15468 ± 5897
Recuento Neutrófilos, %	78,1 ± 13
Recuento Cayados, %	4,1 ± 6,5
DIAGNÓSTICO ECOGRÁFICO	
Normal	175 (50)
Ileitis terminal	1 (0,3)
Quiste ovárico	2 (0,6)
Adenitis mesentérica	25 (7)
Apendicitis	143 (41)
Equívoco	2 (0,6)
Técnicamente no diagnóstica	5 (1)

Variables cualitativas se expresan en frecuencias con porcentajes entre paréntesis y las variables cuantitativas en medias.

5.2. ANÁLISIS DESCRIPTIVO DE LOS PACIENTES APENDICECTOMIZADOS POR SOSPECHA DE APENDICITIS AGUDA

Se realizaron 154 apendicectomías, de las cuales 152(99%) se realizaron con abordaje abierto. Intraoperatoriamente, se diagnosticaron 92 apendicitis complicadas y 62 apendicitis no complicadas. La perforación apendicular se presentó en el 25%.

El diagnóstico anatomopatológico de apendicitis se presentó en 147 niños.

El porcentaje de apendicectomías negativas fue de 4,5%.

Las complicaciones postoperatorias se presentaron en 28(18%) niños, siendo el absceso intraabdominal la más frecuente, seguida por la infección de herida operatoria e íleo prolongado (Tabla 2).

Tabla 2: Tipo de apendicectomía, diagnóstico intraoperatorio, diagnóstico anatomopatológico y complicaciones postoperatorias en pacientes intervenidos por sospecha de apendicitis

	n (%)
TIPO DE APENDICECTOMIA	
Apendicectomía Abierta	152 (99)
Apendicectomía Laparoscópica	2 (1)
DIAGNÓSTICO INTRAOPERATORIO	
Apendicitis No Complicada	92 (60)
Apendicitis Complicada	62 (40)
APENDICITIS PERFORADA	38 (25)
DIAGNÓSTICO ANATOMOPATOLÓGICO	
Apendicitis	147 (95)
Hiperplasia folicular linfoide	4 (3)
Mínimos cambios inflamatorios	2 (1)
Fibrosis apendicular	1 (1)
APENDICECTOMÍAS NEGATIVAS	7(4,5)
COMPLICACIONES POSTOPERATORIAS	28 (18)
Absceso de pared	7 (25)
Absceso intraabdominal	15 (54)
Ileo prolongado	6 (21)

5.3. ANÁLISIS COMPARATIVO DE PACIENTES CON APENDICITIS Y SIN APENDICITIS

Al establecer las diferencias de las características clínicas en niños con diagnóstico anatomopatológico de apendicitis y sin apendicitis, se halló que la migración del dolor abdominal, los vómitos y la anorexia presentaron una diferencia estadísticamente significativa.

El tiempo de evolución de la clínica en niños con apendicitis fue menor con respecto al grupo sin apendicitis con diferencia significativa.

El dolor a la palpación en fosa ilíaca derecha y la defensa mostraron una diferencia significativa.

Respecto a los resultados de laboratorio sólo el recuento de neutrófilos presentó una diferencia significativa.

Según los hallazgos ecográficos, la estructura tubular no comprensible, el diámetro mayor a 6 milímetros, la rarefacción de la grasa mesentérica, el apendicolito y el líquido libre demostraron una diferencia significativa (Tabla 3).

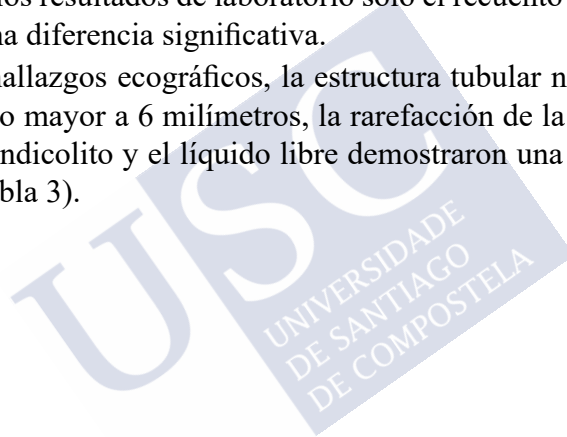


Tabla 3: Características demográficas, clínicas, laboratorio y hallazgos ecográficos en niños sin apendicitis y con apendicitis

	No Apendicitis	Apendicitis	P
CARACTERÍSTICAS DEMOGRÁFICAS			
Edad, años	10 ± 3,3	9,6 ± 3,1	0,48
Preescolares (2-5 a)	35 (17)	20 (14)	
Escolares (6-12 a)	127 (62)	103 (70)	
Adolescentes (13-15 a)	44 (21)	24 (16)	
SEXO			
Niños	95 (46)	88(60)	
Niñas	111 (54)	59 (40)	
SINTOMAS			
Migración del dolor	34 (17)	76 (52)	0,00
Vómitos	75 (36)	103 (70)	0,00
Anorexia	47 (23)	59 (40)	0,00
Molestias urinarias	8 (4)	9 (6)	0,33
Molestias respiratorias	28 (14)	10 (7)	0,04
Diarrea	21 (10)	16 (11)	0,84
Estreñimiento	23 (11)	10 (7)	0,17
Tiempo de evolución, horas	40,6 ± 36,2	29,7 ± 24,9	0,00
SIGNOS			
Dolor a la palpación en FID	186 (90)	147 (100)	0,00
Defensa	46 (22)	93 (63)	0,00
Signos de irritación peritoneal	4 (2)	5 (3)	0,39
Temperatura, grados centígrados	37,1 ± 0,9	37,6 ± 0,8	0,72
LABORATORIO			
Recuento leucocitario (leucocitos/mm ³)	12700 ± 5765	17690 ± 5008	0,28
Recuento Neutrófilos (%)	71,6 ± 15,1	83,4 ± 8	0,00
Recuento Cayados (%)	3,6 ± 6,4	4,6 ± 6,6	0,82
HALLAZGOS ECOGRAFICOS			
Estructura tubular no compresible	19 (9)	110 (75)	0,00
Diámetro mayor a 6 milímetros	18 (9)	104 (71)	0,00
Rarefacción de grasa mesentérica	8 (4)	89 (61)	0,00
Apendicolito	1 (1)	23 (16)	0,00
Líquido libre	35 (17)	84 (57)	0,00
Hipervascularización de pared apendicular	2 (1)	6 (4)	0,05
Adenopatías	89 (43)	54 (37)	0,22

5.4. VALOR DIAGNÓSTICO DE LOS SÍNTOMAS Y SIGNOS CLÍNICOS

Respecto al valor diagnóstico de los síntomas y signos de la apendicitis, la migración a FID, los vómitos y la defensa presentaron la mayor sensibilidad y valor predictivo positivo. La migración a FID y la defensa también exhibieron los mayores valores de exactitud diagnóstica, odds ratio diagnóstico y coeficiente Kappa (Tabla 4).

Tabla 4: Valor diagnóstico de los síntomas y signos clínicos con intervalo de confianza al 95%

	S (%)	E (%)	VPP (%)	VPN (%)	Exactitud (%)	OR	Kappa
Migración a FID	52 (43-60)	84 (78-88)	69 (60-78)	71 (65-76)	70 (65-75)	5,4 (3,3-8,8)	0,4
Vómitos	70 (62-77)	64 (57-70)	58 (50-65)	75 (68-81)	66 (61-71)	4,1 (2,6-6,4)	0,3
Anorexia	40 (32-49)	77 (71-83)	56 (46-65)	64 (58-70)	62 (57-67)	2,3 (1,4-3,6)	0,2
Fiebre	47 (39-55)	68 (62-75)	52 (43-60)	64 (58-71)	60 (54-65)	1,9 (1,2-3)	0,2
Sint.urinar	6 (3-11)	96 (93-98)	53 (28-77)	59 (54-64)	59 (53-64)	1,6 (0,6-4,3)	0,03
Diarrea	11 (6-17)	90 (85-94)	43 (27-61)	59 (53-64)	57 (52-61)	1,1 (0,5-2,1)	0,01
Estreñimiento	7 (3-12)	89 (84-93)	30 (16-49)	57 (52-63)	55 (49-60)	0,6 (0,3-1,3)	-0,1
Sint. respirat	7 (3-12)	86 (81-91)	26 (13-43)	57 (51-62)	53 (48-59)	0,5 (0,2-1)	-0,1
Defensa	63 (55-71)	78 (71-83)	67 (58-75)	75 (68-80)	72 (67-76)	6 (3,8-9,6)	0,4
Peritonismo	3 (1-8)	98 (95-100)	56 (21-86)	59 (53-64)	59 (53-64)	1,8 (0,5-6,7)	0,01

S: sensibilidad, E: especificidad, VPP: valor predictivo positivo, VPN: valor predictivo negativo, OR: odds ratio

5.5. VALOR DIAGNÓSTICO DE LOS HALLAZGOS ECOGRÁFICOS

La estructura tubular no compresible y el diámetro mayor de 6 milímetros presentaron el mayor valor de sensibilidad y valor predictivo positivo.

La estructura tubular no compresible, el diámetro mayor de 6 milímetros, la rarefacción de la grasa y la presencia del apendicolito mostraron la mayor fuerza de asociación entre la presencia de estos hallazgos y la enfermedad, según la odds ratio diagnóstica. El diámetro mayor de 6 milímetros y la rarefacción de la grasa mesentérica presentaron el mayor índice de fiabilidad diagnóstica expresado en el mayor valor de coeficiente Kappa (Tabla 5).

TABLA 5: Valor diagnóstico de los hallazgos ecográficos con intervalo de confianza al 95%

	S (%)	E (%)	VPP (%)	VPN (%)	Exactitud (%)	OR	Kappa
Estructura no compresible	75 (67-82)	91 (86-94)	85 (78-91)	84 (78-88)	84 (80-88)	29 (16-3,4)	0,04
Diámetro > 6mm.	71 (63-78)	91 (87-95)	85 (78-91)	81 (76-86)	83 (78-87)	25 (14-46)	0,6
Rarefacción de la grasa	61 (52-69)	96 (93-85)	92 (84-96)	77 (72-82)	81 (77-85)	38 (17-83)	0,6
Apendicolito	16 (10-23)	100 (97-100)	96 (79-100)	62 (57-68)	65 (59-70)	38 (5-285)	0,2
Hipervascularidad de pared	4 (15-87)	99 (97-100)	75 (35-97)	59 (54-64)	60 (54-65)	4 (1-22)	0,04
Líquido libre	57 (497-65)	83 (77-88)	71 (62-79)	73 (67-79)	72 (67-77)	6 (4-11)	0,4
Adenopatías	37 (29-45)	57 (50-64)	38 (30-46)	56 (49-63)	48 (43-54)	0,8 (0,5-1)	-0,07

S: sensibilidad, E: especificidad, VPP: valor predictivo positivo, VPN: valor predictivo negativo, OR: odds ratio

5.6. ANÁLISIS DE LA UTILIDAD DE LA ECOGRAFÍA

Para el análisis de la utilidad de la ecografía abdominal en el diagnóstico de apendicitis aguda se excluyeron 7 pacientes en quienes la conclusión ecográfica fue equívoca. La ecografía presentó una sensibilidad del 85%, una especificidad del 90%, un valor predictivo positivo del 85%, un valor predictivo negativo del 90% y una exactitud del 88%.

La odds ratio diagnóstica que mide la fuerza de asociación del resultado de la ecografía y el diagnóstico de apendicitis fue 50,3.

El coeficiente Kappa que mide la confiabilidad de la ecografía fue de 0,8.

Ecografía	Apendicitis Aguda		Total
	Sí	No	
Positiva	122 (85,3%)	21 (10,3%)	143 (41,3%)
Negativa	21 (14,7%)	182 (89,7%)	203 (58,7%)
Total	143 (100%)	203 (100%)	346 (100%)

Sensibilidad	85	78-91
Especificidad	90	85-94
Valor predictivo positivo	85	78-91
Valor predictivo negativo	90	85-94
Exactitud diagnóstica	88	84-91
Odds ratio	50,3	26,4-96,1
Cociente de probabilidad positivo	8,3	5,5-12,4
Cociente de probabilidad negativo	0,2	0,1-0,2
Kappa	0,8	0,6-0,9
Prevalencia	41	36,1-46,7
Probabilidad postprueba positiva	85	
Probabilidad postprueba negativa	10	

5.7. ANÁLISIS DE LA CONFIABILIDAD DE LA ECOGRAFÍA SEGÚN SEXO

El coeficiente Kappa para determinar la confiabilidad del uso de la ecografía en el diagnóstico de apendicitis en niños fue 0,74 y en niñas de 0,75 con una diferencia estadísticamente significativa (Tabla 7).

Tabla 7: Utilidad de la ecografía abdominal en el diagnóstico de apendicitis aguda según sexo				
Sexo	Apendicitis Aguda			Total
		Yes	No	
Niños	Total	12 (14,3%)	82 (88,2%)	94 (53,1%)
		72 (85,7%)	11 (11,8%)	83 (46,9%)
		84 (100%)	93 (100%)	177 (100%)
Niñas	Total	9 (15,3%)	100 (90,9 %)	109 (64,5%)
		50 (84,7%)	10 (9,1%)	60 (35,5%)
		59 (100%)	110 (100%)	169 (100%)

5.8. ANÁLISIS DE LA CONFIABILIDAD DE LA ECOGRAFÍA SEGÚN GRUPO ETARIO

El coeficiente Kappa para determinar la confiabilidad del uso de la ecografía en el diagnóstico de apendicitis en preescolares fue 0,8, en escolares de 0,8 y en adolescentes de 0,6 con un nivel de significancia <005 (Tabla 8).

Tabla 8: Confiabilidad de la ecografía abdominal en el diagnóstico de apendicitis aguda según grupo etario

Grupos de edad	Apendicitis Aguda		Total
	Sí	No	
Preescolares	3	31	34
	17	3	20
Total	20	34	54
Escolares	13	115	128
	88	10	98
Total	101	125	226
Adolescentes	5	36	41
	17	8	25
Total	22	44	66

Coefficiente Kappa Preescolares: 0,8 Escolares: 0,8 Adolescentes: 0,6

5.9. ANÁLISIS COMPARATIVO DE LAS CURVAS ROC DE LOS 3 PREDICTORES DE APENDICITIS

El área bajo la curva de la presentación clínica fue de 0,83, del estudio de laboratorio fue 0,84 y de la ecografía abdominal fue 0,92 con una diferencia estadísticamente significativa.

Tabla 9: Área bajo la curva de los 3 predictores de apendicitis aguda en niños

PREDICTORES	ÁREA BAJO LA CURVA	IC 95%	P
Clínica	0,83	78,5-87,6	
Laboratorio	0,84	79,4-89,1	
Ecografía abdominal 0,001	0,92	88,7-95,8	< 0,001

IC 95%: intervalo de confianza al 95% p: nivel de significancia estadística.

5.10. CURVA ROC DE LA CLÍNICA EN APENDICITIS AGUDA

El área bajo la curva de la presentación clínica en el diagnóstico de apendicitis aguda fue de 83%, es decir que existe un 83% de probabilidad de que el diagnóstico realizado a un enfermo sea más correcto que el de una persona sana escogida al azar (Figura 55).

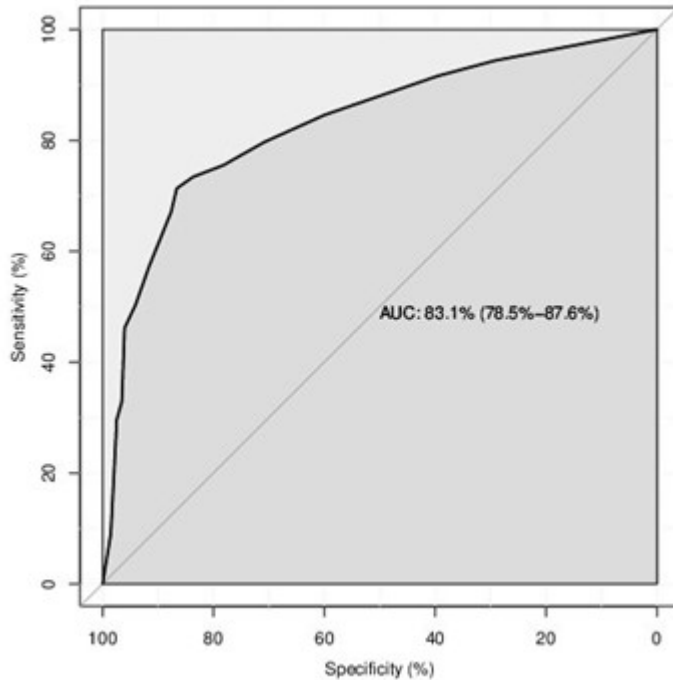


Figura 55: Curva ROC de la presentación clínica para la predicción de apendicitis aguda en niños

5.11. CURVA ROC DE LA CLÍNICA ASOCIADA A LABORATORIO EN APENDICITIS

El análisis de la curva ROC de la presentación clínica asociada al resultado del laboratorio (recuento de leucocitos y neutrófilos) para el diagnóstico de apendicitis aguda, demostró que al agregar el resultado del estudio de laboratorio incrementó sólo levemente el área bajo la curva (Figura 56).

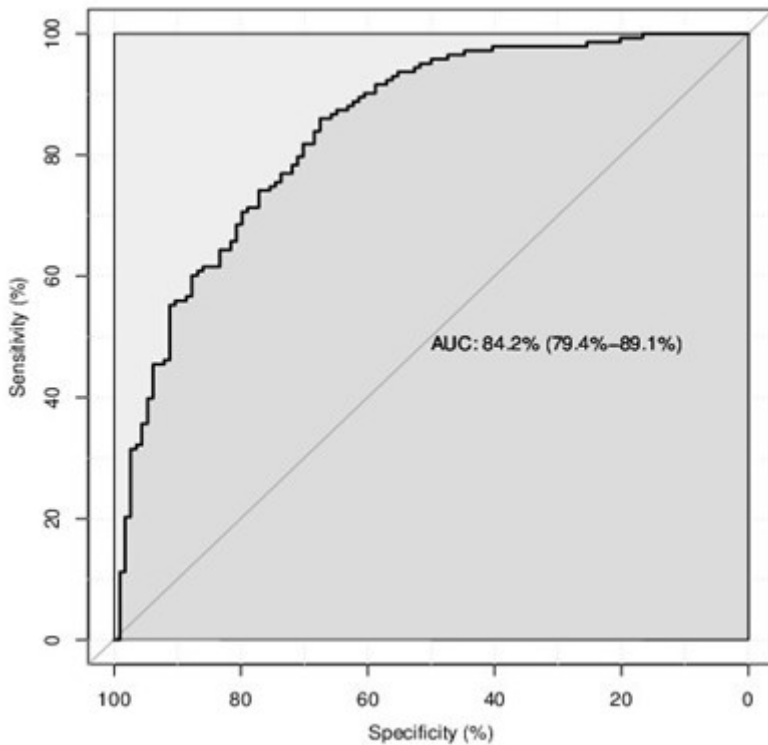


Figura 56: Curva ROC de la presentación clínica asociada a laboratorio (recuento de leucocitos y neutrófilos) para la predicción de apendicitis aguda en niños

5.12. CURVA ROC DE LA CLÍNICA ASOCIADA A LABORATORIO Y ECOGRAFÍA EN APENDICITIS

El análisis de la curva ROC de la presentación clínica asociada al resultado de laboratorio (recuento de leucocitos y neutrófilos) y la ecografía abdominal para el diagnóstico de apendicitis aguda, demostró que al añadir la ecografía mejoró grandemente la exactitud diagnóstica incrementando el área bajo la curva a 92% (Figura 57).

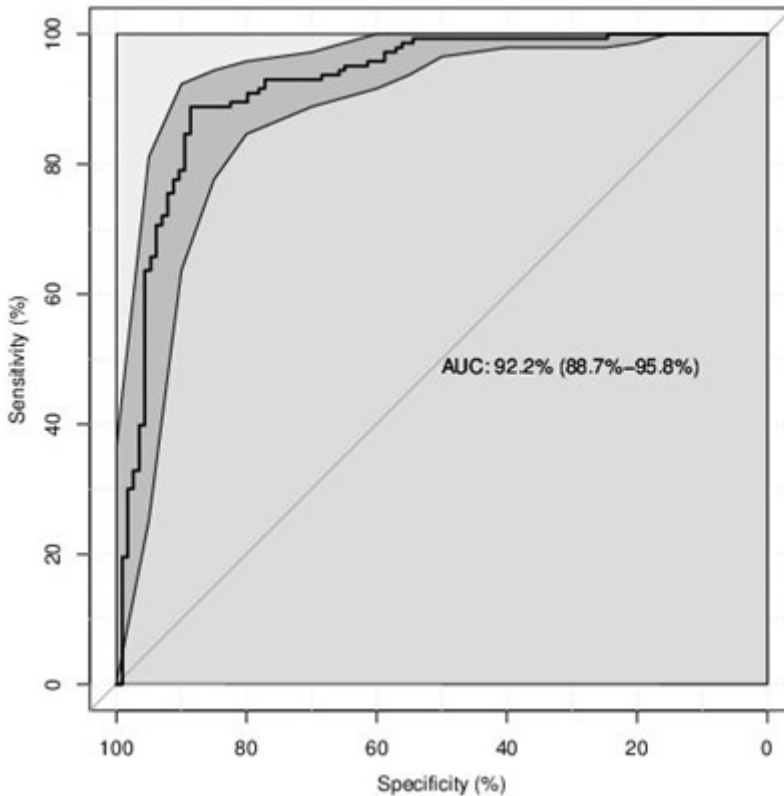


Figura 57: Curva ROC de la presentación clínica asociada a laboratorio (recuento de leucocitos y neutrófilos) y ecografía abdominal para la predicción de apendicitis aguda en niños



6. DISCUSION

La apendicitis Aguda es la patología quirúrgica más frecuente en la niñez y su diagnóstico clínico continúa siendo difícil ya sea por la presentación clínica atípica, la dificultad en obtener la información de la sintomatología por el propio paciente, la limitación en la exploración física sea por el dolor o la inseguridad del niño y porque la sintomatología puede ser manifestación de patologías más frecuentes como gastroenteritis, infección urinaria, estreñimiento, faringitis entre otras^{68,191,192}. Esto provoca gran incertidumbre en la toma de decisiones y conduce a retrasos diagnósticos con cifras de perforación apendicular del 60% y subsecuente aumento de morbilidad y mortalidad, o a realización de intervenciones innecesarias en un 30%^{193,194}.

Basándose exclusivamente en la historia clínica y la exploración física se obtienen valores predictivos pobres, una exactitud diagnóstica que varía entre 70% y 90% y un porcentaje de apendicectomías innecesarias del 30%.

La causa de esta baja fiabilidad es el bajo valor diagnóstico de los síntomas y signos clínicos que se utilizan para diagnosticar la apendicitis¹⁹⁵.

En nuestro trabajo, los síntomas y signos con mayor exactitud diagnóstica fueron la migración del dolor a fosa ilíaca derecha, la anorexia, los vómitos y la defensa abdominal. No obstante, presentaron una débil concordancia con el diagnóstico definitivo de apendicitis.

Astroza y colegas hallaron en su estudio que sólo la migración del dolor abdominal tuvo una asociación estadísticamente significativa con el diagnóstico de apendicitis aguda¹⁹⁶.

Kharbanda y colegas en su estudio sobre concordancia de los hallazgos clínicos en niños con sospecha de apendicitis hallaron que la duración del dolor, los vómitos, el dolor abdominal al caminar o saltar y el dolor a la palpación presentaron el más alto grado de concordancia¹⁹⁷.

Del Cura y colegas, hallaron en su estudio una baja fiabilidad del diagnóstico clínico de apendicitis¹⁹⁸. Bundy y colegas, hallaron que la presencia de fiebre, la migración del dolor abdominal y la sensibilidad de rebote incrementan el riesgo de apendicitis. Concluyeron que, aunque la clínica no establece el diagnóstico certero de apendicitis, si es útil en determinar que niños con dolor abdominal requieren evaluación quirúrgica inmediata y cuales niños pueden requerir estudios diagnósticos adicionales⁶⁸.

Diversos estudios que evalúan el uso de las técnicas de imagen en el diagnóstico de apendicitis concluyen que la presentación clínica por sí sola no permite establecer el diagnóstico de apendicitis por lo que recomiendan utilizar la ecografía abdominal como estudio de imagen inicial ante la sospecha clínica de apendicitis^{6,199,200}.

Debido a la posibilidad de aparición de complicaciones asociadas a una apendicitis evolucionada por la realización de un diagnóstico clínico tardío, así como a la alta tasa de apendicectomías negativas, hacen necesario disponer de un examen complementario que disminuya el número de errores diagnósticos. Entre los exámenes complementarios tenemos los estudios de laboratorio como el hemograma, y los estudios de imagen como la ecografía abdominal.

La apendicitis aguda se caracteriza por un proceso inflamatorio intestinal local y una reacción inflamatoria sistémica, ésta es la base para el uso de los estudios de laboratorio que reflejan la inflamación sistémica.

Los estudios de laboratorio como el hemograma y los reactantes de fase aguda han demostrado resultados variables. Así, Kim y colegas, hallaron sensibilidades del 88%, 69% y 60% respectivamente para predecir apendicitis aguda usando el recuento leucocitario, la proteína C reactiva o ambas. Los valores predictivos positivos fueron 81%, 57% y 45% respectivamente, y fueron más altos para predecir apendicitis perforada (93%, 81% y 75%). Por tanto, concluyeron que la leucocitosis fue el parámetro más útil²⁰¹. Otro estudio halló una sensibilidad del 80% y una especificidad del 94% para la leucocitosis con desviación izquierda⁷⁸.

Otros autores consideran que el recuento leucocitario y la proteína C reactiva juntos son útiles en el diagnóstico de apendicitis²⁰²⁻²⁰⁴. No obstante, otros estudios hallaron que su exactitud diagnóstica fue baja y concluyen que no son útiles en el diagnóstico de apendicitis²⁰⁵⁻²⁰⁷.

En nuestro estudio sólo el recuento de leucocitos neutrófilos alcanzó una diferencia significativa en pacientes con diagnóstico anatómopatológico de apendicitis. Gendel y cols. Hallaron que la neutrofilia fue un factor predictivo significativo de apendicitis aguda¹⁹².

A pesar del uso de la historia clínica completa, la exploración física y los estudios de laboratorio, el diagnóstico inicial erróneo varía en 28% a 57% en los niños hasta los 12 años, y alcanza el 100% en niños menores de 2 años²⁰⁸⁻²¹⁰.

Nosotros, al agregar el estudio de laboratorio a la presentación clínica para el diagnóstico de apendicitis, hallamos que incrementó sólo levemente la capacidad diagnóstica.

La exactitud diagnóstica preoperatoria se ha intentado mejorar mediante nuevas técnicas de imagen como la ecografía y la TC abdominales^{100,211}.

La ecografía ha demostrado ser de gran utilidad en diversos trabajos realizados

Los estudios de imagen tienen como objetivos establecer un diagnóstico rápido para disminuir el porcentaje de apendicectomías innecesarias y de perforación apendicular y descartar diagnósticos diferenciales en casos de hallar un apéndice normal.

La ecografía abdominal es un estudio de imagen que se utiliza cada vez más en la edad pediátrica y que permite no sólo mayor información que la clínica en cuanto a la existencia o no de una apendicitis aguda, sino que proporciona datos sobre el grado de progresión de la inflamación (edema de la pared del apéndice, disrupción de las capas, colecciones líquidas periapendiculares o intraperitoneales), información sobre la situación anatómica del apéndice (útil para planificar la apendicectomía) y sobre todo permite distinguir la apendicitis aguda de otros cuadros de dolor en fosa ilíaca derecha cuyo diagnóstico clínico es difícil y arriesgado (ileítis aguda, adenitis mesentérica, Enfermedad de Crohn) e

identificar patologías de presentación infrecuente en la edad pediátrica como el infarto omental y la apendagitis epiploica, que están siendo diagnosticadas con más frecuencia en niños y cuya clínica es similar a la apendicitis^{45,212-214}.

Respecto a los hallazgos ecográficos, nosotros hallamos que la presencia de una estructura tubular, un diámetro mayor de 6 milímetros, la rarefacción de la grasa mesentérica y la presencia de líquido libre presentaron la mayor exactitud diagnóstica. De estos hallazgos ecográficos, el diámetro mayor de 6 milímetros y la rarefacción de la grasa mesentérica alcanzaron una concordancia moderada con el diagnóstico anatomopatológico de apendicitis. Gracey y colegas en su estudio, hallaron que el diámetro transversal mayor de 6 milímetros es el predictor ecográfico más importante de apendicitis. Y la presencia de un apendicolito y la rarefacción de la grasa mesentérica fueron predictores útiles en el diagnóstico²¹⁵.

En nuestro trabajo, la ecografía presentó una sensibilidad del 85%, una especificidad del 90% y una exactitud del 88% para el diagnóstico de apendicitis. Nuestros resultados son similares a otros estudios. Así, Chen y colegas en 1998 publicaron su trabajo realizado en 191 pacientes con dolor abdominal, con resultados de sensibilidad del 99%, especificidad del 68% y fiabilidad del 92%²¹⁶. Galindo y colegas, en 112 pacientes con sospecha de apendicitis aguda, obtienen resultados de sensibilidad del 78% y especificidad del 95%²¹⁷. Hahn, en 3859 niños, también con sospecha de apendicitis, obtiene una sensibilidad del 90%, una especificidad del 97% y una fiabilidad del 96%⁹⁷. Ceres y colegas, publicaron una serie con un alto índice de fiabilidad de la ecografía abdominal en el diagnóstico preoperatorio de apendicitis aguda, sobre todo en aquéllas de difícil localización²¹⁸. Una revisión sistemática realizada por Terasawa y colegas de estudios prospectivos en el uso de pruebas de imagen en el diagnóstico de apendicitis halló una sensibilidad del 94% y una especificidad del 95%²¹⁹. Cundy halló que la ecografía tuvo una sensibilidad del 97% y una especificidad del 95%²¹⁴.

Varios trabajos han demostrado que la ecografía, la RM y la TC abdominales pueden actuar modificando los planes terapéuticos del cirujano hacia actitudes más acordes con la patología real del paciente,

disminuyendo de forma significativa la proporción de apendicectomías innecesarias y acortando el tiempo antes de la cirugía en los pacientes con clínica dudosa²²⁰. La aplicación de estas técnicas no supone un incremento de los costos, sino que lo abarata ya que el gasto añadido que suponen las exploraciones se ve sobradamente compensado por la disminución del número de intervenciones quirúrgicas y el tiempo de hospitalización²²¹.

El porcentaje de apendicectomías negativas en nuestro trabajo fue del 5%. Este resultado es similar a lo reportado en la literatura del 4,5% en pacientes a quienes se realizó un estudio de imagen comparado al 10% en aquellos sin técnica de imagen^{221,222}. El costo de la realización de una apendicectomía negativa es considerable y se asocia a una tasa de complicaciones del 6-11% y a una estancia hospitalaria prolongada^{223,224}. Dentro de las complicaciones, el absceso de la herida operatoria, el íleo prolongado y las infecciones respiratorias ocurren a corto plazo, y la obstrucción del intestino delgado ocurre a largo plazo²²⁵.

El uso de las técnicas de imagen como la ecografía, la TC y la RM abdominales reducen el porcentaje de apendicectomías negativas a 3%-7%, sin incrementar el porcentaje de perforación apendicular^{14,226}.

Nuestro porcentaje de perforación apendicular fue del 25%. En la literatura se describen cifras que varían del 18% a 60%^{9,11,150}.

La ecografía ha demostrado una muy buena concordancia con el diagnóstico anatomopatológico de apendicitis, lo que nos permite decir que es un instrumento útil y válido en el diagnóstico de apendicitis y debería ser realizado en niños con sospecha de apendicitis ya que nos permite establecer un diagnóstico precoz de apendicitis y realizar el tratamiento quirúrgico, disminuir las complicaciones propias de la apendicitis detectada tardíamente como perforación, peritonitis y abscesos abdominales, lo que además dificultaría el tratamiento quirúrgico e incrementaría las complicaciones postoperatorias como infección de herida operatoria, formación de abscesos intraabdominales, obstrucción intestinal por bridas, prolongación de la estancia hospitalaria, entre otras^{11,209}.

Nosotros no hallamos variación del rendimiento de los hallazgos ecográficos en el diagnóstico de apendicitis según sexo. Hubo una leve

variación del rendimiento de la ecografía según grupo etario; esto se debería a que los adolescentes tendrían mayor cantidad de grasa corporal lo que disminuiría el rendimiento de la ecografía en este grupo etario, no así en los niños prescolares y escolares. El exceso de grasa corporal limita la utilidad de la ecografía²²⁷.

Múltiples estudios han demostrado que el estudio de imagen de elección en adultos con sospecha de apendicitis es la TC abdominal, ya que esta no se ve limitada por la grasa corporal^{219,228}.

Bachur y colegas en su estudio sobre el efecto de la edad y el sexo en la utilidad de la ecografía hallaron que el impacto de los estudios de imagen en apendicitis varía según la edad y el sexo. Concluyeron que la ecografía debería realizarse en niñas y en aquellos niños menores de 5 años y limitar su uso en los niños mayores de 5 años ya que este grupo presenta bajos porcentajes de apendicectomías negativas y no se benefician de los estudios de imagen²²⁹.

Le ecografía ha demostrado ser un método diagnóstico de alta fiabilidad en la apendicitis, pero sigue discutiéndose cuándo estaría indicada su realización. A pesar de que este aspecto ha sido escasamente tratado en los estudios publicados y de forma confusa, predomina la idea de que las técnicas de imagen deben servir de apoyo al diagnóstico clínico exclusivamente en el caso de que éste sea dudoso. Y se concluye que las pruebas de imagen ante la sospecha de apendicitis aguda deben ser utilizadas como complemento diagnóstico en casos seleccionados y no como una herramienta más dentro de la exploración clínica inicial^{18,230}.

Algunos autores, sin embargo, consideran que el uso de las técnicas de imagen podría mejorar el manejo también de los pacientes con diagnóstico clínico claro de apendicitis y afirman que la ecografía es fiable como estudio diagnóstico de rutina^{183,216,221,231,232}.

Algunos centros realizan la ecografía abdominal de manera rutinaria ante todo niño con dolor abdominal agudo y sospecha de apendicitis ya que la ecografía puede visualizar el apéndice normal y brindar diagnósticos alternativos en un alto porcentaje^{233,234}. Esto permitiría asegurar el diagnóstico ya que procesos como la ileítis terminal, la adenitis mesentérica y algunas patologías ginecológicas pueden tener manifes-

taciones parecidas. En este sentido el porcentaje de apendicectomías en blanco disminuye de forma sustancial si el diagnóstico se confirma mediante una ecografía abdominal^{164,221,231,232}.

En caso de pacientes con apendicitis clínicamente improbable el uso de técnicas de imagen no estaría justificado.

Existen trabajos que concluyen que las técnicas de imagen no son útiles en el diagnóstico de la apendicitis, sea cual sea el grado de sospecha clínica y aseguran que su uso contribuye a incrementar el retraso de la cirugía, la proporción de perforación apendicular y el costo general del proceso^{18,235-237}. No obstante, estos trabajos son retrospectivos en los que se estudia sólo a pacientes apendicectomizados y se comparan aquellos que han sido sometidos a pruebas de imagen con pacientes que no tuvieron estudio de imagen. Al estar realizados sólo en pacientes con apendicitis no se llega a valorar el posible impacto de la reducción de las apendicectomías negativas con lo que las conclusiones son sesgadas.

Utilizamos las curvas ROC para determinar la capacidad diagnóstica de la clínica, laboratorio y ecografía, tanto solas y en asociación en el diagnóstico de apendicitis. Así, cuando asociamos la ecografía a la clínica y al laboratorio, el rendimiento diagnóstico se incrementó de manera importante brindando una capacidad diagnóstica muy buena.

Groselj-Grenc y colegas en su trabajo sobre clínica y métodos de laboratorio en el diagnóstico de apendicitis aguda en niños, concluyen que la ecografía debería ser añadida a la clínica y a laboratorio en el procedimiento diagnóstico de apendicitis²³⁸. Gendel y colegas en su estudio sobre valor relativo de la clínica, laboratorio y estudios de imagen en apendicitis aguda en niños, demostraron que la combinación de estos 3 parámetros reduce la probabilidad de un falso positivo al 1%. La ecografía tuvo un valor predictivo positivo más alto que la clínica y laboratorio, por lo que recomiendan usarla más frecuentemente¹⁹².

Otro estudio realizado por Gracey y colegas en una población que incluyó niños y adultos, hallaron que la ecografía incrementó la exactitud diagnóstica y fue más sensible y específica que la clínica sola o asociada a laboratorio²³⁹. Galindo y colegas, concluyeron que la combinación de los datos clínico-ecográficos en la valoración del dolor en

fosa ilíaca derecha en niños se asoció a un índice de apendicectomías negativas del 7% y a un índice de perforación/gangrena del 29%²¹⁷. Zielke y Jahn proponen modelos algorítmicos en la toma de decisiones para reducir el porcentaje de apendicectomías innecesarias, utilizando conjuntamente la exploración clínica y la ecografía. La propuesta de estos autores acerca del uso de algoritmos que combinan la exploración clínica y la ecografía permitiría diagnosticar con más precisión y rapidez a los pacientes con apendicitis que la exploración clínica aislada, obteniendo mejores resultados terapéuticos^{240,241}. En casos que la ecografía no logre visualizar el apéndice, la presencia de signos inflamatorios en cuadrante inferior derecho asociado al recuento leucocitario, la PCR y la presencia de dolor abdominal menor de 3 días, han demostrado aumentar la certeza diagnóstica de apendicitis aguda²⁴².

La exactitud diagnóstica de la ecografía en apendicitis puede verse alterada por la experiencia del radiólogo, la presencia de un apéndice retrocecal, en apendicitis perforada, la presencia de defensa abdominal, excesivo gas intestinal, obesidad, llenado vesical inadecuado y un paciente no colaborador^{101,243}.

En numerosos trabajos se recomienda que, ante una ecografía negativa o no concluyente, se debería realizar la TC^{20,21,116,199,230,244}. También ante una apendicitis evolucionada o complicada, ya que permite detectar con más fiabilidad la presencia de plastrón apendicular o absceso. La TC es otra de las pruebas de imagen que podemos realizar para el diagnóstico de la apendicitis aguda. La TC aventaja a la ecografía por su mayor sensibilidad, por lo que en varios trabajos publicados se considera más útil el uso de la TC frente a la ecografía en el diagnóstico de apendicitis aguda^{14,45,245}. La TC además resulta una exploración menos dolorosa y de mayor rendimiento para el diagnóstico de otras enfermedades abdominales lo cual permite un mayor número de diagnósticos alternativos^{6,82}. Las principales desventajas son la exposición a radiación, su coste más elevado y la necesidad de usar un medio de contraste.

Ahmad, en su estudio ha demostrado que la estrategia ante una ecografía no concluyente es repetir la ecografía y si los hallazgos persisten no concluyentes, se recomienda usar el TC. Esta estrategia disminuye el uso de la TC y la tasa de apendicectomías negativas²⁴⁶.

Otra estrategia ante una ecografía no concluyente es la observación hospitalaria del paciente con exploración clínica repetida y en algunos casos realizar ecografías sucesivas hasta alcanzar un diagnóstico y tratamiento e incluso la intervención quirúrgica. Esto ha demostrado mejora la exactitud diagnóstica de la ecografía hasta 100% y evita la exposición a la radiación de la TC^{21,86,105,247}.

Otra técnica de imagen que puede utilizarse es la RM que es tan costo-efectiva como la TC y puede ser una alternativa a ésta^{184,194,248}.

Se ha demostrado que el protocolo ecografía-RM y ecografía-TC no presentan diferencias en el tiempo a la administración de antibióticos, el tiempo a la apendicectomía, el porcentaje de apendicectomías negativas y de perforación o la estancia hospitalaria^{220,249}.

La American College of Emergency Physicians y la American College of Radiology, recomiendan que la ecografía sea el estudio de imagen inicial para pacientes con sospecha de apendicitis^{21,250}.

No se recomienda usar la TC por varias razones: porque expone al riesgo de cáncer ya que utiliza radiación, porque es menos exacta debido a la escasez de grasa del niño y no visualiza el apéndice ni la rarefacción de la grasa mesentérica, porque es más cara e invasiva y porque incrementa el riesgo de reacciones alérgicas ya que utiliza medio de contraste²⁵⁰⁻²⁵³. Por tanto, recomiendan el uso de la ecografía en niños ya que su rendimiento es similar al de la TC sin las desventajas de esta última.

En la mayoría de los casos de nuestra serie, la ecografía fue suficiente para llegar al diagnóstico y nos ofreció la posibilidad de hacer diagnósticos alternativos.

Así, nuestros resultados nos permiten afirmar que la ecografía es una prueba con un rendimiento diagnóstico muy bueno y por tanto debería utilizarse de rutina en todo niño con dolor abdominal y sospecha de apendicitis.



7. CONCLUSIONES

1. La ecografía demostró ser una prueba diagnóstica válida y fiable en el diagnóstico de la apendicitis aguda en niños.
2. Redujo el porcentaje de apendicectomías negativas y el porcentaje de perforación apendicular comparado a lo descrito en la literatura.
3. La fiabilidad diagnóstica de la ecografía disminuye a medida que se incrementa la edad y no varía en relación con el género de los pacientes.
4. El rendimiento diagnóstico de la ecografía fue superior a la presentación clínica y al laboratorio.
5. La asociación de la ecografía a la presentación clínica y al laboratorio incrementa marcadamente la capacidad de diagnóstico de la apendicitis, por lo que la ecografía debería ser utilizada de rutina ante cualquier niño con dolor abdominal y sospecha de apendicitis, en combinación con la clínica y los estudios de laboratorio.



8.1 ANEXO I: HOJA DE RECOGIDA DE DATOS

ABREVIATURAS

Nº

Nº Hª Clínica:

Fecha nacimiento:

Fecha de atención en urgencias:

Hospitalización: si() no() Fecha de ingreso: Fecha de alta:

Consulta previa en urgencias por igual causa: si() no() fecha:

Tiempo de evolución:horas

Sexo: Masculino() Femenino() Peso:Kg. Talla: m

HALLAZGOS CLÍNICOS SUGESTIVOS DE APENDICITIS:

Dolor abdominal() Irradiación del dolor a FID() Vómitos() Anorexia() Fiebre() Molestias urinarias() Diarrea() Estreñimiento() Molestias respiratorias()

EXPLORACIÓN FÍSICA:

Dolor a la palpación en FID() Defensa() Signos de irritación peritoneal() Temperatura:°C

ESTUDIOS DE IMAGEN:

Ecografía abdominal:

Hallazgos: Estructura tubular no compresible en hemiabdomen inferior derecho() Diámetro mayor a 6mm() Rarefacción de la grasa() Presencia de apendicolito() hipervascularización de pared() líquido libre() adenopatías mesentéricas() Colección de fluido() Acúmulo de asas intestinales paréticas()

Diagnóstico Ecográfico: Positivo() Negativo() Equívoco()

Tomografía abdominal: si() no(). Diagnóstico: Positivo() Negativo()

Ecografía control: si() no(). Diagnóstico: Positivo() Negativo() Equívoco()

Realizado por: MIR() Adjunto() MIR/Adjunto()

ESTUDIOS LABORATORIO:

Ingreso Control 1 Control 2

Leucocitos:/mm³.

Neutrófilos:%.

Cayados:%.

TRATAMIENTO: Médico() Quirúrgico()

DATOS CIRUGIA:

Fecha intervención quirúrgica: ... / /

Tto. quirúrgico: Apendicectomía abierta() Laparoscópica()

Hallazgo Intraoperatorio: Apéndice normal() Simple() Flemonosa() Gangrenosa() Perforada()

Plastrón() Peritonitis()

DATOS POSTOPERATORIOS:

Tto. antibiótico: Precirugía()horas Postcirugía:días.

Antibióticos:

Complicaciones Postoperatorias: Si() No()

Absceso pared() Absceso intraabdominal() Ileo prolongado() Sepsis abdominal()

Hemoperitoneo() Fístula()


HALLAZGOS ANATOMOPATOLOGICOS: Apendicitis Si() No()

Apendicitis Simple() Flemonosa() Gangrenosa() Perforada() Apendicitis con

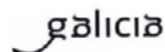
periapendicitis()



8.2 ANEXO II: DICTAMEN DEL COMITÉ ÉTICO DE INVESTIGACIÓN CLÍNICA DE GALICIA



Comité Ético de Investigación Clínica de Galicia
Edificio Administrativo de San Lázaro
15781 SANTIAGO DE COMPOSTELA
Tlf: 881 546425 Fax: 881 541804
ceic@sergas.es



DICTAMEN DEL COMITÉ ÉTICO DE INVESTIGACIÓN CLÍNICA DE GALICIA

Paula M. López Vázquez, Secretaria del Comité Ético de Investigación Clínica de Galicia

CERTIFICA:

Que este Comité evaluó en su reunión del día 13/04/2012 el estudio:

Título: Rentabilidad diagnóstica de la ecografía en apendicitis aguda en niños

Promotor: Azucena Lirio Armas Álvarez

Código do Promotor: 1673A

Código de Registro CEIC de Galicia: 2012/020

Y que este Comité de conformidad con sus Procedimientos Normalizados de Trabajo y tomando en cuenta los requisitos éticos, metodológicos y legales exigibles a los estudios de investigación con seres humanos, sus muestras o registros, emite un **DICTAMEN FAVORABLE** al estudio propuesto y que se llevará a cabo en:

Centros	Investigadores principales
C.H. Universitario de Santiago	Azucena Lirio Armas Álvarez

En Santiago de Compostela a 17 de abril de 2012

La Secretaria

Paula M. López Vázquez



8.3 ANEXO III: PUBLICACIONES

Título de la publicación:

DIAGNOSTIC VALIDITY AND RELIABILITY OF ULTRASOUND IN PEDIATRIC APPENDICITIS

Nombre de la Revista: **Clinics in Surgery**

Clinics in Surgery está en el quinto lugar de List of Surgery Journals 2021.

Factor de Impacto: 1,82

ISSN: 2474-1647

Año de publicación: 2020

Autores:

Azucena Lirio Armas Alvarez, cirujana pediátrica y uróloga del Hospital de Don benito-Villanueva de la Serena.

Angel Alois Osorio Manyari, cirujano general del Hospital de Don Benito-Villanueva de la Serena.

Adolfo Laureano Bautista Casasnovas, cirujano pediátrico del Complejo Hospitalario Universitario de Santiago de Compostela

María Rosaura Leis Trabazo, del Complejo Hospitalario Universitario de Santiago de Compostela.

Todos los autores han participado activamente y por igual en las distintas fases de elaboración del artículo y su publicación.

Referencia del artículo:

Armas Alvarez AL, Osorio Manyari AA, Bautista Casasnovas AL, Leis Trabazo MR. Diagnostic validity and reliability of ultrasound in pediatric appendicitis. Clin Surg 2020;5:2966.



Diagnostic Validity and Reliability of Ultrasound in Pediatric Appendicitis

Armas Alvarez AL^{1*}, Osorio Manyari AA², Bautista Casasnovas AL³ and Leis Trabazo MR³

¹Department of Urology, Complejo Hospitalario de Don Benito-Villanueva de la Serena, Spain

²Department of Surgery, Complejo Hospitalario de Don Benito-Villanueva de la Serena, Spain

³Department of Pediatrics, University Hospital Complex of Santiago de Compostel, Spain

Abstract

Introduction: Acute appendicitis is the most common surgical cause of abdominal pain in children. Its clinical diagnosis is difficult. Ultrasound has proven useful for the diagnosis of this pathology.

Purpose: To determine the validity and reliability of ultrasound in acute appendicitis in children.

Methods: Retrospective analysis of a cohort of children younger than 15 years old with acute abdominal pain who underwent abdominal ultrasound for suspected acute appendicitis. To estimate the diagnostic validity and reliability of the ultrasound we used the sensitivity, specificity, accuracy and the Kappa coefficient.

Results: Of the 353 patients, 183 were boys and 170 were girls, whose average age was 9.8 years. Ultrasound diagnosed appendicitis in 143 patients. 154 appendectomies were performed, of which 92 were uncomplicated appendicitis and 62 were complicated appendicitis. The appendicular perforation rate was 25%. The pathological diagnosis of appendicitis occurred in 147 children. The negative appendectomy percentage was 4.5%. The ultrasound showed sensitivity: 85%, specificity: 90%, diagnostic accuracy: 88% and Kappa coefficient: 0.8, $p < 0.05$. The reliability of ultrasound in boys was 0.74 and in girls: 0.75, $p > 0.05$. Kappa coefficient was 0.8 in preschoolers, 0.8 in schoolchildren and 0.6 in adolescents, $p < 0.05$.

Conclusion: Ultrasound proved to be reliable and useful in the diagnosis of appendicitis. Its performance was not modified according to sex, however as the age increased, the ultrasound decreased its diagnostic value.

Keywords: Acute appendicitis; Abdominal ultrasound; Children; Diagnostic reliability; Validity

Introduction

Abdominal pain is a common complaint in children and a reason of frequent emergency-room visits. The cause of abdominal pain may be medical or surgical, with appendicitis being the most frequent surgical cause [1]. Clinical diagnosis is difficult and challenging, both because the symptomatology is nonspecific and because of the limited collaboration of the patient in the anamnesis and physical exam, among others [2,3]. The early diagnosis of appendicitis prevents complications such as perforation, peritonitis, sepsis and intestinal obstruction; it also reduces the length of hospital stay [4].

The laboratory tests and ultrasound are the tests that are most frequently used in order to improve the diagnostic certainty of appendicitis in the event of acute abdominal pain in the child. The results of the blood tests are variable and nonspecific and have not demonstrated greater diagnostic utility [5,6,7].

Some studies have shown that ultrasound increases diagnostic certainty of appendicitis, allowing early diagnosis, reducing complications and lowering the negative appendectomy rate from 15% to 40% to 3% to 7% [8,9]. Ultrasound is recommended as an initial imaging study in all children with suspected acute appendicitis [10]. However, other studies conclude that, despite their use, the percentages of appendicular perforation and negative laparotomies have not decreased, and that the routine use of this test is associated with an increase in hospital expenses [11,12].

The main objective of our study was to analyze the diagnostic validity and reliability of ultrasound in children with abdominal pain and suspected acute appendicitis.

OPEN ACCESS

*Correspondence:

Azucena Lirio Armas Alvarez,
Department of Urology, Complejo
Hospitalario de Don Benito-Villanueva
de la Serena, Zip Code: 06400, Spain,
Tel: 645237899;

E-mail: azli_1673@hotmail.com

Received Date: 25 Aug 2020

Accepted Date: 25 Sep 2020

Published Date: 01 Oct 2020

Citation:

Armas Alvarez AL, Osorio Manyari AA,
Bautista Casasnovas AL, Leis Trabazo
MR. Diagnostic Validity and Reliability
of Ultrasound in Pediatric Appendicitis.
Clin Surg. 2020; 5: 2966.

Copyright © 2020 Armas Alvarez

AL. This is an open access article
distributed under the Creative

Commons Attribution License, which
permits unrestricted use, distribution,

and reproduction in any medium,
provided the original work is properly

cited.

Table 1: Ultrasound, intraoperative and anatomopathological diagnosis, of patients operated on with suspicion of appendicitis.

	n (%)
Ultrasound Diagnosis	
Positive for appendicitis	143 (40.5)
Negative	203 (57.5)
Indeterminate/Not conclusive	7 (2)
Appendectomies	154 (44)
Intraoperative Diagnosis	
Uncomplicated appendicitis	92 (60)
Complicated appendicitis	62 (40)
Perforated appendicitis percentage	38 (25)
Anatomopathological Diagnosis	
Appendicitis	147 (95.5)
Negative	7 (4.5)
Negative appendectomy percentage	7 (4.5)

Materials and Methods

Study design and setting

This study is a retrospective analysis of a cohort of children with acute abdominal pain who underwent abdominal ultrasound for suspected acute appendicitis and were treated in the emergency department of pediatrics of the University Hospital Complex of Santiago de Compostela, Spain.

Patients and data collection

Only children younger than 15 years with acute abdominal pain who received abdominal ultrasound as the initial imaging were included. Patients with traumatic abdominal pain, medical origin of the abdominal pain (such as acute gastroenteritis, constipation, etc.), with abdominal ultrasound requested for other causes and those who did not receive imaging were excluded.

Definitions and variables

Histopathological analysis was our gold standard for diagnosing appendicitis and to compare with ultrasound findings. Due to the lack of uniformity criteria to establish the pathological diagnosis of the type of appendicitis, only a positive or negative diagnosis was considered. The study variables included ultrasound diagnosis, intraoperative features and pathological diagnosis. The Ultrasound diagnosis considered 3 results: Positive, negative and indeterminate.

Positive: Acute appendicitis was diagnosed when an inflamed appendix (non-compressible tubular structure of more than 6 mm in diameter) was visualized. In cases of non-visualization of the inflamed appendix, the presence of secondary signs of appendicitis (increased echogenicity of periappendiceal fat, free fluid, periappendiceal fluid collection, fecalith and dilated bowel loops with altered peristalsis) was considered positive.

Negative: A normal appendix was diagnosed when a normal-size appendix was observed without secondary signs. In cases when appendix was not visualized, the absence of secondary signs or identification of another disease was considered as negative diagnosis.

Indeterminate: Partial visualization of appendix or an appendix of 6 mm without any other signs. In these cases, the further decision on treatment was based on clinical grounds and/or Computed Tomography scan (CT).

Intraoperative Diagnosis (in case of appendectomy): Defined according to the description of the macroscopic characteristics of the appendix made by the surgeon during the surgical intervention.

Uncomplicated appendicitis: Includes simple and phlegmonous appendicitis.

Complex appendicitis: Includes gangrenous and perforated appendicitis, plastron, abscess and peritonitis.

Histopathological diagnosis

Positive or negative diagnosis was considered, depending on the presence or absence of microscopic signs of inflammation.

Negative Appendectomy was defined as an operation with a preoperative diagnosis of appendicitis and absence of acute inflammatory cells in appendiceal biopsy.

Statistical analysis

An analysis was made through decision trees. Descriptive statistics using frequencies and percentages were used for qualitative variables.

The diagnostic validity of abdominal ultrasound was determined using sensitivity, specificity, positive and negative predictive values and accuracy. The diagnostic reliability was estimated using the Kappa concordance coefficient.

For the calculation, the epiR package and SPSS 15 were used. Statistical significance was proven with a $p < 0.05$.

Results

Our study population was 353 children. For the analysis of the reliability of ultrasound, the 7 patients with an indetermined ultrasound diagnosis were not included. Of the 353 patients, 183 were boys and 170 were girls. The average age was: 9.8 years. Ultrasound diagnosed acute appendicitis in 143 patients, normal appendix in 203 children and in 7 cases the ultrasound finding was undetermined. An appendectomy was performed in 154 children. The histopathological diagnosis of appendicitis occurred in 147 cases. The percentage of appendicular perforation was 25% and the percentage of negative appendectomies was 4.5% (Table 1). The ultrasound findings with the highest reliability and accuracy diagnostic were appendicular diameter greater than 6 mm and rarefaction of periappendiceal fat (Table 2). Ultrasound showed 85% sensitivity, 90% specificity, diagnostic accuracy of 88% and Kappa coefficient: 0.8, $p < 0.05$ (Table 3). The reliability of ultrasound according to sex, showed a Kappa coefficient of 0.74 in boys and 0.75 in girls, $p > 0.05$ (Table 4). Kappa coefficient calculated by age group was of 0.8 in preschoolers, 0.8 in schoolchildren and 0.6 in adolescents, $p < 0.05$ (Table 5).

Discussion

Our results allow us to affirm that ultrasound should be used routinely in every child with abdominal pain and suspected appendicitis. The percentage of negative appendectomies in our analysis was 5% compared to 16% and even 30% to 60% in those cases without imaging techniques [13,14]. The use of ultrasound as a routine imaging test in children suspected of having acute appendicitis reduces the negative appendectomy rate without increasing the perforation appendicular rate [15,16]. The percentage of appendicular perforation in our study was 25%. The literature describes figures that vary from 18% to 60% [17]. Garcia Peña et al. [18] showed that the implementation of an imaging protocol using ultrasound and CT resulted in a marked decrease in the perforation rate from 35.4% to

Table 2: Diagnostic reliability and accuracy of the ultrasound findings.

	S (%)	E (%)	PPV (%)	NPV (%)	Accuracy (%)	Kappa
No compressible structure	75 (67-82)	91 (86-94)	85 (78-91)	84 (78-88)	84 (80-88)	0.04
Diameter >6 mm	71 (63-78)	91 (87-95)	85 (78-91)	81 (76-86)	83 (78-87)	0.6
Increased echogenicity fat	61 (52-69)	96 (93-85)	92 (84-96)	77 (72-82)	81 (77-85)	0.6
Fecalth	16 (10-23)	100 (97-100)	96 (79-100)	62 (57-68)	64.6 (59-70)	0.2
Wall hypervascularization	4 (15-87)	99 (97-100)	75 (35-97)	59 (54-64)	60 (54-65)	0.04
Free fluid	57 (497-65)	83 (77-88)	71 (62-79)	73 (67-79)	72 (67-77)	0.4
Adenopatias	37 (29-45)	57 (50-64)	38 (30-46)	56 (49-63)	48 (43-54)	-0.07

S: Sensitivity; E: Specificity; PPV: Positive Predictive Value; NPV: Negative Predictive Value

Table 3: Measures of the validity and reliability of abdominal ultrasound in the diagnosis of acute appendicitis with 95% confidence interval.

Table 3a:

Ultrasound	Acute Appendicitis		Total
	Yes	No	
Positive	122 (85.3%)	21 (10.3%)	143 (41.3%)
Negative	21 (14.7%)	182 (89.7%)	203 (58.7%)
Total	143 (100%)	203 (100%)	346 (100%)

Table 3b:

Sensitivity	85 (78-91)
Specificity	90 (85-94)
Positive predictive value	85 (78-91)
Negative predictive value	90 (85-94)
Diagnostic accuracy	88 (84-91)
Kappa Coefficient	0.8 (0.6-0.9)

15.5% and the negative appendectomy rate decreased from 14.7% to 4.9%. In our study, the sonographic findings of presence of a non-compressible tubular structure, a diameter greater than 6 mm and the rarefaction of periappendiceal fat presented the highest diagnostic accuracy. Of these ultrasound findings, having a diameter greater than 6 mm and the rarefaction of the periappendiceal fat reached a moderate reliability. Gracey et al. [19] in their study found that the transverse diameter of the appendix greater than 6 mm was the most important ultrasound predictor of appendicitis. The presence of inflamed echogenic periappendiceal fat and appendicolith were supportive features.

Pedram et al. [20] found that appendix diameter greater than 6 mm had a sensitivity of 68%, specificity of 58% and an area under the curve of 0.853. In our study, the ultrasound showed a sensitivity of 85%, a specificity of 90%, a positive predictive value of 85%, a negative predictive value of 90%, a diagnostic accuracy of 88% and a good reliability with a Kappa coefficient of 0.8, similar results to other studies [21,22]. So, the ultrasound had a good reliability and correlated well with the histopathological diagnosis of appendicitis, which allows us to say that it is a useful and valid instrument in the diagnosis of appendicitis and should be used in cases of children with suspected appendicitis.

We found no variation based on sex in the reliability of ultrasound findings used to diagnose appendicitis. Ultrasound was less reliable in diagnosing appendicitis in adolescents. One explanation is because adolescents have a greater amount of body fat, which would decrease the performance of the ultrasound.

Multiple studies have shown that the imaging study of choice in

Table 4: Reliability of ultrasound in the diagnosis of appendicitis according to sex.

Sex	Appendicitis		Total
	Yes	NO	
Boys	12 (14.3%)	82 (88.2%)	94 (53.1%)
	72 (85.7%)	11 (11.8%)	83 (46.9%)
Total	84 (100%)	93 (100%)	177 (100%)
Girls	9 (15.3%)	100 (90.9%)	109 (64.5%)
	50 (84.7%)	10 (9.1%)	60 (35.5%)
Total	59 (100%)	110 (100%)	169 (100%)

Table 5: Reliability of ultrasound in the diagnosis of appendicitis according to age group.

Age group	Appendicitis		Total
	YES	NO	
Preschoolers	3	31	34
	17	3	20
Total	20	34	54
Schoolchildren	13	115	128
	88	10	98
Total	101	125	226
Adolescents	5	36	41
	17	8	25
Total	22	44	66

Coefficient Kappa Preschoolers: 0.8; Schoolchildren: 0.8; Adolescents: 0.6

adults with suspected appendicitis is abdominal CT, since it is not limited by body fat [23,24]. Wang et al. [3] recommend CT in children who are overweight or obese otherwise it will be misdiagnosed. Bachur et al. [25] in their study on the effect of age and sex on the usefulness of ultrasound found that the impact of imaging studies on appendicitis varies according to age and sex.

Ultrasound has proven to be a diagnostic tool of high reliability for appendicitis, but it is still under discussion as to when it is indicated. Some authors conclude that imaging tests in the suspicion of acute appendicitis should be used as a diagnostic complement in selected cases [11,12,26]. Other authors, however, believe that ultrasound could also improve the management of patients with a clear clinical diagnosis of appendicitis and affirm that it is reliable as a routine diagnostic study [21,27,28]. The Dutch task force on appendicitis published new guidelines in 2010 and proposed a mandatory pre-operative ultrasound to confirm or exclude appendicitis in clinically suspected patients. In case of an inconclusive ultrasound, additional imaging such as CT or magnetic resonance imaging was

recommended. De Castro et al. [15] examined the results after the implementation of the guidelines. They showed that mandatory preoperative imaging in children clinically suspected of having appendicitis, has resulted in a significant decrease of the negative appendectomy rate without increasing radiation based imaging, and that the strategy is equivalent in terms of costs.

In summary, ultrasound is reliable and useful in the diagnosis of acute appendicitis. Reduces the rate of negative appendectomy and the percentage of appendicular perforation. The ultrasound performance was not modified according to sex, however, its diagnostic value decreased when age increased.

Limitations

Our study was retrospective and had some limitations an inherent selection bias affected our results due to only children with acute abdominal pain who received abdominal ultrasound as the initial imaging were included. There was a lack of uniformity criteria to establish the pathological diagnosis of the type of appendicitis, so, only a positive or negative diagnosis was considered. Some radiology readings were accompanied by statements such as: If there is suspicion for appendicitis, please correlate clinically. In these cases, we spoke with the radiologist for further explanation. Another limitation was that patients with equivocal ultrasound were excluded in the diagnostic reliability analysis.

Acknowledgement

I would like to express my gratitude to the technicians of the Admission Department for their help in offering me the clinical histories.

References

- Stringer MD. Acute appendicitis. *J Pediatr Child Health*. 2017;53(11):1071-6.
- Almarahy HH. Acute appendicitis in young children less than five years: Review article. *Ital J Pediatr*. 2017;43(1):2-9.
- Wang ZH, Ye J, Wang YS, Liu Y. Diagnostic accuracy of pediatric atypical appendicitis. *Medicine (Baltimore)*. 2019;98:e15006.
- Bhangu A, Soreide K, Di Saverio S, Assarsson JH, Drake FT. Acute appendicitis: Modern understanding of pathogenesis, diagnosis, and management. *Lancet*. 2015;386(10000):1278-87.
- Stefanutti G, Ghirardo V, Gamba P. Inflammatory markers for acute appendicitis in children; are they helpful? *J Pediatr Surg*. 2007;42(5):773-6.
- Kwan KY, Nager AL. Diagnosing pediatric appendicitis: Usefulness of laboratory markers. *Am J Emerg Med*. 2010;28(9):1009-15.
- Vissers RJ, Lennarz WB. Pitfalls in appendicitis. *Emerg Med Clin North Am*. 2010;28(1):103-18.
- Krishnamoorthi R, Ramarajan N, Wang NE, Newman B, Rubesova E, Mueller CM, et al. Effectiveness of a staged US and CT protocol for the diagnosis of pediatric appendicitis: reducing radiation exposure in the age of ALARA. *Radiology*. 2011;259(1):231-9.
- Nah SA, Ong SS, Lim WX, Amudhu SK, Tang PH, Low Y. Clinical relevance of the nonvisualized appendix on ultrasonography of the abdomen in children. *J Pediatr*. 2017;182:164-9.
- Holscher HC, Heij HA. Imaging of acute appendicitis in children: EU versus US... or US versus CT? A European perspective. *Pediatr Radiol*. 2009;39(5):497-9.
- Wong KKY, Cheung TWY, Tam PKH. Diagnosing acute appendicitis: Are we overusing radiologic investigations? *J Pediatr Surg*. 2008;43(22):2239-41.
- Unlu C, De Castro SMM, Tuynman JB, Wust AF, Steller Eph, Van Wagenveld BA. Evaluating routine diagnostic imaging in acute appendicitis. *Int J Surg*. 2009;7(5):451-5.
- Raja AS, Wright C, Sodickson AD, Zane RD, Schiff GD, Hanson R, et al. Negative appendectomy rate in the era of CT: An 18-year perspective. *Radiology*. 2010;256(2):460-5.
- Khan U, Kitar M, Krichen I, Maazoun K, Althobaiti RA, Khalif M, et al. To determine validity of ultrasonid in predicting acute appendicitis among children keeping histopathology as gold standard. *Ann Med Surg*. 2019;38:22-7.
- De Castro SMM, Geerdink TH, Macco S, Van Veen RN, Jensch S, Vrouenraets BC. Mandatory imaging in the work-up of children suspected of having appendicitis reduces the rate of unnecessary surgeries. *J Pediatr*. 2018;53(10):2028-31.
- Bolmers MD, Van Rossem CC, Gorter RR, Bemelman WW, Van Geloven AAH, Heij HA, et al. Imaging in pediatric appendicitis is key to a low normal appendix percentage: A national audit on the outcome of appendectomy for appendicitis in children. *Pediatr Surg Int*. 2018;34(5):543-51.
- Ponsky TA, Huang ZJ, Kittle K, Eichelberger MR, Gilbert JC, Brody F, et al. Hospital and patient-level characteristics and the risk of appendiceal rupture and negative appendectomy in children. *JAMA*. 2004;292(16):1977-82.
- García Peña BM, Taylor GA, Fishman SJ, Mandl KD. Effect of an imaging protocol on clinical outcomes among pediatric patients with appendicitis. *Pediatrics*. 2002;110(6):1088-93.
- Gracey D, McClure MJ. The impact of ultrasound in suspected acute appendicitis. *Clin Radiol*. 2007;62(6):573-8.
- Pedram A, Asadian F, Roshan N. Diagnostic accuracy of abdominal ultrasonography in pediatric acute appendicitis. *Bull Emerg Trauma*. 2019;7(3):278-83.
- Doria AS, Moineddin R, Kellenberger CJ, Epelman M, Beyene J, Schuh S, et al. US or CT for diagnosis of appendicitis in children and adults? A Meta analysis. *Radiology*. 2006;241(1):83-94.
- Chen SC, Chen KM, Wang SM, Chang KJ. Abdominal sonography screening of clinically diagnosed or suspected appendicitis before surgery. *World J Surg*. 1998;22(5):449-52.
- Hahn HB, Hoepner FU, Kalle T, MacDonald EB, Prantl F, Spitzer IM, et al. Sonography of acute appendicitis in children: 7 years of experience. *Pediatr Radiol*. 1998;28(3):147-51.
- Van Randen A, Bipat S, Zwinderman AH, Ubbink AT, Stokker J, Boermeester MA. Acute appendicitis: Meta-Analysis of diagnostic performance of CT and graded compression US related to prevalence of disease. *Radiology*. 2008;249(1):97-106.
- Bachur RG, Hennelly K, Callahan MJ, Chen C, Monuteaux MC. Diagnostic imaging and negative appendectomy rates in children: Effects of age and gender. *Pediatrics*. 2012;129(5):877-84.
- Schupp CJ, Klingmuller V, Strauch K, Bahr M, Zovko D, Hannmann T, et al. Typical signs of acute appendicitis in ultrasonography mimicked by other diseases? *Pediatr Surg Int*. 2010;26(7):697-702.
- Strouse PJ. Pediatric appendicitis: An argument for US. *Radiology*. 2010;255(1):8-13.
- Ramachandran P, Sivit CJ, Newman KD, Schwartz MZ. Ultrasonography as an adjunct in the diagnostics of acute appendicitis: A 4-year experience. *J Pediatr Surg*. 1996;31(1):164-67.



8.4 ANEXO IV: PERMISOS

WOLTERS KLUWER HEALTH, INC. LICENSE TERMS AND CONDITIONS

Jul 28, 2021

This Agreement between Hospital de don benito-villanueva de la serena -- azucena lirio armas alvarez ("You") and Wolters Kluwer Health, Inc. ("Wolters Kluwer Health, Inc.") consists of your license details and the terms and conditions provided by Wolters Kluwer Health, Inc. and Copyright Clearance Center.

License Number	5117830316642
License date	Jul 28, 2021
Licensed Content Publisher	Wolters Kluwer Health, Inc.
Licensed Content Publication	WK Health Book
Licensed Content Title	Atlas of Histology with Functional and Clinical Correlations
Licensed Content Author	Dongmei Cui MD (hon), PhD, John P. Naftel PhD, William P. Daley MD, James C. Lynch PhD, Duane E. Haines PhD, Gongchao Yang MD, Jonathan D. Fratkin MD
Licensed Content Date	Jul 26, 2010
Type of Use	Dissertation/Thesis
Requestor type	University/College
Sponsorship	No Sponsorship
Format	Print and electronic

Azucena Lirio Armas Alvarez

Will this be posted online?	Yes, on a secure website
Portion	Figures/tables/illustrations
Number of figures/tables/illustrations	2
Author of this Wolters Kluwer article	No
Will you be translating?	No
Intend to modify/change the content	No
Current or previous edition of book	Current edition
Title	validez y confiabilidad diagnostica de la ecografia en apendicitis aguda en niños
Institution name	Universidad de Santiago de Compostela
Expected presentation date	Sep 2021
Portions	Figura 10-9A and the first image of page 5
Requestor Location	Hospital de don benito-villanueva de la serena Ilusion 3
	Don Benito, other 06400 Spain Attn: Hospital de don benito-villanueva de la serena
Publisher Tax ID	EU826013006
Customer VAT ID	ES

Terms and Conditions

Wolters Kluwer Health Inc. Terms and Conditions

1. **Duration of License:** Permission is granted for a one time use only. Rights herein do not apply to future reproductions, editions, revisions, or other derivative works. This permission shall be effective as of the date of execution by the parties for the maximum period of 12 months and should be renewed after the term expires.
 - i. When content is to be republished in a book or journal the validity of this agreement should be the life of the book edition or journal issue.
 - ii. When content is licensed for use on a website, internet, intranet, or any publicly accessible site (not including a journal or book), you agree to remove the material from such site after 12 months, or request to renew your permission license
2. **Credit Line:** A credit line must be prominently placed and include: For book content: the author(s), title of book, edition, copyright holder, year of publication; For journal content: the author(s), titles of article, title of journal, volume number, issue number, inclusive pages and website URL to the journal page; If a journal is published by a learned society the credit line must include the details of that society.
3. **Warranties:** The requestor warrants that the material shall not be used in any manner which may be considered derogatory to the title, content, authors of the material, or to Wolters Kluwer Health, Inc.
4. **Indemnity:** You hereby indemnify and hold harmless Wolters Kluwer Health, Inc. and its respective officers, directors, employees and agents, from and against any and all claims, costs, proceeding or demands arising out of your unauthorized use of the Licensed Material
5. **Geographical Scope:** Permission granted is non-exclusive and is valid throughout the world in the English language and the languages specified in the license.
6. **Copy of Content:** Wolters Kluwer Health, Inc. cannot supply the requestor with the original artwork, high-resolution images, electronic files or a clean copy of content.
7. **Validity:** Permission is valid if the borrowed material is original to a Wolters Kluwer Health, Inc. imprint (J.B Lippincott, Lippincott-Raven Publishers, Williams & Wilkins, Lea & Febiger, Harwal, Rapid Science, Little Brown & Company, Harper & Row Medical, American Journal of Nursing Co, and Urban & Schwarzenberg - English Language, Raven Press, Paul Hoeber, Springhouse, Ovid), and the Anatomical Chart Company
8. **Third Party Material:** This permission does not apply to content that is credited to publications other than Wolters Kluwer Health, Inc. or its Societies. For images credited to non-Wolters Kluwer Health, Inc. books or journals, you must obtain permission from the source referenced in the figure or table legend or credit line before making any use of the image(s), table(s) or other content.
9. **Adaptations:** Adaptations are protected by copyright. For images that have been adapted, permission must be sought from the rightsholder of the original material and the rightsholder of the adapted material.
10. **Modifications:** Wolters Kluwer Health, Inc. material is not permitted to be modified or adapted without written approval from Wolters Kluwer Health, Inc. with the exception of text size or color. The adaptation should be credited as follows: Adapted with permission from Wolters Kluwer Health, Inc.: [the author(s), title of book,

edition, copyright holder, year of publication] or [the author(s), titles of article, title of journal, volume number, issue number, inclusive pages and website URL to the journal page].

11. **Full Text Articles:** Republication of full articles in English is prohibited.
12. **Branding and Marketing:** No drug name, trade name, drug logo, or trade logo can be included on the same page as material borrowed from *Diseases of the Colon & Rectum*, *Plastic Reconstructive Surgery*, *Obstetrics & Gynecology (The Green Journal)*, *Critical Care Medicine*, *Pediatric Critical Care Medicine*, *the American Heart Association publications* and *the American Academy of Neurology publications*.
13. **Open Access:** Unless you are publishing content under the same Creative Commons license, the following statement must be added when reprinting material in Open Access journals: "The Creative Commons license does not apply to this content. Use of the material in any format is prohibited without written permission from the publisher, Wolters Kluwer Health, Inc. Please contact permissions@lww.com for further information."
14. **Translations:** The following disclaimer must appear on all translated copies: Wolters Kluwer Health, Inc. and its Societies take no responsibility for the accuracy of the translation from the published English original and are not liable for any errors which may occur.
15. **Published Ahead of Print (PAP):** Articles in the PAP stage of publication can be cited using the online publication date and the unique DOI number.
 - i. Disclaimer: Articles appearing in the PAP section have been peer-reviewed and accepted for publication in the relevant journal and posted online before print publication. Articles appearing as PAP may contain statements, opinions, and information that have errors in facts, figures, or interpretation. Any final changes in manuscripts will be made at the time of print publication and will be reflected in the final electronic version of the issue. Accordingly, Wolters Kluwer Health, Inc., the editors, authors and their respective employees are not responsible or liable for the use of any such inaccurate or misleading data, opinion or information contained in the articles in this section.
16. **Termination of Contract:** Wolters Kluwer Health, Inc. must be notified within 90 days of the original license date if you opt not to use the requested material.
17. **Waived Permission Fee:** Permission fees that have been waived are not subject to future waivers, including similar requests or renewing a license.
18. **Contingent on payment:** You may exercise these rights licensed immediately upon issuance of the license, however until full payment is received either by the publisher or our authorized vendor, this license is not valid. If full payment is not received on a timely basis, then any license preliminarily granted shall be deemed automatically revoked and shall be void as if never granted. Further, in the event that you breach any of these terms and conditions or any of Wolters Kluwer Health, Inc.'s other billing and payment terms and conditions, the license is automatically revoked and shall be void as if never granted. Use of materials as described in a revoked license, as well as any use of the materials beyond the scope of an unrevoked license, may constitute copyright infringement and publisher reserves the right to take any and all action to protect its copyright in the materials.
19. **STM Signatories Only:** Any permission granted for a particular edition will apply to subsequent editions and for editions in other languages, provided such editions are for the work as a whole in situ and do not involve the separate exploitation of the permitted illustrations or excerpts. Please view: [STM Permissions Guidelines](#)
20. **Warranties and Obligations:** LICENSOR further represents and warrants that, to the best of its knowledge and belief, LICENSEE's contemplated use of the Content as represented to LICENSOR does not infringe any valid rights to any third party.
21. **Breach:** If LICENSEE fails to comply with any provisions of this agreement, LICENSOR may serve written notice of breach of LICENSEE and, unless such breach

is fully cured within fifteen (15) days from the receipt of notice by LICENSEE, LICENSOR may thereupon, at its option, serve notice of cancellation on LICENSEE, whereupon this Agreement shall immediately terminate.

22. **Assignment:** License conveyed hereunder by the LICENSOR shall not be assigned or granted in any manner conveyed to any third party by the LICENSEE without the consent in writing to the LICENSOR.
23. **Governing Law:** The laws of The State of New York shall govern interpretation of this Agreement and all rights and liabilities arising hereunder.
24. **Unlawful:** If any provision of this Agreement shall be found unlawful or otherwise legally unenforceable, all other conditions and provisions of this Agreement shall remain in full force and effect.

For Copyright Clearance Center / RightsLink Only:

1. **Service Description for Content Services:** Subject to these terms of use, any terms set forth on the particular order, and payment of the applicable fee, you may make the following uses of the ordered materials:
 - i. **Content Rental:** You may access and view a single electronic copy of the materials ordered for the time period designated at the time the order is placed. Access to the materials will be provided through a dedicated content viewer or other portal, and access will be discontinued upon expiration of the designated time period. An order for Content Rental does not include any rights to print, download, save, create additional copies, to distribute or to reuse in any way the full text or parts of the materials.
 - ii. **Content Purchase:** You may access and download a single electronic copy of the materials ordered. Copies will be provided by email or by such other means as publisher may make available from time to time. An order for Content Purchase does not include any rights to create additional copies or to distribute copies of the materials

Other Terms and Conditions:

v1.18

Questions? customercare@copyright.com or +1-855-239-3415 (toll free in the US) or +1-978-646-2777.



Adolfo L. Bautista Casasnovas, Profesor Titular de Universidad del Departamento de CC Forenses. Anatomía Patológica, Ginecología y Obstetricia, y Pediatría, de la Universidad de Santiago de Compostela.

AUTORIZA:

A la Doctoranda Dña. **Azucena Lirio Armas Alvarez**, a utilizar todas las imágenes y textos referenciados como de mi autoría, así como todas aquellas imágenes obtenidas de mis publicaciones en artículos científicos y capítulos de libros, para utilizar en la Tesis Doctoral Titulada: **VALIDEZ Y CONFIABILIDAD DIAGNOSTICAS DE LA ECOGRAFÍA EN APENDICITIS AGUDA EN NIÑOS**, de la que es autora.

En Santiago de Compostela a 28 de Julio de 2021

Prof. Adolfo L. Bautista Casasnovas

Profesor Titular de Universidad

Dep. CC Foren. An. Pat, Xin. e Obs e Pediatría

SPRINGER NATURE LICENSE
TERMS AND CONDITIONS

Jul 29, 2021

This Agreement between Hospital de don benito-villanueva de la serena -- azucena lirio armas alvarez ("You") and Springer Nature ("Springer Nature") consists of your license details and the terms and conditions provided by Springer Nature and Copyright Clearance Center.

License Number	5118370619608
License date	Jul 29, 2021
Licensed Content Publisher	Springer Nature
Licensed Content Publication	Pediatric Radiology
Licensed Content Title	Intussusception: past, present and future
Licensed Content Author	Emily A. Edwards et al
Licensed Content Date	Aug 4, 2017
Type of Use	Thesis/Dissertation
Requestor type	academic/university or research institute
Format	print and electronic
Portion	figures/tables/illustrations
Number of figures/tables/illustrations	1

Will you be translating?	no
Circulation/distribution	1 - 29
Author of this Springer Nature content	no
Title	validez y confiabilidad diagnostica de la ecografia en apendicitis aguda en niños
Institution name	Universidad de Santiago de Compostela
Expected presentation date	Sep 2021
Portions	Figure 8a Hospital de don benito-villanueva de la serena Ilusion 3
Requestor Location	Don Benito, other 06400 Spain Attn: Hospital de don benito-villanueva de la serena
Customer VAT ID	ES
Total	0.00 EUR
Terms and Conditions	

**Springer Nature Customer Service Centre GmbH
Terms and Conditions**

This agreement sets out the terms and conditions of the licence (the **Licence**) between you and **Springer Nature Customer Service Centre GmbH** (the **Licensor**). By clicking 'accept' and completing the transaction for the material (**Licensed Material**), you also confirm your acceptance of these terms and conditions.

1. Grant of License

1. 1. The Licensor grants you a personal, non-exclusive, non-transferable, world-wide licence to reproduce the Licensed Material for the purpose specified in your order only. Licences are granted for the specific use requested in the order and for no other

use, subject to the conditions below.

1. 2. The Licensor warrants that it has, to the best of its knowledge, the rights to license reuse of the Licensed Material. However, you should ensure that the material you are requesting is original to the Licensor and does not carry the copyright of another entity (as credited in the published version).

1. 3. If the credit line on any part of the material you have requested indicates that it was reprinted or adapted with permission from another source, then you should also seek permission from that source to reuse the material.

2. Scope of Licence

2. 1. You may only use the Licensed Content in the manner and to the extent permitted by these Ts&Cs and any applicable laws.

2. 2. A separate licence may be required for any additional use of the Licensed Material, e.g. where a licence has been purchased for print only use, separate permission must be obtained for electronic re-use. Similarly, a licence is only valid in the language selected and does not apply for editions in other languages unless additional translation rights have been granted separately in the licence. Any content owned by third parties are expressly excluded from the licence.

2. 3. Similarly, rights for additional components such as custom editions and derivatives require additional permission and may be subject to an additional fee. Please apply to Journalpermissions@springernature.com/bookpermissions@springernature.com for these rights.

2. 4. Where permission has been granted **free of charge** for material in print, permission may also be granted for any electronic version of that work, provided that the material is incidental to your work as a whole and that the electronic version is essentially equivalent to, or substitutes for, the print version.

2. 5. An alternative scope of licence may apply to signatories of the [STM Permissions Guidelines](#), as amended from time to time.

3. Duration of Licence

3. 1. A licence for is valid from the date of purchase ('Licence Date') at the end of the relevant period in the below table:

Scope of Licence	Duration of Licence
Post on a website	12 months
Presentations	12 months
Books and journals	Lifetime of the edition in the language purchased

4. Acknowledgement

4. 1. The Licensor's permission must be acknowledged next to the Licenced Material in print. In electronic form, this acknowledgement must be visible at the same time as the figures/tables/illustrations or abstract, and must be hyperlinked to the journal/book's homepage. Our required acknowledgement format is in the Appendix below.

5. Restrictions on use

5. 1. Use of the Licensed Material may be permitted for incidental promotional use and minor editing privileges e.g. minor adaptations of single figures, changes of format, colour and/or style where the adaptation is credited as set out in Appendix 1 below. Any other changes including but not limited to, cropping, adapting, omitting material that affect the meaning, intention or moral rights of the author are strictly prohibited.

5. 2. You must not use any Licensed Material as part of any design or trademark.

5. 3. Licensed Material may be used in Open Access Publications (OAP) before publication by Springer Nature, but any Licensed Material must be removed from OAP sites prior to final publication.

6. Ownership of Rights

6. 1. Licensed Material remains the property of either Licensor or the relevant third party and any rights not explicitly granted herein are expressly reserved.

7. Warranty

IN NO EVENT SHALL LICENSOR BE LIABLE TO YOU OR ANY OTHER PARTY OR ANY OTHER PERSON OR FOR ANY SPECIAL, CONSEQUENTIAL, INCIDENTAL OR INDIRECT DAMAGES, HOWEVER CAUSED, ARISING OUT OF OR IN CONNECTION WITH THE DOWNLOADING, VIEWING OR USE OF THE MATERIALS REGARDLESS OF THE FORM OF ACTION, WHETHER FOR BREACH OF CONTRACT, BREACH OF WARRANTY, TORT, NEGLIGENCE, INFRINGEMENT OR OTHERWISE (INCLUDING, WITHOUT LIMITATION, DAMAGES BASED ON LOSS OF PROFITS, DATA, FILES, USE, BUSINESS OPPORTUNITY OR CLAIMS OF THIRD PARTIES), AND WHETHER OR NOT THE PARTY HAS BEEN ADVISED OF THE POSSIBILITY OF SUCH DAMAGES. THIS LIMITATION SHALL APPLY NOTWITHSTANDING ANY FAILURE OF ESSENTIAL PURPOSE OF ANY LIMITED REMEDY PROVIDED HEREIN.

8. Limitations

8. 1. BOOKS ONLY: Where 'reuse in a dissertation/thesis' has been selected the following terms apply: Print rights of the final author's accepted manuscript (for clarity, NOT the published version) for up to 100 copies, electronic rights for use only on a personal website or institutional repository as defined by the Sherpa guideline

(www.sherpa.ac.uk/romeo/).

8. 2. For content reuse requests that qualify for permission under the [STM Permissions Guidelines](#), which may be updated from time to time, the STM Permissions Guidelines supersede the terms and conditions contained in this licence.

9. Termination and Cancellation

9. 1. Licences will expire after the period shown in Clause 3 (above).

9. 2. Licensee reserves the right to terminate the Licence in the event that payment is not received in full or if there has been a breach of this agreement by you.

Appendix 1 — Acknowledgements:

For Journal Content:

Reprinted by permission from [the Licensor]: [Journal Publisher (e.g. Nature/Springer/Palgrave)] [JOURNAL NAME] [REFERENCE CITATION (Article name, Author(s) Name), [COPYRIGHT] (year of publication)

For Advance Online Publication papers:

Reprinted by permission from [the Licensor]: [Journal Publisher (e.g. Nature/Springer/Palgrave)] [JOURNAL NAME] [REFERENCE CITATION (Article name, Author(s) Name), [COPYRIGHT] (year of publication), advance online publication, day month year (doi: 10.1038/sj.[JOURNAL ACRONYM].)

For Adaptations/Translations:

Adapted/Translated by permission from [the Licensor]: [Journal Publisher (e.g. Nature/Springer/Palgrave)] [JOURNAL NAME] [REFERENCE CITATION (Article name, Author(s) Name), [COPYRIGHT] (year of publication)

Note: For any republication from the British Journal of Cancer, the following credit line style applies:

Reprinted/adapted/translated by permission from [the Licensor]: on behalf of Cancer Research UK: : [Journal Publisher (e.g. Nature/Springer/Palgrave)] [JOURNAL NAME] [REFERENCE CITATION (Article name, Author(s) Name), [COPYRIGHT] (year of publication)

For Advance Online Publication papers:

Reprinted by permission from The [the Licensor]: on behalf of Cancer Research UK: [Journal Publisher (e.g. Nature/Springer/Palgrave)] [JOURNAL NAME] [REFERENCE CITATION (Article name, Author(s) Name), [COPYRIGHT] (year of publication), advance online publication, day month year (doi: 10.1038/sj.[JOURNAL ACRONYM])

For Book content:

Reprinted/adapted by permission from [the Licensor]: [Book Publisher (e.g. Palgrave Macmillan, Springer etc)] [Book Title] by [Book author(s)] [COPYRIGHT] (year of publication)

Azucena Lirio Armas Alvarez

Other Conditions:

Version 1.3

Questions? customercare@copyright.com or +1-855-239-3415 (toll free in the US) or +1-978-646-2777.

WOLTERS KLUWER HEALTH, INC. LICENSE
TERMS AND CONDITIONS

Jul 29, 2021

This Agreement between Hospital de don benito-villanueva de la serena -- azucena lirio armas alvarez ("You") and Wolters Kluwer Health, Inc. ("Wolters Kluwer Health, Inc.") consists of your license details and the terms and conditions provided by Wolters Kluwer Health, Inc. and Copyright Clearance Center.

License Number	5118391433657
License date	Jul 29, 2021
Licensed Content Publisher	Wolters Kluwer Health, Inc.
Licensed Content Publication	WK Health Book
Licensed Content Title	Fenoglio-Preiser's Gastrointestinal Pathology
Licensed Content Author	Amy E. Noffsinger MD
Licensed Content Date	Mar 24, 2017
Type of Use	Dissertation/Thesis
Requestor type	University/College
Sponsorship	No Sponsorship
Format	Print and electronic
Will this be posted online?	Yes, on a secure website

Azucena Lirio Armas Alvarez

Portion	Figures/tables/illustrations
Number of figures/tables/illustrations	2
Author of this Wolters Kluwer article	No
Will you be translating?	No
Intend to modify/change the content	No
Current or previous edition of book	Current edition
Title	validez y confiabilidad diagnostica de la ecografia en apendicitis aguda en niños
Institution name	Universidad de Santiago de Compostela
Expected presentation date	Sep 2021
Portions	8.3A, 8.17C
Requestor Location	Hospital de don benito-villanueva de la serena Ilusion 3
	Don Benito, other 06400 Spain Attn: Hospital de don benito-villanueva de la serena
Publisher Tax ID	EU826013006
Customer VAT ID	ES
Total	0.00 EUR
Terms and Conditions	

Wolters Kluwer Health Inc. Terms and Conditions

1. **Duration of License:** Permission is granted for a one time use only. Rights herein do not apply to future reproductions, editions, revisions, or other derivative works. This permission shall be effective as of the date of execution by the parties for the maximum period of 12 months and should be renewed after the term expires.
 - i. When content is to be republished in a book or journal the validity of this agreement should be the life of the book edition or journal issue.
 - ii. When content is licensed for use on a website, internet, intranet, or any publicly accessible site (not including a journal or book), you agree to remove the material from such site after 12 months, or request to renew your permission license
2. **Credit Line:** A credit line must be prominently placed and include: For book content: the author(s), title of book, edition, copyright holder, year of publication; For journal content: the author(s), titles of article, title of journal, volume number, issue number, inclusive pages and website URL to the journal page; If a journal is published by a learned society the credit line must include the details of that society.
3. **Warranties:** The requestor warrants that the material shall not be used in any manner which may be considered derogatory to the title, content, authors of the material, or to Wolters Kluwer Health, Inc.
4. **Indemnity:** You hereby indemnify and hold harmless Wolters Kluwer Health, Inc. and its respective officers, directors, employees and agents, from and against any and all claims, costs, proceeding or demands arising out of your unauthorized use of the Licensed Material
5. **Geographical Scope:** Permission granted is non-exclusive and is valid throughout the world in the English language and the languages specified in the license.
6. **Copy of Content:** Wolters Kluwer Health, Inc. cannot supply the requestor with the original artwork, high-resolution images, electronic files or a clean copy of content.
7. **Validity:** Permission is valid if the borrowed material is original to a Wolters Kluwer Health, Inc. imprint (J.B Lippincott, Lippincott-Raven Publishers, Williams & Wilkins, Lea & Febiger, Harwal, Rapid Science, Little Brown & Company, Harper & Row Medical, American Journal of Nursing Co, and Urban & Schwarzenberg - English Language, Raven Press, Paul Hoeber, Springhouse, Ovid), and the Anatomical Chart Company
8. **Third Party Material:** This permission does not apply to content that is credited to publications other than Wolters Kluwer Health, Inc. or its Societies. For images credited to non-Wolters Kluwer Health, Inc. books or journals, you must obtain permission from the source referenced in the figure or table legend or credit line before making any use of the image(s), table(s) or other content.
9. **Adaptations:** Adaptations are protected by copyright. For images that have been adapted, permission must be sought from the rightsholder of the original material and the rightsholder of the adapted material.
10. **Modifications:** Wolters Kluwer Health, Inc. material is not permitted to be modified or adapted without written approval from Wolters Kluwer Health, Inc. with the exception of text size or color. The adaptation should be credited as follows: Adapted with permission from Wolters Kluwer Health, Inc.: [the author(s), title of book, edition, copyright holder, year of publication] or [the author(s), titles of article, title of journal, volume number, issue number, inclusive pages and website URL to the journal page].
11. **Full Text Articles:** Republication of full articles in English is prohibited.

12. **Branding and Marketing:** No drug name, trade name, drug logo, or trade logo can be included on the same page as material borrowed from *Diseases of the Colon & Rectum*, *Plastic Reconstructive Surgery*, *Obstetrics & Gynecology (The Green Journal)*, *Critical Care Medicine*, *Pediatric Critical Care Medicine*, *the American Heart Association publications* and *the American Academy of Neurology publications*.
13. **Open Access:** Unless you are publishing content under the same Creative Commons license, the following statement must be added when reprinting material in Open Access journals: "The Creative Commons license does not apply to this content. Use of the material in any format is prohibited without written permission from the publisher, Wolters Kluwer Health, Inc. Please contact permissions@lww.com for further information."
14. **Translations:** The following disclaimer must appear on all translated copies: Wolters Kluwer Health, Inc. and its Societies take no responsibility for the accuracy of the translation from the published English original and are not liable for any errors which may occur.
15. **Published Ahead of Print (PAP):** Articles in the PAP stage of publication can be cited using the online publication date and the unique DOI number.
 - i. Disclaimer: Articles appearing in the PAP section have been peer-reviewed and accepted for publication in the relevant journal and posted online before print publication. Articles appearing as PAP may contain statements, opinions, and information that have errors in facts, figures, or interpretation. Any final changes in manuscripts will be made at the time of print publication and will be reflected in the final electronic version of the issue. Accordingly, Wolters Kluwer Health, Inc., the editors, authors and their respective employees are not responsible or liable for the use of any such inaccurate or misleading data, opinion or information contained in the articles in this section.
16. **Termination of Contract:** Wolters Kluwer Health, Inc. must be notified within 90 days of the original license date if you opt not to use the requested material.
17. **Waived Permission Fee:** Permission fees that have been waived are not subject to future waivers, including similar requests or renewing a license.
18. **Contingent on payment:** You may exercise these rights licensed immediately upon issuance of the license, however until full payment is received either by the publisher or our authorized vendor, this license is not valid. If full payment is not received on a timely basis, then any license preliminarily granted shall be deemed automatically revoked and shall be void as if never granted. Further, in the event that you breach any of these terms and conditions or any of Wolters Kluwer Health, Inc.'s other billing and payment terms and conditions, the license is automatically revoked and shall be void as if never granted. Use of materials as described in a revoked license, as well as any use of the materials beyond the scope of an unrevoked license, may constitute copyright infringement and publisher reserves the right to take any and all action to protect its copyright in the materials.
19. **STM Signatories Only:** Any permission granted for a particular edition will apply to subsequent editions and for editions in other languages, provided such editions are for the work as a whole in situ and do not involve the separate exploitation of the permitted illustrations or excerpts. Please view: [STM Permissions Guidelines](#)
20. **Warranties and Obligations:** LICENSOR further represents and warrants that, to the best of its knowledge and belief, LICENSEE's contemplated use of the Content as represented to LICENSOR does not infringe any valid rights to any third party.
21. **Breach:** If LICENSEE fails to comply with any provisions of this agreement, LICENSOR may serve written notice of breach of LICENSEE and, unless such breach is fully cured within fifteen (15) days from the receipt of notice by LICENSEE, LICENSOR may thereupon, at its option, serve notice of cancellation on LICENSEE, whereupon this Agreement shall immediately terminate.

22. **Assignment:** License conveyed hereunder by the LICENSOR shall not be assigned or granted in any manner conveyed to any third party by the LICENSEE without the consent in writing to the LICENSOR.
23. **Governing Law:** The laws of The State of New York shall govern interpretation of this Agreement and all rights and liabilities arising hereunder.
24. **Unlawful:** If any provision of this Agreement shall be found unlawful or otherwise legally unenforceable, all other conditions and provisions of this Agreement shall remain in full force and effect.

For Copyright Clearance Center / RightsLink Only:

1. **Service Description for Content Services:** Subject to these terms of use, any terms set forth on the particular order, and payment of the applicable fee, you may make the following uses of the ordered materials:
 - i. **Content Rental:** You may access and view a single electronic copy of the materials ordered for the time period designated at the time the order is placed. Access to the materials will be provided through a dedicated content viewer or other portal, and access will be discontinued upon expiration of the designated time period. An order for Content Rental does not include any rights to print, download, save, create additional copies, to distribute or to reuse in any way the full text or parts of the materials.
 - ii. **Content Purchase:** You may access and download a single electronic copy of the materials ordered. Copies will be provided by email or by such other means as publisher may make available from time to time. An order for Content Purchase does not include any rights to create additional copies or to distribute copies of the materials

Other Terms and Conditions:

v1.18

Questions? customer care@copyright.com or +1-855-239-3415 (toll free in the US) or +1-978-646-2777.

SPRINGER NATURE LICENSE
TERMS AND CONDITIONS

Jul 28, 2021

This Agreement between Hospital de don benito-villanueva de la serena -- azucena lirio armas alvarez ("You") and Springer Nature ("Springer Nature") consists of your license details and the terms and conditions provided by Springer Nature and Copyright Clearance Center.

License Number	5117651018539
License date	Jul 28, 2021
Licensed Content Publisher	Springer Nature
Licensed Content Publication	Pediatric Radiology
Licensed Content Title	Ultrasound of the pediatric appendix
Licensed Content Author	Preetam Gongidi et al
Licensed Content Date	Aug 4, 2017
Type of Use	Thesis/Dissertation
Requestor type	academic/university or research institute
Format	print and electronic
Portion	figures/tables/illustrations
Number of figures/tables/illustrations	5

Will you be translating?	no
Circulation/distribution	1 - 29
Author of this Springer Nature content	no
Title	validez y confiabilidad diagnostica de la ecografia en apendicitis aguda en niños
Institution name	Universidad de Santiago de Compostela
Expected presentation date	Sep 2021
Portions	Figures 5, 10, 11
Requestor Location	Hospital de don benito-villanueva de la serena Ilusion 3
Customer VAT ID	ES
Total	0.00 USD
Terms and Conditions	

**Springer Nature Customer Service Centre GmbH
Terms and Conditions**

This agreement sets out the terms and conditions of the licence (the **License**) between you and **Springer Nature Customer Service Centre GmbH** (the **Licensor**). By clicking 'accept' and completing the transaction for the material (**Licensed Material**), you also confirm your acceptance of these terms and conditions.

1. Grant of License

1.1. The Licensor grants you a personal, non-exclusive, non-transferable, world-wide licence to reproduce the Licensed Material for the purpose specified in your order only. Licences are granted for the specific use requested in the order and for no other

use, subject to the conditions below.

1. 2. The Licensor warrants that it has, to the best of its knowledge, the rights to license reuse of the Licensed Material. However, you should ensure that the material you are requesting is original to the Licensor and does not carry the copyright of another entity (as credited in the published version).

1. 3. If the credit line on any part of the material you have requested indicates that it was reprinted or adapted with permission from another source, then you should also seek permission from that source to reuse the material.

2. Scope of Licence

2. 1. You may only use the Licensed Content in the manner and to the extent permitted by these Ts&Cs and any applicable laws.

2. 2. A separate licence may be required for any additional use of the Licensed Material, e.g. where a licence has been purchased for print only use, separate permission must be obtained for electronic re-use. Similarly, a licence is only valid in the language selected and does not apply for editions in other languages unless additional translation rights have been granted separately in the licence. Any content owned by third parties are expressly excluded from the licence.

2. 3. Similarly, rights for additional components such as custom editions and derivatives require additional permission and may be subject to an additional fee. Please apply to Journalpermissions@springernature.com/bookpermissions@springernature.com for these rights.

2. 4. Where permission has been granted **free of charge** for material in print, permission may also be granted for any electronic version of that work, provided that the material is incidental to your work as a whole and that the electronic version is essentially equivalent to, or substitutes for, the print version.

2. 5. An alternative scope of licence may apply to signatories of the [STM Permissions Guidelines](#), as amended from time to time.

3. Duration of Licence

3. 1. A licence for is valid from the date of purchase ('Licence Date') at the end of the relevant period in the below table:

Scope of Licence	Duration of Licence
Post on a website	12 months
Presentations	12 months
Books and journals	Lifetime of the edition in the language purchased

4. Acknowledgement

4. 1. The Licensor's permission must be acknowledged next to the Licenced Material in print. In electronic form, this acknowledgement must be visible at the same time as the figures/tables/illustrations or abstract, and must be hyperlinked to the journal/book's homepage. Our required acknowledgement format is in the Appendix below.

5. Restrictions on use

5. 1. Use of the Licensed Material may be permitted for incidental promotional use and minor editing privileges e.g. minor adaptations of single figures, changes of format, colour and/or style where the adaptation is credited as set out in Appendix 1 below. Any other changes including but not limited to, cropping, adapting, omitting material that affect the meaning, intention or moral rights of the author are strictly prohibited.

5. 2. You must not use any Licensed Material as part of any design or trademark.

5. 3. Licensed Material may be used in Open Access Publications (OAP) before publication by Springer Nature, but any Licensed Material must be removed from OAP sites prior to final publication.

6. Ownership of Rights

6. 1. Licensed Material remains the property of either Licensor or the relevant third party and any rights not explicitly granted herein are expressly reserved.

7. Warranty

IN NO EVENT SHALL LICENSOR BE LIABLE TO YOU OR ANY OTHER PARTY OR ANY OTHER PERSON OR FOR ANY SPECIAL, CONSEQUENTIAL, INCIDENTAL OR INDIRECT DAMAGES, HOWEVER CAUSED, ARISING OUT OF OR IN CONNECTION WITH THE DOWNLOADING, VIEWING OR USE OF THE MATERIALS REGARDLESS OF THE FORM OF ACTION, WHETHER FOR BREACH OF CONTRACT, BREACH OF WARRANTY, TORT, NEGLIGENCE, INFRINGEMENT OR OTHERWISE (INCLUDING, WITHOUT LIMITATION, DAMAGES BASED ON LOSS OF PROFITS, DATA, FILES, USE, BUSINESS OPPORTUNITY OR CLAIMS OF THIRD PARTIES), AND WHETHER OR NOT THE PARTY HAS BEEN ADVISED OF THE POSSIBILITY OF SUCH DAMAGES. THIS LIMITATION SHALL APPLY NOTWITHSTANDING ANY FAILURE OF ESSENTIAL PURPOSE OF ANY LIMITED REMEDY PROVIDED HEREIN.

8. Limitations

8. 1. BOOKS ONLY: Where 'reuse in a dissertation/thesis' has been selected the following terms apply: Print rights of the final author's accepted manuscript (for clarity, NOT the published version) for up to 100 copies, electronic rights for use only on a personal website or institutional repository as defined by the Sherpa guideline

[\(www.sherpa.ac.uk/romeo/\)](http://www.sherpa.ac.uk/romeo/).

8. 2. For content reuse requests that qualify for permission under the [STM Permissions Guidelines](#), which may be updated from time to time, the STM Permissions Guidelines supersede the terms and conditions contained in this licence.

9. Termination and Cancellation

9. 1. Licences will expire after the period shown in Clause 3 (above).

9. 2. Licensee reserves the right to terminate the Licence in the event that payment is not received in full or if there has been a breach of this agreement by you.

Appendix 1 — Acknowledgements:

For Journal Content:

Reprinted by permission from [the Licensor]: [Journal Publisher (e.g. Nature/Springer/Palgrave)] [JOURNAL NAME] [REFERENCE CITATION (Article name, Author(s) Name), [COPYRIGHT] (year of publication)

For Advance Online Publication papers:

Reprinted by permission from [the Licensor]: [Journal Publisher (e.g. Nature/Springer/Palgrave)] [JOURNAL NAME] [REFERENCE CITATION (Article name, Author(s) Name), [COPYRIGHT] (year of publication), advance online publication, day month year (doi: 10.1038/sj.[JOURNAL ACRONYM].)

For Adaptations/Translations:

Adapted/Translated by permission from [the Licensor]: [Journal Publisher (e.g. Nature/Springer/Palgrave)] [JOURNAL NAME] [REFERENCE CITATION (Article name, Author(s) Name), [COPYRIGHT] (year of publication)

Note: For any republication from the British Journal of Cancer, the following credit line style applies:

Reprinted/adapted/translated by permission from [the Licensor]: on behalf of Cancer Research UK: : [Journal Publisher (e.g. Nature/Springer/Palgrave)] [JOURNAL NAME] [REFERENCE CITATION (Article name, Author(s) Name), [COPYRIGHT] (year of publication)

For Advance Online Publication papers:

Reprinted by permission from The [the Licensor]: on behalf of Cancer Research UK: [Journal Publisher (e.g. Nature/Springer/Palgrave)] [JOURNAL NAME] [REFERENCE CITATION (Article name, Author(s) Name), [COPYRIGHT] (year of publication), advance online publication, day month year (doi: 10.1038/sj.[JOURNAL ACRONYM])

For Book content:

Reprinted/adapted by permission from [the Licensor]: [Book Publisher (e.g. Palgrave Macmillan, Springer etc)] [Book Title] by [Book author(s)] [COPYRIGHT] (year of publication)

Other Conditions:

Version 1.3

Questions? customercare@copyright.com or +1-855-239-3415 (toll free in the US) or +1-978-646-2777.

ELSEVIER LICENSE
TERMS AND CONDITIONS

Jul 28, 2021

This Agreement between Hospital de don benito-villanueva de la serena -- azucena lirio armas alvarez ("You") and Elsevier ("Elsevier") consists of your license details and the terms and conditions provided by Elsevier and Copyright Clearance Center.

License Number	5117701264667
License date	Jul 28, 2021
Licensed Content Publisher	Elsevier
Licensed Content Publication	Radiography
Licensed Content Title	Multimodality imaging review for suspected ovarian torsion cases in children
Licensed Content Author	S. Gounder, M. Strudwick
Licensed Content Date	Feb 1, 2021
Licensed Content Volume	27
Licensed Content Issue	1
Licensed Content Pages	7
Start Page	236
End Page	242
Type of Use	reuse in a thesis/dissertation

Portion	figures/tables/illustrations
Number of figures/tables/illustrations	1
Format	both print and electronic
Are you the author of this Elsevier article?	No
Will you be translating?	No
Title	validez y confiabilidad diagnostica de la ecografia en apendicitis aguda en niños
Institution name	Universidad de Santiago de Compostela
Expected presentation date	Sep 2021
Portions	figure 1
Requestor Location	Hospital de don benito-villanueva de la serena Ilusion 3
	Don Benito, other 06400 Spain Attn: Hospital de don benito-villanueva de la serena
Publisher Tax ID	GB 494 6272 12
Customer VAT ID	ES
Total	0.00 EUR
Terms and Conditions	

INTRODUCTION

1. The publisher for this copyrighted material is Elsevier. By clicking "accept" in connection with completing this licensing transaction, you agree that the following terms and conditions apply to this transaction (along with the Billing and Payment terms and conditions established by Copyright Clearance Center, Inc. ("CCC"), at the time that you opened your Rightslink account and that are available at any time at <http://myaccount.copyright.com>).

GENERAL TERMS

2. Elsevier hereby grants you permission to reproduce the aforementioned material subject to the terms and conditions indicated.

3. Acknowledgement: If any part of the material to be used (for example, figures) has appeared in our publication with credit or acknowledgement to another source, permission must also be sought from that source. If such permission is not obtained then that material may not be included in your publication/copies. Suitable acknowledgement to the source must be made, either as a footnote or in a reference list at the end of your publication, as follows:

"Reprinted from Publication title, Vol /edition number, Author(s), Title of article / title of chapter, Pages No., Copyright (Year), with permission from Elsevier [OR APPLICABLE SOCIETY COPYRIGHT OWNER]." Also Lancet special credit - "Reprinted from The Lancet, Vol. number, Author(s), Title of article, Pages No., Copyright (Year), with permission from Elsevier."

4. Reproduction of this material is confined to the purpose and/or media for which permission is hereby given.

5. Altering/Modifying Material: Not Permitted. However figures and illustrations may be altered/adapted minimally to serve your work. Any other abbreviations, additions, deletions and/or any other alterations shall be made only with prior written authorization of Elsevier Ltd. (Please contact Elsevier's permissions helpdesk [here](#)). No modifications can be made to any Lancet figures/tables and they must be reproduced in full.

6. If the permission fee for the requested use of our material is waived in this instance, please be advised that your future requests for Elsevier materials may attract a fee.

7. Reservation of Rights: Publisher reserves all rights not specifically granted in the combination of (i) the license details provided by you and accepted in the course of this licensing transaction, (ii) these terms and conditions and (iii) CCC's Billing and Payment terms and conditions.

8. License Contingent Upon Payment: While you may exercise the rights licensed immediately upon issuance of the license at the end of the licensing process for the transaction, provided that you have disclosed complete and accurate details of your proposed use, no license is finally effective unless and until full payment is received from you (either by publisher or by CCC) as provided in CCC's Billing and Payment terms and conditions. If full payment is not received on a timely basis, then any license preliminarily granted shall be deemed automatically revoked and shall be void as if never granted. Further, in the event that you breach any of these terms and conditions or any of CCC's Billing and Payment terms and conditions, the license is automatically revoked and shall be void as if never granted. Use of materials as described in a revoked license, as well as any use of the materials beyond the scope of an unrevoked license, may constitute copyright infringement and publisher reserves the right to take any and all action to protect its copyright in the materials.

9. **Warranties:** Publisher makes no representations or warranties with respect to the licensed material.
10. **Indemnity:** You hereby indemnify and agree to hold harmless publisher and CCC, and their respective officers, directors, employees and agents, from and against any and all claims arising out of your use of the licensed material other than as specifically authorized pursuant to this license.
11. **No Transfer of License:** This license is personal to you and may not be sublicensed, assigned, or transferred by you to any other person without publisher's written permission.
12. **No Amendment Except in Writing:** This license may not be amended except in a writing signed by both parties (or, in the case of publisher, by CCC on publisher's behalf).
13. **Objection to Contrary Terms:** Publisher hereby objects to any terms contained in any purchase order, acknowledgment, check endorsement or other writing prepared by you, which terms are inconsistent with these terms and conditions or CCC's Billing and Payment terms and conditions. These terms and conditions, together with CCC's Billing and Payment terms and conditions (which are incorporated herein), comprise the entire agreement between you and publisher (and CCC) concerning this licensing transaction. In the event of any conflict between your obligations established by these terms and conditions and those established by CCC's Billing and Payment terms and conditions, these terms and conditions shall control.
14. **Revocation:** Elsevier or Copyright Clearance Center may deny the permissions described in this License at their sole discretion, for any reason or no reason, with a full refund payable to you. Notice of such denial will be made using the contact information provided by you. Failure to receive such notice will not alter or invalidate the denial. In no event will Elsevier or Copyright Clearance Center be responsible or liable for any costs, expenses or damage incurred by you as a result of a denial of your permission request, other than a refund of the amount(s) paid by you to Elsevier and/or Copyright Clearance Center for denied permissions.

LIMITED LICENSE

The following terms and conditions apply only to specific license types:

15. **Translation:** This permission is granted for non-exclusive world **English** rights only unless your license was granted for translation rights. If you licensed translation rights you may only translate this content into the languages you requested. A professional translator must perform all translations and reproduce the content word for word preserving the integrity of the article.
16. **Posting licensed content on any Website:** The following terms and conditions apply as follows: Licensing material from an Elsevier journal: All content posted to the web site must maintain the copyright information line on the bottom of each image; A hyper-text must be included to the Homepage of the journal from which you are licensing at <http://www.sciencedirect.com/science/journal/xxxxx> or the Elsevier homepage for books at <http://www.elsevier.com>; Central Storage: This license does not include permission for a scanned version of the material to be stored in a central repository such as that provided by Heron/XanEdu.
- Licensing material from an Elsevier book: A hyper-text link must be included to the Elsevier homepage at <http://www.elsevier.com> . All content posted to the web site must maintain the copyright information line on the bottom of each image.

Posting licensed content on Electronic reserve: In addition to the above the following clauses are applicable: The web site must be password-protected and made available only to bona fide students registered on a relevant course. This permission is granted for 1 year only. You may obtain a new license for future website posting.

17. **For journal authors:** the following clauses are applicable in addition to the above:

Preprints:

A preprint is an author's own write-up of research results and analysis, it has not been peer-reviewed, nor has it had any other value added to it by a publisher (such as formatting, copyright, technical enhancement etc.).

Authors can share their preprints anywhere at any time. Preprints should not be added to or enhanced in any way in order to appear more like, or to substitute for, the final versions of articles however authors can update their preprints on arXiv or RePEc with their Accepted Author Manuscript (see below).

If accepted for publication, we encourage authors to link from the preprint to their formal publication via its DOI. Millions of researchers have access to the formal publications on ScienceDirect, and so links will help users to find, access, cite and use the best available version. Please note that Cell Press, The Lancet and some society-owned have different preprint policies. Information on these policies is available on the journal homepage.

Accepted Author Manuscripts: An accepted author manuscript is the manuscript of an article that has been accepted for publication and which typically includes author-incorporated changes suggested during submission, peer review and editor-author communications.

Authors can share their accepted author manuscript:

- immediately
 - via their non-commercial person homepage or blog
 - by updating a preprint in arXiv or RePEc with the accepted manuscript
 - via their research institute or institutional repository for internal institutional uses or as part of an invitation-only research collaboration work-group
 - directly by providing copies to their students or to research collaborators for their personal use
 - for private scholarly sharing as part of an invitation-only work group on commercial sites with which Elsevier has an agreement
- After the embargo period
 - via non-commercial hosting platforms such as their institutional repository
 - via commercial sites with which Elsevier has an agreement

In all cases accepted manuscripts should:

- link to the formal publication via its DOI
- bear a CC-BY-NC-ND license - this is easy to do
- if aggregated with other manuscripts, for example in a repository or other site, be shared in alignment with our hosting policy not be added to or enhanced in any way to appear more like, or to substitute for, the published journal article.

Published journal article (JPA): A published journal article (PJA) is the definitive final record of published research that appears or will appear in the journal and embodies all

value-adding publishing activities including peer review co-ordination, copy-editing, formatting, (if relevant) pagination and online enrichment.

Policies for sharing publishing journal articles differ for subscription and gold open access articles:

Subscription Articles: If you are an author, please share a link to your article rather than the full-text. Millions of researchers have access to the formal publications on ScienceDirect, and so links will help your users to find, access, cite, and use the best available version.

Theses and dissertations which contain embedded PJAs as part of the formal submission can be posted publicly by the awarding institution with DOI links back to the formal publications on ScienceDirect.

If you are affiliated with a library that subscribes to ScienceDirect you have additional private sharing rights for others' research accessed under that agreement. This includes use for classroom teaching and internal training at the institution (including use in course packs and courseware programs), and inclusion of the article for grant funding purposes.

Gold Open Access Articles: May be shared according to the author-selected end-user license and should contain a [CrossMark logo](#), the end user license, and a DOI link to the formal publication on ScienceDirect.

Please refer to Elsevier's [posting policy](#) for further information.

18. **For book authors** the following clauses are applicable in addition to the above: Authors are permitted to place a brief summary of their work online only. You are not allowed to download and post the published electronic version of your chapter, nor may you scan the printed edition to create an electronic version. **Posting to a repository:** Authors are permitted to post a summary of their chapter only in their institution's repository.

19. **Thesis/Dissertation:** If your license is for use in a thesis/dissertation your thesis may be submitted to your institution in either print or electronic form. Should your thesis be published commercially, please reapply for permission. These requirements include permission for the Library and Archives of Canada to supply single copies, on demand, of the complete thesis and include permission for Proquest/UMI to supply single copies, on demand, of the complete thesis. Should your thesis be published commercially, please reapply for permission. Theses and dissertations which contain embedded PJAs as part of the formal submission can be posted publicly by the awarding institution with DOI links back to the formal publications on ScienceDirect.

Elsevier Open Access Terms and Conditions

You can publish open access with Elsevier in hundreds of open access journals or in nearly 2000 established subscription journals that support open access publishing. Permitted third party re-use of these open access articles is defined by the author's choice of Creative Commons user license. See our [open access license policy](#) for more information.

Terms & Conditions applicable to all Open Access articles published with Elsevier:

Any reuse of the article must not represent the author as endorsing the adaptation of the article nor should the article be modified in such a way as to damage the author's honour or reputation. If any changes have been made, such changes must be clearly indicated.

The author(s) must be appropriately credited and we ask that you include the end user license and a DOI link to the formal publication on ScienceDirect.

If any part of the material to be used (for example, figures) has appeared in our publication with credit or acknowledgement to another source it is the responsibility of the user to ensure their reuse complies with the terms and conditions determined by the rights holder.

Additional Terms & Conditions applicable to each Creative Commons user license:

CC BY: The CC-BY license allows users to copy, to create extracts, abstracts and new works from the Article, to alter and revise the Article and to make commercial use of the Article (including reuse and/or resale of the Article by commercial entities), provided the user gives appropriate credit (with a link to the formal publication through the relevant DOI), provides a link to the license, indicates if changes were made and the licensor is not represented as endorsing the use made of the work. The full details of the license are available at <http://creativecommons.org/licenses/by/4.0>.

CC BY NC SA: The CC BY-NC-SA license allows users to copy, to create extracts, abstracts and new works from the Article, to alter and revise the Article, provided this is not done for commercial purposes, and that the user gives appropriate credit (with a link to the formal publication through the relevant DOI), provides a link to the license, indicates if changes were made and the licensor is not represented as endorsing the use made of the work. Further, any new works must be made available on the same conditions. The full details of the license are available at <http://creativecommons.org/licenses/by-nc-sa/4.0>.

CC BY NC ND: The CC BY-NC-ND license allows users to copy and distribute the Article, provided this is not done for commercial purposes and further does not permit distribution of the Article if it is changed or edited in any way, and provided the user gives appropriate credit (with a link to the formal publication through the relevant DOI), provides a link to the license, and that the licensor is not represented as endorsing the use made of the work. The full details of the license are available at <http://creativecommons.org/licenses/by-nc-nd/4.0>. Any commercial reuse of Open Access articles published with a CC BY NC SA or CC BY NC ND license requires permission from Elsevier and will be subject to a fee.

Commercial reuse includes:

- Associating advertising with the full text of the Article
- Charging fees for document delivery or access
- Article aggregation
- Systematic distribution via e-mail lists or share buttons

Posting or linking by commercial companies for use by customers of those companies.

20. Other Conditions:

v1.10

Questions? customercare@copyright.com or +1-855-239-3415 (toll free in the US) or +1-978-646-2777.

SPRINGER NATURE LICENSE
TERMS AND CONDITIONS

Jul 28, 2021

This Agreement between Hospital de don benito-villanueva de la serena -- azucena lirio armas alvarez ("You") and Springer Nature ("Springer Nature") consists of your license details and the terms and conditions provided by Springer Nature and Copyright Clearance Center.

License Number	5117650201901
License date	Jul 28, 2021
Licensed Content Publisher	Springer Nature
Licensed Content Publication	Pediatric Surgery International
Licensed Content Title	Pediatric appendicitis: state of the art review
Licensed Content Author	Rebecca M. Rentea et al
Licensed Content Date	Oct 14, 2016
Type of Use	Thesis/Dissertation
Requestor type	academic/university or research institute
Format	print and electronic
Portion	figures/tables/illustrations
Number of figures/tables/illustrations	2

Will you be translating?	no
Circulation/distribution	1 - 29
Author of this Springer Nature content	no
Title	validez y confiabilidad diagnostica de la ecografia en apendicitis aguda en niños
Institution name	Universidad de Santiago de Compostela
Expected presentation date	Sep 2021
Portions	Figure 1,2 Hospital de don benito-villanueva de la serena Ilusion 3
Requestor Location	Don Benito, other 06400 Spain Attn: Hospital de don benito-villanueva de la serena
Customer VAT ID	ES
Total	0.00 USD
Terms and Conditions	

**Springer Nature Customer Service Centre GmbH
Terms and Conditions**

This agreement sets out the terms and conditions of the licence (the **Licence**) between you and **Springer Nature Customer Service Centre GmbH** (the **Licensor**). By clicking 'accept' and completing the transaction for the material (**Licensed Material**), you also confirm your acceptance of these terms and conditions.

1. Grant of License

1. 1. The Licensor grants you a personal, non-exclusive, non-transferable, world-wide licence to reproduce the Licensed Material for the purpose specified in your order only. Licences are granted for the specific use requested in the order and for no other

use, subject to the conditions below.

1. 2. The Licensor warrants that it has, to the best of its knowledge, the rights to license reuse of the Licensed Material. However, you should ensure that the material you are requesting is original to the Licensor and does not carry the copyright of another entity (as credited in the published version).

1. 3. If the credit line on any part of the material you have requested indicates that it was reprinted or adapted with permission from another source, then you should also seek permission from that source to reuse the material.

2. Scope of Licence

2. 1. You may only use the Licensed Content in the manner and to the extent permitted by these Ts&Cs and any applicable laws.

2. 2. A separate licence may be required for any additional use of the Licensed Material, e.g. where a licence has been purchased for print only use, separate permission must be obtained for electronic re-use. Similarly, a licence is only valid in the language selected and does not apply for editions in other languages unless additional translation rights have been granted separately in the licence. Any content owned by third parties are expressly excluded from the licence.

2. 3. Similarly, rights for additional components such as custom editions and derivatives require additional permission and may be subject to an additional fee. Please apply to Journalpermissions@springernature.com/bookpermissions@springernature.com for these rights.

2. 4. Where permission has been granted **free of charge** for material in print, permission may also be granted for any electronic version of that work, provided that the material is incidental to your work as a whole and that the electronic version is essentially equivalent to, or substitutes for, the print version.

2. 5. An alternative scope of licence may apply to signatories of the [STM Permissions Guidelines](#), as amended from time to time.

3. Duration of Licence

3. 1. A licence for is valid from the date of purchase ('Licence Date') at the end of the relevant period in the below table:

Scope of Licence	Duration of Licence
Post on a website	12 months
Presentations	12 months
Books and journals	Lifetime of the edition in the language purchased

4. Acknowledgement

4. 1. The Licensor's permission must be acknowledged next to the Licenced Material in print. In electronic form, this acknowledgement must be visible at the same time as the figures/tables/illustrations or abstract, and must be hyperlinked to the journal/book's homepage. Our required acknowledgement format is in the Appendix below.

5. Restrictions on use

5. 1. Use of the Licensed Material may be permitted for incidental promotional use and minor editing privileges e.g. minor adaptations of single figures, changes of format, colour and/or style where the adaptation is credited as set out in Appendix 1 below. Any other changes including but not limited to, cropping, adapting, omitting material that affect the meaning, intention or moral rights of the author are strictly prohibited.

5. 2. You must not use any Licensed Material as part of any design or trademark.

5. 3. Licensed Material may be used in Open Access Publications (OAP) before publication by Springer Nature, but any Licensed Material must be removed from OAP sites prior to final publication.

6. Ownership of Rights

6. 1. Licensed Material remains the property of either Licensor or the relevant third party and any rights not explicitly granted herein are expressly reserved.

7. Warranty

IN NO EVENT SHALL LICENSOR BE LIABLE TO YOU OR ANY OTHER PARTY OR ANY OTHER PERSON OR FOR ANY SPECIAL, CONSEQUENTIAL, INCIDENTAL OR INDIRECT DAMAGES, HOWEVER CAUSED, ARISING OUT OF OR IN CONNECTION WITH THE DOWNLOADING, VIEWING OR USE OF THE MATERIALS REGARDLESS OF THE FORM OF ACTION, WHETHER FOR BREACH OF CONTRACT, BREACH OF WARRANTY, TORT, NEGLIGENCE, INFRINGEMENT OR OTHERWISE (INCLUDING, WITHOUT LIMITATION, DAMAGES BASED ON LOSS OF PROFITS, DATA, FILES, USE, BUSINESS OPPORTUNITY OR CLAIMS OF THIRD PARTIES), AND WHETHER OR NOT THE PARTY HAS BEEN ADVISED OF THE POSSIBILITY OF SUCH DAMAGES. THIS LIMITATION SHALL APPLY NOTWITHSTANDING ANY FAILURE OF ESSENTIAL PURPOSE OF ANY LIMITED REMEDY PROVIDED HEREIN.

8. Limitations

8. 1. *BOOKS ONLY* Where '**reuse in a dissertation/thesis**' has been selected the following terms apply: Print rights of the final author's accepted manuscript (for clarity, NOT the published version) for up to 100 copies, electronic rights for use only on a personal website or institutional repository as defined by the Sherpa guideline

(www.sherpa.ac.uk/romeo/).

8. 2. For content reuse requests that qualify for permission under the [STM Permissions Guidelines](#), which may be updated from time to time, the STM Permissions Guidelines supersede the terms and conditions contained in this licence.

9. Termination and Cancellation

9. 1. Licences will expire after the period shown in Clause 3 (above).

9. 2. Licensee reserves the right to terminate the Licence in the event that payment is not received in full or if there has been a breach of this agreement by you.

Appendix 1 — Acknowledgements:

For Journal Content:

Reprinted by permission from [the Licensor]: [Journal Publisher (e.g. Nature/Springer/Palgrave)] [JOURNAL NAME] [REFERENCE CITATION (Article name, Author(s) Name), [COPYRIGHT] (year of publication)

For Advance Online Publication papers:

Reprinted by permission from [the Licensor]: [Journal Publisher (e.g. Nature/Springer/Palgrave)] [JOURNAL NAME] [REFERENCE CITATION (Article name, Author(s) Name), [COPYRIGHT] (year of publication), advance online publication, day month year (doi: 10.1038/sj.[JOURNAL ACRONYM].)

For Adaptations/Translations:

Adapted/Translated by permission from [the Licensor]: [Journal Publisher (e.g. Nature/Springer/Palgrave)] [JOURNAL NAME] [REFERENCE CITATION (Article name, Author(s) Name), [COPYRIGHT] (year of publication)

Note: For any republication from the British Journal of Cancer, the following credit line style applies:

Reprinted/adapted/translated by permission from [the Licensor]: on behalf of Cancer Research UK: : [Journal Publisher (e.g. Nature/Springer/Palgrave)] [JOURNAL NAME] [REFERENCE CITATION (Article name, Author(s) Name), [COPYRIGHT] (year of publication)

For Advance Online Publication papers:

Reprinted by permission from The [the Licensor]: on behalf of Cancer Research UK: [Journal Publisher (e.g. Nature/Springer/Palgrave)] [JOURNAL NAME] [REFERENCE CITATION (Article name, Author(s) Name), [COPYRIGHT] (year of publication), advance online publication, day month year (doi: 10.1038/sj.[JOURNAL ACRONYM])

For Book content:

Reprinted/adapted by permission from [the Licensor]: [Book Publisher (e.g. Palgrave Macmillan, Springer etc)] [Book Title] by [Book author(s)] [COPYRIGHT] (year of publication)

Azucena Lirio Armas Alvarez

Other Conditions:

Version 1.3

Questions? customercare@copyright.com or +1-855-239-3415 (toll free in the US) or +1-978-646-2777.

SPRINGER NATURE LICENSE
TERMS AND CONDITIONS

Jul 28, 2021

This Agreement between Hospital de don benito-villanueva de la serena -- azucena lirio armas alvarez ("You") and Springer Nature ("Springer Nature") consists of your license details and the terms and conditions provided by Springer Nature and Copyright Clearance Center.

License Number	5117660272993
License date	Jul 28, 2021
Licensed Content Publisher	Springer Nature
Licensed Content Publication	Pediatric Radiology
Licensed Content Title	Diagnostic performance of standardized ultrasound protocol for detecting perforation in pediatric appendicitis
Licensed Content Author	Erica L. Riedesel et al
Licensed Content Date	Jul 24, 2019
Type of Use	Thesis/Dissertation
Requestor type	academic/university or research institute
Format	print and electronic
Portion	figures/tables/illustrations
Number of	1

figures/tables/illustrations

Will you be translating? no

Circulation/distribution 1 - 29

Author of this Springer
Nature content no

Title validez y confiabilidad diagnostica de la ecografia en apendicitis
aguda en niños

Institution name Universidad de Santiago de Compostela

Expected presentation
date Sep 2021

Portions figure 3

Hospital de don benito-villanueva de la serena
Ilusion 3

Requestor Location
Don Benito, other 06400
Spain
Attn: Hospital de don benito-villanueva de la serena

Customer VAT ID ES

Total 0.00 USD

Terms and Conditions

**Springer Nature Customer Service Centre GmbH
Terms and Conditions**

This agreement sets out the terms and conditions of the licence (the **Licence**) between you and **Springer Nature Customer Service Centre GmbH** (the **Licensor**). By clicking 'accept' and completing the transaction for the material (**Licensed Material**), you also confirm your acceptance of these terms and conditions.

1. Grant of License

1. 1. The Licensor grants you a personal, non-exclusive, non-transferable, world-wide licence to reproduce the Licensed Material for the purpose specified in your order only. Licences are granted for the specific use requested in the order and for no other use, subject to the conditions below.

1. 2. The Licensor warrants that it has, to the best of its knowledge, the rights to license reuse of the Licensed Material. However, you should ensure that the material you are requesting is original to the Licensor and does not carry the copyright of another entity (as credited in the published version).

1. 3. If the credit line on any part of the material you have requested indicates that it was reprinted or adapted with permission from another source, then you should also seek permission from that source to reuse the material.

2. Scope of Licence

2. 1. You may only use the Licensed Content in the manner and to the extent permitted by these Ts&Cs and any applicable laws.

2. 2. A separate licence may be required for any additional use of the Licensed Material, e.g. where a licence has been purchased for print only use, separate permission must be obtained for electronic re-use. Similarly, a licence is only valid in the language selected and does not apply for editions in other languages unless additional translation rights have been granted separately in the licence. Any content owned by third parties are expressly excluded from the licence.

2. 3. Similarly, rights for additional components such as custom editions and derivatives require additional permission and may be subject to an additional fee. Please apply to Journalpermissions@springernature.com/bookpermissions@springernature.com for these rights.

2. 4. Where permission has been granted **free of charge** for material in print, permission may also be granted for any electronic version of that work, provided that the material is incidental to your work as a whole and that the electronic version is essentially equivalent to, or substitutes for, the print version.

2. 5. An alternative scope of licence may apply to signatories of the [STM Permissions Guidelines](#), as amended from time to time.

3. Duration of Licence

3. 1. A licence for is valid from the date of purchase ('Licence Date') at the end of the relevant period in the below table:

Scope of Licence	Duration of Licence
Post on a website	12 months
Presentations	12 months
Books and journals	Lifetime of the edition in the language purchased

4. Acknowledgement

4. 1. The Licensor's permission must be acknowledged next to the Licenced Material in print. In electronic form, this acknowledgement must be visible at the same time as the figures/tables/illustrations or abstract, and must be hyperlinked to the journal/book's homepage. Our required acknowledgement format is in the Appendix below.

5. Restrictions on use

5. 1. Use of the Licensed Material may be permitted for incidental promotional use and minor editing privileges e.g. minor adaptations of single figures, changes of format, colour and/or style where the adaptation is credited as set out in Appendix 1 below. Any other changes including but not limited to, cropping, adapting, omitting material that affect the meaning, intention or moral rights of the author are strictly prohibited.

5. 2. You must not use any Licensed Material as part of any design or trademark.

5. 3. Licensed Material may be used in Open Access Publications (OAP) before publication by Springer Nature, but any Licensed Material must be removed from OAP sites prior to final publication.

6. Ownership of Rights

6. 1. Licensed Material remains the property of either Licensor or the relevant third party and any rights not explicitly granted herein are expressly reserved.

7. Warranty

IN NO EVENT SHALL LICENSOR BE LIABLE TO YOU OR ANY OTHER PARTY OR ANY OTHER PERSON OR FOR ANY SPECIAL, CONSEQUENTIAL, INCIDENTAL OR INDIRECT DAMAGES, HOWEVER CAUSED, ARISING OUT OF OR IN CONNECTION WITH THE DOWNLOADING, VIEWING OR USE OF THE MATERIALS REGARDLESS OF THE FORM OF ACTION, WHETHER FOR BREACH OF CONTRACT, BREACH OF WARRANTY, TORT, NEGLIGENCE, INFRINGEMENT OR OTHERWISE (INCLUDING, WITHOUT LIMITATION, DAMAGES BASED ON LOSS OF PROFITS, DATA, FILES, USE, BUSINESS OPPORTUNITY OR CLAIMS OF THIRD PARTIES), AND WHETHER OR NOT THE PARTY HAS BEEN ADVISED OF THE POSSIBILITY OF SUCH DAMAGES. THIS LIMITATION SHALL APPLY NOTWITHSTANDING ANY FAILURE OF ESSENTIAL PURPOSE OF ANY LIMITED REMEDY PROVIDED HEREIN.

8. Limitations

8. 1. BOOKS ONLY: Where '**reuse in a dissertation/thesis**' has been selected the following terms apply: Print rights of the final author's accepted manuscript (for clarity,

NOT the published version) for up to 100 copies, electronic rights for use only on a personal website or institutional repository as defined by the Sherpa guideline (www.sherpa.ac.uk/romeo/).

8. 2. For content reuse requests that qualify for permission under the [STM Permissions Guidelines](#), which may be updated from time to time, the STM Permissions Guidelines supersede the terms and conditions contained in this licence.

9. Termination and Cancellation

9. 1. Licences will expire after the period shown in Clause 3 (above).

9. 2. Licensee reserves the right to terminate the Licence in the event that payment is not received in full or if there has been a breach of this agreement by you.

Appendix 1 — Acknowledgements:

For Journal Content:

Reprinted by permission from [the Licensor]: [Journal Publisher (e.g. Nature/Springer/Palgrave)] [JOURNAL NAME] [REFERENCE CITATION (Article name, Author(s) Name), [COPYRIGHT] (year of publication)]

For Advance Online Publication papers:

Reprinted by permission from [the Licensor]: [Journal Publisher (e.g. Nature/Springer/Palgrave)] [JOURNAL NAME] [REFERENCE CITATION (Article name, Author(s) Name), [COPYRIGHT] (year of publication), advance online publication, day month year (doi: 10.1038/sj.[JOURNAL ACRONYM].)]

For Adaptations/Translations:

Adapted/Translated by permission from [the Licensor]: [Journal Publisher (e.g. Nature/Springer/Palgrave)] [JOURNAL NAME] [REFERENCE CITATION (Article name, Author(s) Name), [COPYRIGHT] (year of publication)]

Note: For any republication from the British Journal of Cancer, the following credit line style applies:

Reprinted/adapted/translated by permission from [the Licensor]: on behalf of Cancer Research UK: : [Journal Publisher (e.g. Nature/Springer/Palgrave)] [JOURNAL NAME] [REFERENCE CITATION (Article name, Author(s) Name), [COPYRIGHT] (year of publication)]

For Advance Online Publication papers:

Reprinted by permission from The [the Licensor]: on behalf of Cancer Research UK: [Journal Publisher (e.g. Nature/Springer/Palgrave)] [JOURNAL NAME] [REFERENCE CITATION (Article name, Author(s) Name), [COPYRIGHT] (year of publication), advance online publication, day month year (doi: 10.1038/sj.[JOURNAL ACRONYM].)]

For Book content:

Reprinted/adapted by permission from [the Licensor]: [Book Publisher (e.g.

Azucena Lirio Armas Alvarez

Palgrave Macmillan, Springer etc) [Book Title] by [Book author(s)]
[COPYRIGHT] (year of publication)

Other Conditions:

Version 1.3

**Questions? customercare@copyright.com or +1-855-239-3415 (toll free in the US) or
+1-978-646-2777.**

Re: Obtain permission request - Book (1189606) [210730-001761]

Rights and Permissions (ELS) <Permissions@elsevier.com>

Dom 1/08/2021 14:26

Para: azli_1673@hotmail.com <azli_1673@hotmail.com>

Dear Dr Azucena Lirio Armas Alvarez,

We hereby grant you permission to reproduce the material detailed below in print and electronic form, without charge subject to the following conditions:

1. If any part of the material to be used (for example, figures) has appeared in our publication with copyright acknowledgement to another source, permission must also be sought from that source. If such permission is not obtained then that material may not be included in your publication/copies.
2. Suitable acknowledgement to the source must be made, either as a footnote or in a reference list at the end of your publication as follows:

"This article was published in Publication title, Vol number, Author(s), Title of article, Page Nos, Copy Number, Elsevier (or appropriate Society name) (Year)."

3. This permission is granted for non-exclusive world rights in all languages.
4. Reproduction of this material is granted for the purpose for which permission is hereby given, and may be used in any future editions.

Kind regards,

Kaveri Thakuria

Senior Copyrights Coordinator

ELSEVIER | HCM - Health Content Management

Visit [Elsevier Permissions](#)

From: Administrator

Date: Thursday, July 29, 2021 10:40 PM GMT

Dear azucena lirio armas alvarez,

Thank you for contacting the Permissions Granting Team.

We acknowledge the receipt of your request and we aim to respond within seven business days. Your reference number is 210730-001761.

Please avoid changing the subject line of this email when replying to avoid delay with your query.

Azucena Lirio Armas Alvarez

Regards,
Permission Granting Team

From: azucena lirio armas alvarez
Date: Thursday, July 29, 2021 10:40 PM GMT

Submission ID: 1189606
Date: 29 Jul 2021 11:40pm

Name: Dr Azucena Lirio Armas Alvarez
Institute/company: universidad de Santiago de Compostela
Address: Ilusion 3
Post/Zip Code: 6400
City: Don Benito
State/Territory: Badajoz
Country: Spain
Telephone: 34645237899
Email: azli_1673@hotmail.com

Type of Publication: Book

Title: Rosai and ackerman surgical pathology
ISBN: 9780323263399
Auhtors: Rosai and Ackerman
Year: 2018
From page: 617
To page: 643
Chapter number: 16
Chapter title: appendix

I would like to use: Figure(s)

Quantity of material: 4
I am the author of the Elsevier material: No
Elsevier author is involved in my project: No
Involvement: no

In what format will you use the material: Print and Electronic
Translation: No
Language(s): no

Proposed use: Reuse in a thesis/dissertation

Material can be extracted: No

Additional Comments / Information:

This email is for use by the intended recipient and contains information that may be confidential. If you are not the intended recipient, please notify the sender by return email and delete this email from your inbox. Any unauthorized use or distribution of this email, in whole or in part, is strictly prohibited and may be unlawful. Any price quotes contained in this email are merely indicative and will not result in any legally binding or enforceable obligation. Unless explicitly designated as an intended e-contract, this email does not constitute a contract offer, a contract

amendment, or an acceptance of a contract offer.

Elsevier Limited. Registered Office: The Boulevard, Langford Lane, Kidlington, Oxford, OX5 1GB, United Kingdom, Registration No. 1
Registered in England and Wales. [Privacy Policy](#)

SPRINGER NATURE LICENSE
TERMS AND CONDITIONS

Jul 28, 2021

This Agreement between Hospital de don benito-villanueva de la serena -- azucena lirio armas alvarez ("You") and Springer Nature ("Springer Nature") consists of your license details and the terms and conditions provided by Springer Nature and Copyright Clearance Center.

License Number	5117631451032
License date	Jul 28, 2021
Licensed Content Publisher	Springer Nature
Licensed Content Publication	European Radiology Supplements
Licensed Content Title	Imaging strategies in children with suspected appendicitis
Licensed Content Author	Karen Rosendahl et al
Licensed Content Date	Jan 30, 2004
Type of Use	Thesis/Dissertation
Requestor type	academic/university or research institute
Format	print and electronic
Portion	figures/tables/illustrations
Number of figures/tables/illustrations	3

Will you be translating?	no
Circulation/distribution	1 - 29
Author of this Springer Nature content	no
Title	validez y confiabilidad diagnostica de la ecografia en apendicitis aguda en niños
Institution name	Universidad de Santiago de Compostela
Expected presentation date	Sep 2021
Portions	Figures 1,2,3
Requestor Location	Hospital de don benito-villanueva de la serena Ilusion 3
Customer VAT ID	ES
Total	0.00 EUR

Terms and Conditions

**Springer Nature Customer Service Centre GmbH
Terms and Conditions**

This agreement sets out the terms and conditions of the licence (the **Licence**) between you and **Springer Nature Customer Service Centre GmbH** (the **Licensor**). By clicking 'accept' and completing the transaction for the material (**Licensed Material**), you also confirm your acceptance of these terms and conditions.

1. Grant of License

1.1. The Licensor grants you a personal, non-exclusive, non-transferable, world-wide licence to reproduce the Licensed Material for the purpose specified in your order only. Licences are granted for the specific use requested in the order and for no other

use, subject to the conditions below.

1. 2. The Licensor warrants that it has, to the best of its knowledge, the rights to license reuse of the Licensed Material. However, you should ensure that the material you are requesting is original to the Licensor and does not carry the copyright of another entity (as credited in the published version).

1. 3. If the credit line on any part of the material you have requested indicates that it was reprinted or adapted with permission from another source, then you should also seek permission from that source to reuse the material.

2. Scope of Licence

2. 1. You may only use the Licensed Content in the manner and to the extent permitted by these Ts&Cs and any applicable laws.

2. 2. A separate licence may be required for any additional use of the Licensed Material, e.g. where a licence has been purchased for print only use, separate permission must be obtained for electronic re-use. Similarly, a licence is only valid in the language selected and does not apply for editions in other languages unless additional translation rights have been granted separately in the licence. Any content owned by third parties are expressly excluded from the licence.

2. 3. Similarly, rights for additional components such as custom editions and derivatives require additional permission and may be subject to an additional fee. Please apply to Journalpermissions@springernature.com/bookpermissions@springernature.com for these rights.

2. 4. Where permission has been granted **free of charge** for material in print, permission may also be granted for any electronic version of that work, provided that the material is incidental to your work as a whole and that the electronic version is essentially equivalent to, or substitutes for, the print version.

2. 5. An alternative scope of licence may apply to signatories of the [STM Permissions Guidelines](#), as amended from time to time.

3. Duration of Licence

3. 1. A licence for is valid from the date of purchase ('Licence Date') at the end of the relevant period in the below table:

Scope of Licence	Duration of Licence
Post on a website	12 months
Presentations	12 months
Books and journals	Lifetime of the edition in the language purchased

4. Acknowledgement

4. 1. The Licensor's permission must be acknowledged next to the Licenced Material in print. In electronic form, this acknowledgement must be visible at the same time as the figures/tables/illustrations or abstract, and must be hyperlinked to the journal/book's homepage. Our required acknowledgement format is in the Appendix below.

5. Restrictions on use

5. 1. Use of the Licensed Material may be permitted for incidental promotional use and minor editing privileges e.g. minor adaptations of single figures, changes of format, colour and/or style where the adaptation is credited as set out in Appendix 1 below. Any other changes including but not limited to, cropping, adapting, omitting material that affect the meaning, intention or moral rights of the author are strictly prohibited.

5. 2. You must not use any Licensed Material as part of any design or trademark.

5. 3. Licensed Material may be used in Open Access Publications (OAP) before publication by Springer Nature, but any Licensed Material must be removed from OAP sites prior to final publication.

6. Ownership of Rights

6. 1. Licensed Material remains the property of either Licensor or the relevant third party and any rights not explicitly granted herein are expressly reserved.

7. Warranty

IN NO EVENT SHALL LICENSOR BE LIABLE TO YOU OR ANY OTHER PARTY OR ANY OTHER PERSON OR FOR ANY SPECIAL, CONSEQUENTIAL, INCIDENTAL OR INDIRECT DAMAGES, HOWEVER CAUSED, ARISING OUT OF OR IN CONNECTION WITH THE DOWNLOADING, VIEWING OR USE OF THE MATERIALS REGARDLESS OF THE FORM OF ACTION, WHETHER FOR BREACH OF CONTRACT, BREACH OF WARRANTY, TORT, NEGLIGENCE, INFRINGEMENT OR OTHERWISE (INCLUDING, WITHOUT LIMITATION, DAMAGES BASED ON LOSS OF PROFITS, DATA, FILES, USE, BUSINESS OPPORTUNITY OR CLAIMS OF THIRD PARTIES), AND WHETHER OR NOT THE PARTY HAS BEEN ADVISED OF THE POSSIBILITY OF SUCH DAMAGES. THIS LIMITATION SHALL APPLY NOTWITHSTANDING ANY FAILURE OF ESSENTIAL PURPOSE OF ANY LIMITED REMEDY PROVIDED HEREIN.

8. Limitations

8. 1. BOOKS ONLY: Where 'reuse in a dissertation/thesis' has been selected the following terms apply: Print rights of the final author's accepted manuscript (for clarity, NOT the published version) for up to 100 copies, electronic rights for use only on a personal website or institutional repository as defined by the Sherpa guideline

[\(www.sherpa.ac.uk/romeo/\)](http://www.sherpa.ac.uk/romeo/).

8. 2. For content reuse requests that qualify for permission under the [STM Permissions Guidelines](#), which may be updated from time to time, the STM Permissions Guidelines supersede the terms and conditions contained in this licence.

9. Termination and Cancellation

9. 1. Licences will expire after the period shown in Clause 3 (above).

9. 2. Licensee reserves the right to terminate the Licence in the event that payment is not received in full or if there has been a breach of this agreement by you.

Appendix 1 — Acknowledgements:

For Journal Content:

Reprinted by permission from [the Licensor]: [Journal Publisher (e.g. Nature/Springer/Palgrave)] [JOURNAL NAME] [REFERENCE CITATION (Article name, Author(s) Name), [COPYRIGHT] (year of publication)

For Advance Online Publication papers:

Reprinted by permission from [the Licensor]: [Journal Publisher (e.g. Nature/Springer/Palgrave)] [JOURNAL NAME] [REFERENCE CITATION (Article name, Author(s) Name), [COPYRIGHT] (year of publication), advance online publication, day month year (doi: 10.1038/sj.[JOURNAL ACRONYM].)

For Adaptations/Translations:

Adapted/Translated by permission from [the Licensor]: [Journal Publisher (e.g. Nature/Springer/Palgrave)] [JOURNAL NAME] [REFERENCE CITATION (Article name, Author(s) Name), [COPYRIGHT] (year of publication)

Note: For any republication from the British Journal of Cancer, the following credit line style applies:

Reprinted/adapted/translated by permission from [the Licensor]: on behalf of Cancer Research UK: : [Journal Publisher (e.g. Nature/Springer/Palgrave)] [JOURNAL NAME] [REFERENCE CITATION (Article name, Author(s) Name), [COPYRIGHT] (year of publication)

For Advance Online Publication papers:

Reprinted by permission from The [the Licensor]: on behalf of Cancer Research UK: [Journal Publisher (e.g. Nature/Springer/Palgrave)] [JOURNAL NAME] [REFERENCE CITATION (Article name, Author(s) Name), [COPYRIGHT] (year of publication), advance online publication, day month year (doi: 10.1038/sj.[JOURNAL ACRONYM])

For Book content:

Reprinted/adapted by permission from [the Licensor]: [Book Publisher (e.g. Palgrave Macmillan, Springer etc)] [Book Title] by [Book author(s)] [COPYRIGHT] (year of publication)

Other Conditions:

Version 1.3

Questions? customercare@copyright.com or +1-855-239-3415 (toll free in the US) or +1-978-646-2777.

SPRINGER NATURE LICENSE
TERMS AND CONDITIONS

Jul 29, 2021

This Agreement between Hospital de don benito-villanueva de la serena -- azucena lirio armas alvarez ("You") and Springer Nature ("Springer Nature") consists of your license details and the terms and conditions provided by Springer Nature and Copyright Clearance Center.

License Number	5118361309465
License date	Jul 29, 2021
Licensed Content Publisher	Springer Nature
Licensed Content Publication	Pediatric Radiology
Licensed Content Title	Imaging the child with right lower quadrant pain and suspected appendicitis: current concepts
Licensed Content Author	Carlos J. Sivit
Licensed Content Date	Apr 23, 2004
Type of Use	Thesis/Dissertation
Requestor type	academic/university or research institute
Format	print and electronic
Portion	figures/tables/illustrations
Number of	2

figures/tables/illustrations

Will you be translating? no

Circulation/distribution 1 - 29

Author of this Springer
Nature content no

Title validez y confiabilidad diagnostica de la ecografia en apendicitis
aguda en niños

Institution name Universidad de Santiago de Compostela

Expected presentation
date Sep 2021

Portions 1,8

Hospital de don benito-villanueva de la serena
Ilusion 3

Requestor Location
Don Benito, other 06400
Spain
Attn: Hospital de don benito-villanueva de la serena

Customer VAT ID ES

Total 0.00 EUR

Terms and Conditions

**Springer Nature Customer Service Centre GmbH
Terms and Conditions**

This agreement sets out the terms and conditions of the licence (the **Licence**) between you and **Springer Nature Customer Service Centre GmbH** (the **Licensor**). By clicking 'accept' and completing the transaction for the material (**Licensed Material**), you also confirm your acceptance of these terms and conditions.

1. Grant of License

1. 1. The Licensor grants you a personal, non-exclusive, non-transferable, world-wide licence to reproduce the Licensed Material for the purpose specified in your order only. Licences are granted for the specific use requested in the order and for no other use, subject to the conditions below.

1. 2. The Licensor warrants that it has, to the best of its knowledge, the rights to license reuse of the Licensed Material. However, you should ensure that the material you are requesting is original to the Licensor and does not carry the copyright of another entity (as credited in the published version).

1. 3. If the credit line on any part of the material you have requested indicates that it was reprinted or adapted with permission from another source, then you should also seek permission from that source to reuse the material.

2. Scope of Licence

2. 1. You may only use the Licensed Content in the manner and to the extent permitted by these Ts&Cs and any applicable laws.

2. 2. A separate licence may be required for any additional use of the Licensed Material, e.g. where a licence has been purchased for print only use, separate permission must be obtained for electronic re-use. Similarly, a licence is only valid in the language selected and does not apply for editions in other languages unless additional translation rights have been granted separately in the licence. Any content owned by third parties are expressly excluded from the licence.

2. 3. Similarly, rights for additional components such as custom editions and derivatives require additional permission and may be subject to an additional fee. Please apply to Journalpermissions@springernature.com/bookpermissions@springernature.com for these rights.

2. 4. Where permission has been granted **free of charge** for material in print, permission may also be granted for any electronic version of that work, provided that the material is incidental to your work as a whole and that the electronic version is essentially equivalent to, or substitutes for, the print version.

2. 5. An alternative scope of licence may apply to signatories of the [STM Permissions Guidelines](#), as amended from time to time.

3. Duration of Licence

3. 1. A licence for is valid from the date of purchase ('Licence Date') at the end of the relevant period in the below table:

Scope of Licence	Duration of Licence
Post on a website	12 months
Presentations	12 months
Books and journals	Lifetime of the edition in the language purchased

4. Acknowledgement

4. 1. The Licensor's permission must be acknowledged next to the Licenced Material in print. In electronic form, this acknowledgement must be visible at the same time as the figures/tables/illustrations or abstract, and must be hyperlinked to the journal/book's homepage. Our required acknowledgement format is in the Appendix below.

5. Restrictions on use

5. 1. Use of the Licensed Material may be permitted for incidental promotional use and minor editing privileges e.g. minor adaptations of single figures, changes of format, colour and/or style where the adaptation is credited as set out in Appendix 1 below. Any other changes including but not limited to, cropping, adapting, omitting material that affect the meaning, intention or moral rights of the author are strictly prohibited.

5. 2. You must not use any Licensed Material as part of any design or trademark.

5. 3. Licensed Material may be used in Open Access Publications (OAP) before publication by Springer Nature, but any Licensed Material must be removed from OAP sites prior to final publication.

6. Ownership of Rights

6. 1. Licensed Material remains the property of either Licensor or the relevant third party and any rights not explicitly granted herein are expressly reserved.

7. Warranty

IN NO EVENT SHALL LICENSOR BE LIABLE TO YOU OR ANY OTHER PARTY OR ANY OTHER PERSON OR FOR ANY SPECIAL, CONSEQUENTIAL, INCIDENTAL OR INDIRECT DAMAGES, HOWEVER CAUSED, ARISING OUT OF OR IN CONNECTION WITH THE DOWNLOADING, VIEWING OR USE OF THE MATERIALS REGARDLESS OF THE FORM OF ACTION, WHETHER FOR BREACH OF CONTRACT, BREACH OF WARRANTY, TORT, NEGLIGENCE, INFRINGEMENT OR OTHERWISE (INCLUDING, WITHOUT LIMITATION, DAMAGES BASED ON LOSS OF PROFITS, DATA, FILES, USE, BUSINESS OPPORTUNITY OR CLAIMS OF THIRD PARTIES), AND WHETHER OR NOT THE PARTY HAS BEEN ADVISED OF THE POSSIBILITY OF SUCH DAMAGES. THIS LIMITATION SHALL APPLY NOTWITHSTANDING ANY FAILURE OF ESSENTIAL PURPOSE OF ANY LIMITED REMEDY PROVIDED HEREIN.

8. Limitations

8. 1. **BOOKS ONLY**: Where 'reuse in a dissertation/thesis' has been selected the following terms apply: Print rights of the final author's accepted manuscript (for clarity,

NOT the published version) for up to 100 copies, electronic rights for use only on a personal website or institutional repository as defined by the Sherpa guideline (www.sherpa.ac.uk/romeo/).

8. 2. For content reuse requests that qualify for permission under the [STM Permissions Guidelines](#), which may be updated from time to time, the STM Permissions Guidelines supersede the terms and conditions contained in this licence.

9. Termination and Cancellation

9. 1. Licences will expire after the period shown in Clause 3 (above).

9. 2. Licensee reserves the right to terminate the Licence in the event that payment is not received in full or if there has been a breach of this agreement by you.

Appendix 1 — Acknowledgements:

For Journal Content:

Reprinted by permission from [the Licensor]: [Journal Publisher (e.g. Nature/Springer/Palgrave)] [JOURNAL NAME] [REFERENCE CITATION (Article name, Author(s) Name), [COPYRIGHT] (year of publication)]

For Advance Online Publication papers:

Reprinted by permission from [the Licensor]: [Journal Publisher (e.g. Nature/Springer/Palgrave)] [JOURNAL NAME] [REFERENCE CITATION (Article name, Author(s) Name), [COPYRIGHT] (year of publication), advance online publication, day month year (doi: 10.1038/sj.[JOURNAL ACRONYM].)]

For Adaptations/Translations:

Adapted/Translated by permission from [the Licensor]: [Journal Publisher (e.g. Nature/Springer/Palgrave)] [JOURNAL NAME] [REFERENCE CITATION (Article name, Author(s) Name), [COPYRIGHT] (year of publication)]

Note: For any republication from the British Journal of Cancer, the following credit line style applies:

Reprinted/adapted/translated by permission from [the Licensor]: on behalf of Cancer Research UK: : [Journal Publisher (e.g. Nature/Springer/Palgrave)] [JOURNAL NAME] [REFERENCE CITATION (Article name, Author(s) Name), [COPYRIGHT] (year of publication)]

For Advance Online Publication papers:

Reprinted by permission from The [the Licensor]: on behalf of Cancer Research UK: [Journal Publisher (e.g. Nature/Springer/Palgrave)] [JOURNAL NAME] [REFERENCE CITATION (Article name, Author(s) Name), [COPYRIGHT] (year of publication), advance online publication, day month year (doi: 10.1038/sj.[JOURNAL ACRONYM].)]

For Book content:

Reprinted/adapted by permission from [the Licensor]: [Book Publisher (e.g.

Palgrave Macmillan, Springer etc) [Book Title] by [Book author(s)]
[COPYRIGHT] (year of publication)

Other Conditions:

Version 1.3

**Questions? customercare@copyright.com or +1-855-239-3415 (toll free in the US) or
+1-978-646-2777.**

ELSEVIER LICENSE
TERMS AND CONDITIONS

Jul 28, 2021

This Agreement between Hospital de don benito-villanueva de la serena -- azucena lirio armas alvarez ("You") and Elsevier ("Elsevier") consists of your license details and the terms and conditions provided by Elsevier and Copyright Clearance Center.

License Number	5117640787541
License date	Jul 28, 2021
Licensed Content Publisher	Elsevier
Licensed Content Publication	Annals of Emergency Medicine
Licensed Content Title	Evaluation of Acute Appendicitis by Pediatric Emergency Physician Sonography
Licensed Content Author	Adam B. Sivitz,Stephanie G. Cohen,Cena Tejani
Licensed Content Date	Oct 1, 2014
Licensed Content Volume	64
Licensed Content Issue	4
Licensed Content Pages	11
Start Page	358
End Page	364.e4
Type of Use	reuse in a thesis/dissertation

Portion	figures/tables/illustrations
Number of figures/tables/illustrations	1
Format	both print and electronic
Are you the author of this Elsevier article?	No
Will you be translating?	Yes, without English rights
Number of languages	1
Title	validez y confiabilidad diagnostica de la ecografia en apendicitis aguda en niños
Institution name	Universidad de Santiago de Compostela
Expected presentation date	Sep 2021
Portions	Figure 1
Specific Languages	Spanish
Requestor Location	Hospital de don benito-villanueva de la serena Ilusion 3
	Don Benito, other 06400 Spain Attn: Hospital de don benito-villanueva de la serena
Publisher Tax ID	GB 494 6272 12
Customer VAT ID	ES
Total	0.00 USD

Terms and Conditions

INTRODUCTION

1. The publisher for this copyrighted material is Elsevier. By clicking "accept" in connection with completing this licensing transaction, you agree that the following terms and conditions apply to this transaction (along with the Billing and Payment terms and conditions established by Copyright Clearance Center, Inc. ("CCC"), at the time that you opened your Rightslink account and that are available at any time at <http://myaccount.copyright.com>).

GENERAL TERMS

2. Elsevier hereby grants you permission to reproduce the aforementioned material subject to the terms and conditions indicated.

3. Acknowledgement: If any part of the material to be used (for example, figures) has appeared in our publication with credit or acknowledgement to another source, permission must also be sought from that source. If such permission is not obtained then that material may not be included in your publication/copies. Suitable acknowledgement to the source must be made, either as a footnote or in a reference list at the end of your publication, as follows:

"Reprinted from Publication title, Vol /edition number, Author(s), Title of article / title of chapter, Pages No., Copyright (Year), with permission from Elsevier [OR APPLICABLE SOCIETY COPYRIGHT OWNER]." Also Lancet special credit - "Reprinted from The Lancet, Vol. number, Author(s), Title of article, Pages No., Copyright (Year), with permission from Elsevier."

4. Reproduction of this material is confined to the purpose and/or media for which permission is hereby given.

5. Altering/Modifying Material: Not Permitted. However figures and illustrations may be altered/adapted minimally to serve your work. Any other abbreviations, additions, deletions and/or any other alterations shall be made only with prior written authorization of Elsevier Ltd. (Please contact Elsevier's permissions helpdesk [here](#)). No modifications can be made to any Lancet figures/tables and they must be reproduced in full.

6. If the permission fee for the requested use of our material is waived in this instance, please be advised that your future requests for Elsevier materials may attract a fee.

7. Reservation of Rights: Publisher reserves all rights not specifically granted in the combination of (i) the license details provided by you and accepted in the course of this licensing transaction, (ii) these terms and conditions and (iii) CCC's Billing and Payment terms and conditions.

8. License Contingent Upon Payment: While you may exercise the rights licensed immediately upon issuance of the license at the end of the licensing process for the transaction, provided that you have disclosed complete and accurate details of your proposed use, no license is finally effective unless and until full payment is received from you (either by publisher or by CCC) as provided in CCC's Billing and Payment terms and conditions. If full payment is not received on a timely basis, then any license preliminarily granted shall be deemed automatically revoked and shall be void as if never granted. Further, in the event that you breach any of these terms and conditions or any of CCC's Billing and Payment terms and conditions, the license is automatically revoked and shall be void as if never

granted. Use of materials as described in a revoked license, as well as any use of the materials beyond the scope of an unrevoked license, may constitute copyright infringement and publisher reserves the right to take any and all action to protect its copyright in the materials.

9. **Warranties:** Publisher makes no representations or warranties with respect to the licensed material.

10. **Indemnity:** You hereby indemnify and agree to hold harmless publisher and CCC, and their respective officers, directors, employees and agents, from and against any and all claims arising out of your use of the licensed material other than as specifically authorized pursuant to this license.

11. **No Transfer of License:** This license is personal to you and may not be sublicensed, assigned, or transferred by you to any other person without publisher's written permission.

12. **No Amendment Except in Writing:** This license may not be amended except in a writing signed by both parties (or, in the case of publisher, by CCC on publisher's behalf).

13. **Objection to Contrary Terms:** Publisher hereby objects to any terms contained in any purchase order, acknowledgment, check endorsement or other writing prepared by you, which terms are inconsistent with these terms and conditions or CCC's Billing and Payment terms and conditions. These terms and conditions, together with CCC's Billing and Payment terms and conditions (which are incorporated herein), comprise the entire agreement between you and publisher (and CCC) concerning this licensing transaction. In the event of any conflict between your obligations established by these terms and conditions and those established by CCC's Billing and Payment terms and conditions, these terms and conditions shall control.

14. **Revocation:** Elsevier or Copyright Clearance Center may deny the permissions described in this License at their sole discretion, for any reason or no reason, with a full refund payable to you. Notice of such denial will be made using the contact information provided by you. Failure to receive such notice will not alter or invalidate the denial. In no event will Elsevier or Copyright Clearance Center be responsible or liable for any costs, expenses or damage incurred by you as a result of a denial of your permission request, other than a refund of the amount(s) paid by you to Elsevier and/or Copyright Clearance Center for denied permissions.

LIMITED LICENSE

The following terms and conditions apply only to specific license types:

15. **Translation:** This permission is granted for non-exclusive world **English** rights only unless your license was granted for translation rights. If you licensed translation rights you may only translate this content into the languages you requested. A professional translator must perform all translations and reproduce the content word for word preserving the integrity of the article.

16. **Posting licensed content on any Website:** The following terms and conditions apply as follows: Licensing material from an Elsevier journal: All content posted to the web site must maintain the copyright information line on the bottom of each image; A hyper-text must be included to the Homepage of the journal from which you are licensing at <http://www.sciencedirect.com/science/journal/xxxxx> or the Elsevier homepage for books at <http://www.elsevier.com>; Central Storage: This license does not include permission for a

scanned version of the material to be stored in a central repository such as that provided by Heron/XanEdu.

Licensing material from an Elsevier book: A hyper-text link must be included to the Elsevier homepage at <http://www.elsevier.com> . All content posted to the web site must maintain the copyright information line on the bottom of each image.

Posting licensed content on Electronic reserve: In addition to the above the following clauses are applicable: The web site must be password-protected and made available only to bona fide students registered on a relevant course. This permission is granted for 1 year only. You may obtain a new license for future website posting.

17. For journal authors: the following clauses are applicable in addition to the above:

Preprints:

A preprint is an author's own write-up of research results and analysis, it has not been peer-reviewed, nor has it had any other value added to it by a publisher (such as formatting, copyright, technical enhancement etc.).

Authors can share their preprints anywhere at any time. Preprints should not be added to or enhanced in any way in order to appear more like, or to substitute for, the final versions of articles however authors can update their preprints on arXiv or RePEc with their Accepted Author Manuscript (see below).

If accepted for publication, we encourage authors to link from the preprint to their formal publication via its DOI. Millions of researchers have access to the formal publications on ScienceDirect, and so links will help users to find, access, cite and use the best available version. Please note that Cell Press, The Lancet and some society-owned have different preprint policies. Information on these policies is available on the journal homepage.

Accepted Author Manuscripts: An accepted author manuscript is the manuscript of an article that has been accepted for publication and which typically includes author-incorporated changes suggested during submission, peer review and editor-author communications.

Authors can share their accepted author manuscript:

- immediately
 - via their non-commercial person homepage or blog
 - by updating a preprint in arXiv or RePEc with the accepted manuscript
 - via their research institute or institutional repository for internal institutional uses or as part of an invitation-only research collaboration work-group
 - directly by providing copies to their students or to research collaborators for their personal use
 - for private scholarly sharing as part of an invitation-only work group on commercial sites with which Elsevier has an agreement
- After the embargo period
 - via non-commercial hosting platforms such as their institutional repository
 - via commercial sites with which Elsevier has an agreement

In all cases accepted manuscripts should:

- link to the formal publication via its DOI

- bear a CC-BY-NC-ND license - this is easy to do
- if aggregated with other manuscripts, for example in a repository or other site, be shared in alignment with our hosting policy not be added to or enhanced in any way to appear more like, or to substitute for, the published journal article.

Published journal article (JPA): A published journal article (PJA) is the definitive final record of published research that appears or will appear in the journal and embodies all value-adding publishing activities including peer review co-ordination, copy-editing, formatting, (if relevant) pagination and online enrichment.

Policies for sharing publishing journal articles differ for subscription and gold open access articles:

Subscription Articles: If you are an author, please share a link to your article rather than the full-text. Millions of researchers have access to the formal publications on ScienceDirect, and so links will help your users to find, access, cite, and use the best available version.

Theses and dissertations which contain embedded PJAs as part of the formal submission can be posted publicly by the awarding institution with DOI links back to the formal publications on ScienceDirect.

If you are affiliated with a library that subscribes to ScienceDirect you have additional private sharing rights for others' research accessed under that agreement. This includes use for classroom teaching and internal training at the institution (including use in course packs and courseware programs), and inclusion of the article for grant funding purposes.

Gold Open Access Articles: May be shared according to the author-selected end-user license and should contain a [CrossMark logo](#), the end user license, and a DOI link to the formal publication on ScienceDirect.

Please refer to Elsevier's [posting policy](#) for further information.

18. **For book authors** the following clauses are applicable in addition to the above: Authors are permitted to place a brief summary of their work online only. You are not allowed to download and post the published electronic version of your chapter, nor may you scan the printed edition to create an electronic version. **Posting to a repository:** Authors are permitted to post a summary of their chapter only in their institution's repository.

19. **Thesis/Dissertation:** If your license is for use in a thesis/dissertation your thesis may be submitted to your institution in either print or electronic form. Should your thesis be published commercially, please reapply for permission. These requirements include permission for the Library and Archives of Canada to supply single copies, on demand, of the complete thesis and include permission for Proquest/UMI to supply single copies, on demand, of the complete thesis. Should your thesis be published commercially, please reapply for permission. Theses and dissertations which contain embedded PJAs as part of the formal submission can be posted publicly by the awarding institution with DOI links back to the formal publications on ScienceDirect.

Elsevier Open Access Terms and Conditions

You can publish open access with Elsevier in hundreds of open access journals or in nearly 2000 established subscription journals that support open access publishing. Permitted third

party re-use of these open access articles is defined by the author's choice of Creative Commons user license. See our [open access license policy](#) for more information.

Terms & Conditions applicable to all Open Access articles published with Elsevier:

Any reuse of the article must not represent the author as endorsing the adaptation of the article nor should the article be modified in such a way as to damage the author's honour or reputation. If any changes have been made, such changes must be clearly indicated.

The author(s) must be appropriately credited and we ask that you include the end user license and a DOI link to the formal publication on ScienceDirect.

If any part of the material to be used (for example, figures) has appeared in our publication with credit or acknowledgement to another source it is the responsibility of the user to ensure their reuse complies with the terms and conditions determined by the rights holder.

Additional Terms & Conditions applicable to each Creative Commons user license:

CC BY: The CC-BY license allows users to copy, to create extracts, abstracts and new works from the Article, to alter and revise the Article and to make commercial use of the Article (including reuse and/or resale of the Article by commercial entities), provided the user gives appropriate credit (with a link to the formal publication through the relevant DOI), provides a link to the license, indicates if changes were made and the licensor is not represented as endorsing the use made of the work. The full details of the license are available at <http://creativecommons.org/licenses/by/4.0>.

CC BY NC SA: The CC BY-NC-SA license allows users to copy, to create extracts, abstracts and new works from the Article, to alter and revise the Article, provided this is not done for commercial purposes, and that the user gives appropriate credit (with a link to the formal publication through the relevant DOI), provides a link to the license, indicates if changes were made and the licensor is not represented as endorsing the use made of the work. Further, any new works must be made available on the same conditions. The full details of the license are available at <http://creativecommons.org/licenses/by-nc-sa/4.0>.

CC BY NC ND: The CC BY-NC-ND license allows users to copy and distribute the Article, provided this is not done for commercial purposes and further does not permit distribution of the Article if it is changed or edited in any way, and provided the user gives appropriate credit (with a link to the formal publication through the relevant DOI), provides a link to the license, and that the licensor is not represented as endorsing the use made of the work. The full details of the license are available at <http://creativecommons.org/licenses/by-nc-nd/4.0>. Any commercial reuse of Open Access articles published with a CC BY NC SA or CC BY NC ND license requires permission from Elsevier and will be subject to a fee.

Commercial reuse includes:

- Associating advertising with the full text of the Article
- Charging fees for document delivery or access
- Article aggregation
- Systematic distribution via e-mail lists or share buttons

Posting or linking by commercial companies for use by customers of those companies.

20. Other Conditions:

v1.10

Questions? customercare@copyright.com or +1-855-239-3415 (toll free in the US) or +1-978-646-2777.



JOHN WILEY AND SONS LICENSE
TERMS AND CONDITIONS

Jul 28, 2021

This Agreement between Hospital de don benito-villanueva de la serena -- azucena lirio armas alvarez ("You") and John Wiley and Sons ("John Wiley and Sons") consists of your license details and the terms and conditions provided by John Wiley and Sons and Copyright Clearance Center.

License Number	5117700640334
License date	Jul 28, 2021
Licensed Content Publisher	John Wiley and Sons
Licensed Content Publication	Journal of Paediatrics and Child Health
Licensed Content Title	Acute appendicitis
Licensed Content Author	Mark D Stringer
Licensed Content Date	Oct 17, 2017
Licensed Content Volume	53
Licensed Content Issue	11
Licensed Content Pages	6
Type of use	Dissertation/Thesis

Requestor type	University/Academic
Format	Print and electronic
Portion	Figure/table
Number of figures/tables	1
Will you be translating?	No
Title	validez y confiabilidad diagnostica de la ecografía en apendicitis aguda en niños
Institution name	Universidad de Santiago de Compostela
Expected presentation date	Sep 2021
Portions	figure 2
Requestor Location	Hospital de don benito-villanueva de la serena Ilusion 3
	Don Benito, other 06400 Spain Attn: Hospital de don benito-villanueva de la serena
Publisher Tax ID	EU826007151
Customer VAT ID	ES
Total	0.00 EUR
Terms and Conditions	

TERMS AND CONDITIONS

This copyrighted material is owned by or exclusively licensed to John Wiley & Sons, Inc. or one of its group companies (each a "Wiley Company") or handled on behalf of a society with which a Wiley Company has exclusive publishing rights in relation to a particular work (collectively "WILEY"). By clicking "accept" in connection with completing this licensing transaction, you agree that the following terms and conditions apply to this transaction (along with the billing and payment terms and conditions established by the Copyright Clearance Center Inc., ("CCC's Billing and Payment terms and conditions"), at the time that you opened your RightsLink account (these are available at any time at <http://myaccount.copyright.com>).

Terms and Conditions

- The materials you have requested permission to reproduce or reuse (the "Wiley Materials") are protected by copyright.
- You are hereby granted a personal, non-exclusive, non-sub licensable (on a stand-alone basis), non-transferable, worldwide, limited license to reproduce the Wiley Materials for the purpose specified in the licensing process. This license, **and any CONTENT (PDF or image file) purchased as part of your order**, is for a one-time use only and limited to any maximum distribution number specified in the license. The first instance of republication or reuse granted by this license must be completed within two years of the date of the grant of this license (although copies prepared before the end date may be distributed thereafter). The Wiley Materials shall not be used in any other manner or for any other purpose, beyond what is granted in the license. Permission is granted subject to an appropriate acknowledgement given to the author, title of the material/book/journal and the publisher. You shall also duplicate the copyright notice that appears in the Wiley publication in your use of the Wiley Material. Permission is also granted on the understanding that nowhere in the text is a previously published source acknowledged for all or part of this Wiley Material. Any third party content is expressly excluded from this permission.
- With respect to the Wiley Materials, all rights are reserved. Except as expressly granted by the terms of the license, no part of the Wiley Materials may be copied, modified, adapted (except for minor reformatting required by the new Publication), translated, reproduced, transferred or distributed, in any form or by any means, and no derivative works may be made based on the Wiley Materials without the prior permission of the respective copyright owner. **For STM Signatory Publishers clearing permission under the terms of the [STM Permissions Guidelines](#) only, the terms of the license are extended to include subsequent editions and for editions in other languages, provided such editions are for the work as a whole in situ and does not involve the separate exploitation of the permitted figures or extracts**, You may not alter, remove or suppress in any manner any copyright, trademark or other notices displayed by the Wiley Materials. You may not license, rent, sell, loan, lease, pledge, offer as security, transfer or assign the Wiley Materials on a stand-alone basis, or any of the rights granted to you hereunder to any other person.
- The Wiley Materials and all of the intellectual property rights therein shall at all times remain the exclusive property of John Wiley & Sons Inc, the Wiley Companies, or their respective licensors, and your interest therein is only that of having possession of and the right to reproduce the Wiley Materials pursuant to Section 2 herein during the continuance of this Agreement. You agree that you own no right, title or interest in or to the Wiley Materials or any of the intellectual property rights therein. You shall have no rights hereunder other than the license as provided for above in Section 2. No right,

license or interest to any trademark, trade name, service mark or other branding ("Marks") of WILEY or its licensors is granted hereunder, and you agree that you shall not assert any such right, license or interest with respect thereto

- NEITHER WILEY NOR ITS LICENSORS MAKES ANY WARRANTY OR REPRESENTATION OF ANY KIND TO YOU OR ANY THIRD PARTY, EXPRESS, IMPLIED OR STATUTORY, WITH RESPECT TO THE MATERIALS OR THE ACCURACY OF ANY INFORMATION CONTAINED IN THE MATERIALS, INCLUDING, WITHOUT LIMITATION, ANY IMPLIED WARRANTY OF MERCHANTABILITY, ACCURACY, SATISFACTORY QUALITY, FITNESS FOR A PARTICULAR PURPOSE, USABILITY, INTEGRATION OR NON-INFRINGEMENT AND ALL SUCH WARRANTIES ARE HEREBY EXCLUDED BY WILEY AND ITS LICENSORS AND WAIVED BY YOU.
- WILEY shall have the right to terminate this Agreement immediately upon breach of this Agreement by you.
- You shall indemnify, defend and hold harmless WILEY, its Licensors and their respective directors, officers, agents and employees, from and against any actual or threatened claims, demands, causes of action or proceedings arising from any breach of this Agreement by you.
- IN NO EVENT SHALL WILEY OR ITS LICENSORS BE LIABLE TO YOU OR ANY OTHER PARTY OR ANY OTHER PERSON OR ENTITY FOR ANY SPECIAL, CONSEQUENTIAL, INCIDENTAL, INDIRECT, EXEMPLARY OR PUNITIVE DAMAGES, HOWEVER CAUSED, ARISING OUT OF OR IN CONNECTION WITH THE DOWNLOADING, PROVISIONING, VIEWING OR USE OF THE MATERIALS REGARDLESS OF THE FORM OF ACTION, WHETHER FOR BREACH OF CONTRACT, BREACH OF WARRANTY, TORT, NEGLIGENCE, INFRINGEMENT OR OTHERWISE (INCLUDING, WITHOUT LIMITATION, DAMAGES BASED ON LOSS OF PROFITS, DATA, FILES, USE, BUSINESS OPPORTUNITY OR CLAIMS OF THIRD PARTIES), AND WHETHER OR NOT THE PARTY HAS BEEN ADVISED OF THE POSSIBILITY OF SUCH DAMAGES. THIS LIMITATION SHALL APPLY NOTWITHSTANDING ANY FAILURE OF ESSENTIAL PURPOSE OF ANY LIMITED REMEDY PROVIDED HEREIN.
- Should any provision of this Agreement be held by a court of competent jurisdiction to be illegal, invalid, or unenforceable, that provision shall be deemed amended to achieve as nearly as possible the same economic effect as the original provision, and the legality, validity and enforceability of the remaining provisions of this Agreement shall not be affected or impaired thereby.
- The failure of either party to enforce any term or condition of this Agreement shall not constitute a waiver of either party's right to enforce each and every term and condition of this Agreement. No breach under this agreement shall be deemed waived or excused by either party unless such waiver or consent is in writing signed by the party granting such waiver or consent. The waiver by or consent of a party to a breach of any provision of this Agreement shall not operate or be construed as a waiver of or consent to any other or subsequent breach by such other party.
- This Agreement may not be assigned (including by operation of law or otherwise) by you without WILEY's prior written consent.

- Any fee required for this permission shall be non-refundable after thirty (30) days from receipt by the CCC.
- These terms and conditions together with CCC's Billing and Payment terms and conditions (which are incorporated herein) form the entire agreement between you and WILEY concerning this licensing transaction and (in the absence of fraud) supersedes all prior agreements and representations of the parties, oral or written. This Agreement may not be amended except in writing signed by both parties. This Agreement shall be binding upon and inure to the benefit of the parties' successors, legal representatives, and authorized assigns.
- In the event of any conflict between your obligations established by these terms and conditions and those established by CCC's Billing and Payment terms and conditions, these terms and conditions shall prevail.
- WILEY expressly reserves all rights not specifically granted in the combination of (i) the license details provided by you and accepted in the course of this licensing transaction, (ii) these terms and conditions and (iii) CCC's Billing and Payment terms and conditions.
- This Agreement will be void if the Type of Use, Format, Circulation, or Requestor Type was misrepresented during the licensing process.
- This Agreement shall be governed by and construed in accordance with the laws of the State of New York, USA, without regards to such state's conflict of law rules. Any legal action, suit or proceeding arising out of or relating to these Terms and Conditions or the breach thereof shall be instituted in a court of competent jurisdiction in New York County in the State of New York in the United States of America and each party hereby consents and submits to the personal jurisdiction of such court, waives any objection to venue in such court and consents to service of process by registered or certified mail, return receipt requested, at the last known address of such party.

WILEY OPEN ACCESS TERMS AND CONDITIONS

Wiley Publishes Open Access Articles in fully Open Access Journals and in Subscription journals offering Online Open. Although most of the fully Open Access journals publish open access articles under the terms of the Creative Commons Attribution (CC BY) License only, the subscription journals and a few of the Open Access Journals offer a choice of Creative Commons Licenses. The license type is clearly identified on the article.

The Creative Commons Attribution License

The [Creative Commons Attribution License \(CC-BY\)](#) allows users to copy, distribute and transmit an article, adapt the article and make commercial use of the article. The CC-BY license permits commercial and non-

Creative Commons Attribution Non-Commercial License

The [Creative Commons Attribution Non-Commercial \(CC-BY-NC\) License](#) permits use, distribution and reproduction in any medium, provided the original work is properly cited and is not used for commercial purposes.(see below)

Creative Commons Attribution-Non-Commercial-NoDerivs License

The [Creative Commons Attribution Non-Commercial-NoDerivs License](#) (CC-BY-NC-ND) permits use, distribution and reproduction in any medium, provided the original work is properly cited, is not used for commercial purposes and no modifications or adaptations are made. (see below)

Use by commercial "for-profit" organizations

Use of Wiley Open Access articles for commercial, promotional, or marketing purposes requires further explicit permission from Wiley and will be subject to a fee.

Further details can be found on Wiley Online Library
<http://olabout.wiley.com/WileyCDA/Section/id-410895.html>

Other Terms and Conditions:

v1.10 Last updated September 2015

Questions? customercare@copyright.com or +1-855-239-3415 (toll free in the US) or +1-978-646-2777.

SPRINGER NATURE LICENSE
TERMS AND CONDITIONS

Jul 28, 2021

This Agreement between Hospital de don benito-villanueva de la serena -- azucena lirio armas alvarez ("You") and Springer Nature ("Springer Nature") consists of your license details and the terms and conditions provided by Springer Nature and Copyright Clearance Center.

License Number	5117680343920
License date	Jul 28, 2021
Licensed Content Publisher	Springer Nature
Licensed Content Publication	Pediatric Radiology
Licensed Content Title	MRI of the normal appendix in children: data toward a new reference standard
Licensed Content Author	David W. Swenson et al
Licensed Content Date	Feb 17, 2016
Type of Use	Thesis/Dissertation
Requestor type	academic/university or research institute
Format	print and electronic
Portion	figures/tables/illustrations
Number of figures/tables/illustrations	1

Will you be translating?	no
Circulation/distribution	1 - 29
Author of this Springer Nature content	no
Title	validez y confiabilidad diagnostica de la ecografia en apendicitis aguda en niños
Institution name	Universidad de Santiago de Compostela
Expected presentation date	Sep 2021
Portions	Figure 4
Requestor Location	Hospital de don benito-villanueva de la serena Ilusion 3
Customer VAT ID	ES
Total	0.00 EUR
Terms and Conditions	

**Springer Nature Customer Service Centre GmbH
Terms and Conditions**

This agreement sets out the terms and conditions of the licence (the **Licence**) between you and **Springer Nature Customer Service Centre GmbH** (the **Licensor**). By clicking 'accept' and completing the transaction for the material (**Licensed Material**), you also confirm your acceptance of these terms and conditions.

1. Grant of License

1.1. The Licensor grants you a personal, non-exclusive, non-transferable, world-wide licence to reproduce the Licensed Material for the purpose specified in your order only. Licences are granted for the specific use requested in the order and for no other

use, subject to the conditions below.

1. 2. The Licensor warrants that it has, to the best of its knowledge, the rights to license reuse of the Licensed Material. However, you should ensure that the material you are requesting is original to the Licensor and does not carry the copyright of another entity (as credited in the published version).

1. 3. If the credit line on any part of the material you have requested indicates that it was reprinted or adapted with permission from another source, then you should also seek permission from that source to reuse the material.

2. Scope of Licence

2. 1. You may only use the Licensed Content in the manner and to the extent permitted by these Ts&Cs and any applicable laws.

2. 2. A separate licence may be required for any additional use of the Licensed Material, e.g. where a licence has been purchased for print only use, separate permission must be obtained for electronic re-use. Similarly, a licence is only valid in the language selected and does not apply for editions in other languages unless additional translation rights have been granted separately in the licence. Any content owned by third parties are expressly excluded from the licence.

2. 3. Similarly, rights for additional components such as custom editions and derivatives require additional permission and may be subject to an additional fee. Please apply to Journalpermissions@springernature.com/bookpermissions@springernature.com for these rights.

2. 4. Where permission has been granted **free of charge** for material in print, permission may also be granted for any electronic version of that work, provided that the material is incidental to your work as a whole and that the electronic version is essentially equivalent to, or substitutes for, the print version.

2. 5. An alternative scope of licence may apply to signatories of the [STM Permissions Guidelines](#), as amended from time to time.

3. Duration of Licence

3. 1. A licence for is valid from the date of purchase ('Licence Date') at the end of the relevant period in the below table:

Scope of Licence	Duration of Licence
Post on a website	12 months
Presentations	12 months
Books and journals	Lifetime of the edition in the language purchased

4. Acknowledgement

4. 1. The Licensor's permission must be acknowledged next to the Licenced Material in print. In electronic form, this acknowledgement must be visible at the same time as the figures/tables/illustrations or abstract, and must be hyperlinked to the journal/book's homepage. Our required acknowledgement format is in the Appendix below.

5. Restrictions on use

5. 1. Use of the Licensed Material may be permitted for incidental promotional use and minor editing privileges e.g. minor adaptations of single figures, changes of format, colour and/or style where the adaptation is credited as set out in Appendix 1 below. Any other changes including but not limited to, cropping, adapting, omitting material that affect the meaning, intention or moral rights of the author are strictly prohibited.

5. 2. You must not use any Licensed Material as part of any design or trademark.

5. 3. Licensed Material may be used in Open Access Publications (OAP) before publication by Springer Nature, but any Licensed Material must be removed from OAP sites prior to final publication.

6. Ownership of Rights

6. 1. Licensed Material remains the property of either Licensor or the relevant third party and any rights not explicitly granted herein are expressly reserved.

7. Warranty

IN NO EVENT SHALL LICENSOR BE LIABLE TO YOU OR ANY OTHER PARTY OR ANY OTHER PERSON OR FOR ANY SPECIAL, CONSEQUENTIAL, INCIDENTAL OR INDIRECT DAMAGES, HOWEVER CAUSED, ARISING OUT OF OR IN CONNECTION WITH THE DOWNLOADING, VIEWING OR USE OF THE MATERIALS REGARDLESS OF THE FORM OF ACTION, WHETHER FOR BREACH OF CONTRACT, BREACH OF WARRANTY, TORT, NEGLIGENCE, INFRINGEMENT OR OTHERWISE (INCLUDING, WITHOUT LIMITATION, DAMAGES BASED ON LOSS OF PROFITS, DATA, FILES, USE, BUSINESS OPPORTUNITY OR CLAIMS OF THIRD PARTIES), AND WHETHER OR NOT THE PARTY HAS BEEN ADVISED OF THE POSSIBILITY OF SUCH DAMAGES. THIS LIMITATION SHALL APPLY NOTWITHSTANDING ANY FAILURE OF ESSENTIAL PURPOSE OF ANY LIMITED REMEDY PROVIDED HEREIN.

8. Limitations

8. 1. BOOKS ONLY: Where 'reuse in a dissertation/thesis' has been selected the following terms apply: Print rights of the final author's accepted manuscript (for clarity, NOT the published version) for up to 100 copies, electronic rights for use only on a personal website or institutional repository as defined by the Sherpa guideline

[\(www.sherpa.ac.uk/romeo/\)](http://www.sherpa.ac.uk/romeo/).

8. 2. For content reuse requests that qualify for permission under the [STM Permissions Guidelines](#), which may be updated from time to time, the STM Permissions Guidelines supersede the terms and conditions contained in this licence.

9. Termination and Cancellation

9. 1. Licences will expire after the period shown in Clause 3 (above).

9. 2. Licensee reserves the right to terminate the Licence in the event that payment is not received in full or if there has been a breach of this agreement by you.

Appendix 1 — Acknowledgements:

For Journal Content:

Reprinted by permission from [the Licensor]: [Journal Publisher (e.g. Nature/Springer/Palgrave)] [JOURNAL NAME] [REFERENCE CITATION (Article name, Author(s) Name), [COPYRIGHT] (year of publication)

For Advance Online Publication papers:

Reprinted by permission from [the Licensor]: [Journal Publisher (e.g. Nature/Springer/Palgrave)] [JOURNAL NAME] [REFERENCE CITATION (Article name, Author(s) Name), [COPYRIGHT] (year of publication), advance online publication, day month year (doi: 10.1038/sj.[JOURNAL ACRONYM].)

For Adaptations/Translations:

Adapted/Translated by permission from [the Licensor]: [Journal Publisher (e.g. Nature/Springer/Palgrave)] [JOURNAL NAME] [REFERENCE CITATION (Article name, Author(s) Name), [COPYRIGHT] (year of publication)

Note: For any republication from the British Journal of Cancer, the following credit line style applies:

Reprinted/adapted/translated by permission from [the Licensor]: on behalf of Cancer Research UK: : [Journal Publisher (e.g. Nature/Springer/Palgrave)] [JOURNAL NAME] [REFERENCE CITATION (Article name, Author(s) Name), [COPYRIGHT] (year of publication)

For Advance Online Publication papers:

Reprinted by permission from The [the Licensor]: on behalf of Cancer Research UK: [Journal Publisher (e.g. Nature/Springer/Palgrave)] [JOURNAL NAME] [REFERENCE CITATION (Article name, Author(s) Name), [COPYRIGHT] (year of publication), advance online publication, day month year (doi: 10.1038/sj.[JOURNAL ACRONYM])

For Book content:

Reprinted/adapted by permission from [the Licensor]: [Book Publisher (e.g. Palgrave Macmillan, Springer etc)] [Book Title] by [Book author(s)] [COPYRIGHT] (year of publication)

Other Conditions:

Version 1.3

Questions? customercare@copyright.com or +1-855-239-3415 (toll free in the US) or +1-978-646-2777.



9. REFERENCIAS BIBLIOGRAFICAS

1. Mittal MK. Appendicitis. Rol of MRI. *Pediatr Emerg Care* 2019;35:63-68.
2. El-Radhi AS. Management of abdominal pain in children. *Br J Nurs* 2015;24:44-47.
3. Peter SD, Sharp SW, Holcomb III GW, Ostlie DJ. An evidence-based definition for perforated appendicitis derived from a prospective randomized trial. *J Pediatr Surg* 2008;43:2242-5.
4. Morrow SE, Newman KD. Current management of appendicitis. *Sem Pediatr Surg* 2007;16:34-40.
5. Marzuillo P, Germani C, Krauss BS, Barbi E. Appendicitis in children less than five years old: a challenge for the general practitioner. *World J Clin Pediatr* 2015;8:19-24.
6. Abo A, Shannon M, Taylor G, Bachur R. The influence of body mass index on the accuracy of ultrasound and computed tomography in diagnosing appendicitis in children. *Pediatr Emerg Care* 2011;27:731-6.
7. Rothrock SG, Pagane J. Acute appendicitis in children: emergency department diagnosis and management. *Ann Emerg* 2000;36:39-51.
8. Jablonski KA, Guagliardo MF. Pediatric appendicitis rupture rate: a national indicator of disparities in healthcare access. *Popul Health Metrics* 2005;3:4-12.
9. Stringer MD. Acute appendicitis. *J Pediatr Child Health* 2017;53:1071-6.
10. Fishman SJ, Pelosi L, Klavon SL, O'Rourke EJ. Perforated appendicitis: prospective outcome analysis for 150 children. *J Pediatr Surg* 2000;35:923-6.
11. Mandeville K, Monuteaux M, Pottker T, Bulloch B. Effects of timing to diagnosis and appendectomy in pediatric appendicitis. *Pediatr Emerg Care* 2015;31:753-8.
12. Van der Broek WT, Van der Ende ED, Bijnen AB, Breslau PJ, Gouma DJ. Which children could Benefit from additional diagnostic tools in case of suspected appendicitis ?. *J Pediatr Surg* 2004;39:570-4.

13. Vissers RJ, Lennarz WB. Pitfalls in appendicitis. *Emerg Med Clin N Am* 2010;28:103-18.
14. Applegate KE, Sivit CJ, Salvator AE, Borisa VJ, Dudgeon DL, Stallion AE, et al. Effect of cross sectional imaging on negative appendectomy and perforation rates in children. *Radiology* 2001;220:103-7.
15. Summa M, Perrone F, Priora S, Testa R, Quarati R, Spinoglio G. Integrated clinical-ultrasonographic diagnosis in acute appendicitis. *J Ultrasound* 2007;10:175-8.
16. Rosendahl K, Aukland SM, Fosse K. Imaging strategies in children with suspected appendicitis. *Eur Radiol* 2004;14:L138-L145.
17. Khairy G. Acute appendicitis: Is removal of a normal appendix still existing and can we reduce its rate?. *Saudi J Gastroenterol* 2009;15:167-70.
18. Flum DR, Morris A, Kiepsell T, Dellinger EP. Has misdiagnosis of appendicitis decreased over time?. A population based analysis. *Jama* 2001;286:1748-53.
19. Wong KKY, Cheung TWY, Tam PKH. Diagnosing acute appendicitis: are we overusing radiologic investigations? *J Pediatr Surg* 2008;43:2239-41.
20. Garcia Peña BM, Taylor GA, Fishman SJ, Mandl KD. Effect of an imaging protocol on clinical outcomes among pediatric patients with appendicitis. *Pediatrics* 2002;110:1088-93.
21. Smith MP, Katz DS, Lalani T, Carucci LR, Cash BD, Kim DH, et al. ACR Appropriateness criteria right lower quadrant pain suspected appendicitis. *Ultrasound Quarterly* 2015;31:85-91.
22. Glass CC, Rangel SJ. Overview and diagnosis of acute appendicitis in children. *Sem Pediatr Surg* 2016;25:198-203.
23. Kim JS. Acute abdominal pain in children. *Pediatr Gastroenterol Hepatol Nutr* 2013;16:219-24.
24. Leung AKC, Sigalet DL. Acute abdominal pain in children. *Am Fam Physician* 2003;67:2321-6.
25. Ashcraft KW. Consultation with the specialist: acute abdominal pain. *Pediatr Rev* 2000;21:363-6.
26. Reust CE, Williams A. Acute abdominal pain in children. *Am Fam Physician* 2016;93:830-6.
27. Cass DL. Ovarian torsion. *Sem Pediatr Surg* 2005;14:86-92.
28. Loening-Baucke V, Swidsinski A. Constipation as cause of acute abdominal pain in children. *J Pediatr* 2007;151:666-9.

REFERENCIAS BIBLIOGRÁFICAS

29. Dickson AP, Mackinlay GA. Rectal examination and acute appendicitis. *Arch Dis Child* 1985;60:666-7.
30. Kristinsson G, Wall SP, Crain EF. The digital rectal examination in pediatric trauma: A pilot study. *J Emerg* 2007;32:59-62.
31. Iyer R, Nallasamy K. Child with abdominal pain. *Indian J Pediatr* 2018;85:71-6.
32. Beltran MA, Almonacid J, Vicencio A, Gutierrez J, Cruces KS, Cumsille MA. Predictive value of White blood cell count and C reactive protein in children with appendicitis. *J Pediatr Surg* 2007;42:1208-14.
33. Murphy CG, Van de Pol AC, Harper MB, Bachur RG. Clinical predictors of occult pneumonia in the febrile child. *Acad Emerg Med* 1999;14:243-9.
34. Balachandran B, Singhi S, Lal S. Emergency management of acute abdomen in children. *Indian J Pediatr* 2013;80:226-34.
35. Smith J, Fox SM. Pediatric abdominal pain. An emergency medicine perspective. *Emerg Med Clin N Am* 2016;34:341-61.
36. Hayes R. Abdominal pain. General imaging strategies. *Eur Radiol* 2004;14:L123-L137.
37. Rothrock SG, Green SM, Harding M, Bervel D, Rush JJ, Pignatelli-Thomas T. Plain abdominal in the detection of acute medical and surgical disease in children: a retrospective analysis. *Pediatr Emerg Care* 1991; 7:281-5.
38. Babcock DS. Sonography of the acute abdomen in the pediatric patient. *J Ultrasound Med* 2002;21:887-99.
39. Neufeld D, Vainrib M, Buklan G, Gutermacher M, Paran H, Werner M, et al. Management of acute appendicitis: an imaging strategy in children. *Pediatr Surg Int* 2010;26:167-71.
40. Adibe OO, Amin SR, Hansen EN, Chong AJ, Perger L, Keijzer R, et al. An evidence-based clinical protocol for diagnosis of acute appendicitis decreased the use of computed tomography in children. *J Pediatr Surg* 2011;46:192-6.
41. Kim MK, Strait RT, Sato TT, Hennes HM. A randomized clinical trial of analgesia in children with acute abdominal pain. *Acad Emerg Med* 2002;9:281-287.
42. Green R, Bulloch B, Kabani A, Hancock BJ, Tenenbein M. Early analgesia for children with acute abdominal pain. *Pediatrics* 2005;116:978-83.
43. Robb AL, Ali S, Poonai N, Thompson GC. Pain management of acute appendicitis in Canadian pediatric emergency departments. *Can Assoc Emerg Physicians* 2017;19:417-23.

44. Fitz RM. Perforating inflammation of the vermiform appendix with special reference to its early diagnosis and treatment. *Am J Med Sci* 1886;92:321-46.
45. Sivit CJ. Imaging the child with right lower quadrant pain and suspected appendicitis: current concepts. *Pediatr Radiol* 2004;34:447-53.
46. Addiss DG, Shaffer N, Fowler BS, Tauxe RV. The epidemiology of appendicitis and appendectomy in the united states. *Am J Epidemiol* 1990;132:910-25.
47. Alloo J, Gerstle T, Shilyansky J, Ein SH. Appendicitis in children less than 3 years of age: a 28 year review. *Pediatr Surg Int* 2004;19:777-9.
48. Aarabi S, Sidhwa F, Riehle KJ, Chen Q, Mooney DP. Pediatric appendicitis in New England:epidemiology and outcomes. *J Pediatr Surg* 2011;46:1106-14.
49. Jancelewicz T, Kim G, Miniati D. Neonatal appendicitis: a new look at an old zebra. *J Pediatr Surg* 2008;43:E1-E5.
50. Sakellaris G, Tilemis S, Charissis G. Acute appendicitis in preschool age children. *Eur J Pediatr* 2005;164:80-3.
51. Nance ML, Adamson WT, Hedrick HL. Appendicitis in the young child: a continuing diagnostic challenge. *Pediatr Emerg Care* 2000;16:160-2.
52. Pearl RH, Hale DA, Molloy M, Schutt DC, Jaques DP. Pediatric appendectomy. *J Pediatr Surg* 1995;30:173-81.
53. Lau ST, Caty MG. Appendicitis. En: Wyllie R, Hyams JS, editores. *Pediatric Gastrointestinal and liver disease*. 3ed. Netherlands:Saunders Elsevier;2006.p.703-709.
54. De Garis CF. Topography and development of the cecum appendix. *Ann Surg* 1941;113:540-8.
55. Rybkin AV, Thoeni RF. Current concepts in imaging of appendicitis. *Radiol clin N Am* 2007;45:411-22.
56. Wakeley CPG. Position of the vermiform appendix as ascertained by analysis of 10000 cases. *J Anat* 1933;67:277-83.
57. Bhangu A, Soreide K, Di Saveiro S, Assarsson JH, Drake FT. Acute appendicitis: modern understanding of pathogenesis, diagnosis and management. *Lancet* 2015;386:1278-86.
58. Sudhakaran N, Ade-Ajayi N. Appendicitis in children. *Surgery* 2010;28:16-21.

REFERENCIAS BIBLIOGRÁFICAS

59. Richardsen I, Schöb DS, Ulmer TF, Steinau G, Neumann UP, Klink CD, et al. Etiology of appendicitis in children: the role of bacterial and viral pathogens. *J Invest Surg* 2016;29:74-9.
60. Mengesha MD, Teklu GG. A case report on recurrent appendicitis: An often forgotten and atypical cause of recurrent abdominal pain. *Ann Med Surg* 2018;28:16-19.
61. Rentea RM, Peter SD. Pediatric appendicitis. *Surg Clin N Am* 2017;97:93-112.
62. Rentea RM, Peter SD, Snyder CL. Pediatric apendicitis: state of the art review. *Pediatr Surg Int* 2017;33:269-83.
63. Klein MD. Clinical approach to a child with abdominal pain who might have appendicitis. *Pediatr Radiol* 2007;37:11-14.
64. Becker T, Kharbanda A, Bachur R. Atypical clinical features of pediatric appendicitis. *Acad Emerg Med* 2007;14:124-9.
65. Rothrock SG, Skeoch G, Rush JJ, Johnson NE. Clinical features of misdiagnosed appendicitis in children. *Ann Emerg Med* 1991;20:45-50.
66. Kwok MY, Kim MK, Gorelick MH. Evidence-based approach to the diagnosis of appendicitis in children. *Pediatr Emerg Care* 2004;20:690-8.
67. Paulson EK, Kalady MF, Pappas TN. Clinical practice. Suspected appendicitis. *N Engl J Med* 2003;348:236-42.
68. Bundy DG, Byerley JS, Liles A, Perrin EM, Katznelson J, Rice HE. Does the child have appendicitis? *JAMA* 2007;298:438-51.
69. Klein MD. Clinical approach to a child with abdominal pain who might have appendicitis. *Pediatr Radiol* 2007;37:11-14.
70. Wilcox RT, Trarverso LW. Have the evaluation and treatment of acute appendicitis changed with new technology? *Surg Clin North Am* 1997;77:1355-70.
71. Dalal I, Somekh E, Bilker-Reich A, Boaz M, Gorenstein A, Serour F. Serum and peritoneal inflammatory mediators in children with suspected acute appendicitis. *Arch Surg* 2005;140:169-73.
72. Stefanutti G, Ghirardo V, Gamba P. Inflammatory markers for acute appendicitis in children, are they helpful? *J Pediatr Surg* 2007;42:773-6.
73. Allister L, Bachur R, Glickman J, Horwitz B. Serum markers in acute appendicitis. *J Surg Res* 2011;18:70-5.

74. Pova P. C-reactive protein: a valuable marker of sepsis. *Intensive Care Med* 2002;28:235-43.
75. Kwang KY, Nager AL. Diagnosing pediatric appendicitis: usefulness of laboratory markers. *Am J Emerg Med* 2010;28:1009-15.
76. Chung JK, Kong MS, Lin SL, Lin TY, Huang CS, Lou CC, et al. Diagnostic value of C-reactive protein in children with perforated appendicitis. *Eur J Pediatr* 1996;155:529-31.
77. Yu CW, Li J, Wu MH, Shen CJ, Wu JY, Lee CC. Systematic review and metaanalysis of the diagnostic accuracy of procalcitonin, C-reactive protein and white blood cell count for suspected acute appendicitis. *Br J Surg* 2013;100:322-9.
78. Wang LT, Prentiss KA, Simon JZ, Doody DP, Ryan DP. The use of white blood cell count and left shift in the diagnosis of appendicitis in children. *Pediatr Emerg Care* 2007;23:69-76.
79. Oncel M, Degirmenci B, Demirhan N, Hakyemez B, Altuntas YE, Aydinli M. Is the use of plain abdominal radiographs (PAR) a necessity for all patients with suspected acute appendicitis in emergency services? *Curr Surg* 2003;60:296-300.
80. Deutsch A, Leopold GR. Ultrasonic demonstration of the inflamed appendix: case report. *Radiology* 1981;140:163-4.
81. Old JL, Dusing RW, Yap W, Kirks J. Imaging for suspected appendicitis. *Am Fam Physician* 2005;71:-8.
82. Doria AS, Moineddin R, Kellenberger CJ. US or CT for diagnosis of appendicitis in children and adults? A meta-analysis. *Radiology* 2006;241:83-94.
83. Davies DA, Yanchar NL. Appendicitis in the obese child. *J Pediatr Surg* 2007;42:857-61.
84. Schuh S, Man C, Cheng A, Murphy A, Mohanta A, Moineddin R, et al. Predictors of non-diagnostic ultrasound scanning in children with suspected appendicitis. *J Pediatr* 2011;158:112-8.
85. Ramachandran P, Sivitt CJ, Newman KD, Schwartz MZ. Ultrasonography as an adjunct in the diagnosis of acute appendicitis: A 4-year experience. *J Pediatr Surg* 1996;31:164-9.
86. Dille A, Wesson D, Munden M, Hicks J, Brandt M, Minifee P, et al. The impact of ultrasound examinations on the management of children with suspected appendicitis: A 3 year analysis. *J Pediatr Surg* 2001;36:303-8.
87. Gongidi P, Bellah RD. Ultrasound of the pediatric appendix. *Pediatr Radiol* 2017;47:1091-100.

REFERENCIAS BIBLIOGRÁFICAS

88. Puylaert JB. Acute appendicitis: US evaluation using graded compression. *Radiology* 1986;158:355-60.
89. Janitz E, Naffaa L, Rubin M, Ganapathy SS. Ultrasound evaluation for appendicitis focus on the pediatric population: a review of the literature. *J Am Osteopath Coll Radiol* 2016;5:5-14.
90. Sivitz AB, Cohen SG, Tejani C. Evaluation of acute appendicitis by pediatric emergency physician sonography. *Am Emerg Med* 2014;64:358-64.
91. Lee JH. Sonography of acute appendicitis. *Semin Ultrasound CT MR* 2003;24:74-82.
92. Hayden CK Jr. Ultrasonography of the acute pediatric abdomen. *Radiol Clin North Am* 1996;34:791-806.
93. Vignault F, Filiatrault D, Brandt ML, Garel L, Grignon A, Ouimet A. Acute appendicitis in children: evaluation with US. *Radiology* 1990;176:501-4.
94. Jeffrey RB, Laing FC, Townsend RR. Acute appendicitis: sonographic criteria based on 250 cases. *Radiology* 1988;167:327-9.
95. Kessler N, Cyteval C, Gallix B, Lesnik A, Blaya PM, Pujol J, et al. Appendicitis: evaluation of sensitivity, specificity and predictive values of US, Doppler US and laboratory findings. *Radiology* 2004;230:472-8.
96. Sivit CJ, Applegate E. Imaging of acute appendicitis in children. *Semin Ultrasound CT MR* 2003;24:74-82.
97. Hahn HB, Hoepner FU, Kalle TV, Macdonald EBM, Prantl F, Spitzer IM. Sonography of acute appendicitis in children: 7 years of experience. *Pediatr Radiol* 1998;28:147-51.
98. Carpenter JL, Orth RC, Zhang W. Diagnostic performance of US for differentiating perforated from nonperforated pediatric appendicitis: a prospective cohort study. *Radiology* 2016;282:160-75.
99. Riedesel EL, Weber BC, Shore MW, Cartmill RS, Ostlie DJ, Leys CM, et al. Diagnostic performance of standardized ultrasound protocol for detecting perforation in pediatric appendicitis. *Pediatr Radiol* 2019;49:1726-34.
100. Rentea RM, Peter St, Peter SD. Contemporary management of appendicitis in children. *Adv Pediatr*. 2017;64:225-51.
101. Kabir SA, Kabir SL, Sun R, Jafferbhoy S, Karim A. How to diagnose an acutely inflamed appendix: a systematic review of the latest evidence. *Int J Surg* 2017;40:155-62.
102. Brennan GDG. Pediatric appendicitis: Pathophysiology and appropriate use of diagnostic imaging. *Can J Emerg* 2006;8:425-32.

103. Wan MI, Krahn M, Ungar WJ, Caku E, Sung L, Santiago Medina L, et al. Acute appendicitis in young children: cost-effectiveness of US versus CT in diagnosis-a Markov decision analytic model. *Radiology* 2009;250:378-86.
104. Parks NA, Schroepfel TJ. Update on imaging for acute appendicitis. *Surg Clin N Am* 2011;91:141-54.
105. Roy H, Burbridge B. To CT or not to CT? The influence of computed tomography on the diagnosis of appendicitis in obese pediatric patients. *Can J Surg* 2015;58:181-7.
106. Callahan MJ, Rodriguez DP, Taylor GA. CT of appendicitis in children. *Radiology* 2002;224:325-32.
107. Laituri CA, Fraser JD, Aguayo P, Fike FB, Garey CL, Sharp SW, et al. The lack of efficacy for oral contrast in the diagnosis of appendicitis by computed tomography. *J Surg Res* 2011;170:100-3.
108. Fefferman NR, Roche KJ, Pinkney LP, Ambrosino MM, Genieser NB. Suspected appendicitis in children: focused CT technique for evaluation. *Radiology* 2001;220:691-5.
109. Ramarajan N, Krishnamoorthi R, Barth R, Ghanouni P, Mueller C, Dannenburg B, et al. An interdisciplinary initiative to reduce radiation exposure : Evaluation of appendicitis in a pediatric emergency department with clinical assessment supported by a staged ultrasound and computed tomography pathway. *Acad Emerg Med* 2009;16:1258-65.
110. Applegate KE, Sivit CJ, Myers MT, Pschesang B. Helical CT diagnosis of acute appendicitis in children: spectrum of CT findings. *Am J Roentgenol* 2001;176:501-5.
111. Thieme ME, Leeuwenburgh MMN, Valdehueva ZD, Bouman DE, De Bruin IGJM, Schreurs WH, et al. Diagnostic accuracy and patient acceptance of MRI in children with suspected appendicitis. *Eur Radiol* 2014;24:630-7.
112. Warner J, Desoky S, Tiwari HA, Morello F, Gilbertson D, Udayasankar V. Unenhanced MRI of the abdomen and pelvis in the comprehensive evaluation of acute atraumatic abdominal pain in children. *Am J Roentgenol* 2020;215:1-11.
113. Moore MM, Gustas CN, Choudhary AK, Methratta ST, Hulse MA, Geeting G, et al. MRI for clinically suspected pediatric appendicitis: an implemented program. *Pediatr Radiol* 2012;42:1056-63.
114. Herliczek TW, Swenson DW, Mayo-Smith WW. Utility of MRI after inconclusive ultrasound in pediatric patients with suspected appendicitis: retrospective review of 60 consecutive patients. *Am J Roentgenol* 2013;200:969-73.
115. Swenson DW, Schooler GR, Stamoulis C, Lee EY. MRI of the normal appendix in children: data toward a new reference standard. *Pediatr Radiol* 2016;46:1003-10.

REFERENCIAS BIBLIOGRÁFICAS

116. Swenson DW, Ayala RS, Sams C, Lee EY. Practical Imaging strategies for acute appendicitis in children. *Am J Roentgenol* 2018;211:1-9.
117. Bendeck SE, Nino-Murcia M, Berry GJ, Jeffrey RB Jr. Imaging for suspected appendicitis: negative appendectomy and perforation rates. *Radiology* 2002;225:131-6.
118. Peña BM, Taylor GA, Fishman SJ, Mandl KD. Effect of an imaging protocol on clinical outcomes among pediatric patients with appendicitis. *Pediatrics* 2002;110:1088-93.
119. Mandeville K, Pottker T, Bulloch B, Liu J. Using appendicitis scores in the pediatric ED. *Am J Emerg Med* 2011;29:972-77.
120. Macco S, Vrouenraets BC, De Castro SMM. Evaluation of scoring systems in predicting acute appendicitis in children. *Surgery* 2016;160:1599-604.
121. Flores-Nava G, Jamaica-Balderas ML, Landa-García RA, Parraguirre-Martínez S, Lavalle-Villalobos A. Appendicitis en la etapa pediátrica: correlación clinicopatológica. *Bol Med Hosp Infant Mex* 2005;62:195-201.
122. Lander A. The role of imaging in children with suspected appendicitis: the UK perspective. *Pediatr Radiol* 2007;37:5-9.
123. Andersson RE, Petzold MG. Nonsurgical treatment of appendiceal abscess or phlegmon: a systematic review and metaanalysis. *Ann Surg* 2007;246:741-8.
124. Spear R, Kimmey MB, Wang KY, Sillery JK, Benjamin DR, Sawin RS. Appendiceal US scans: histologic correlation. *Radiology* 1992;183: 831-4.
125. Petras RE, Goldblum JR. Appendix. En: Damjanov I, Linder J, editores. *Anderson's Pathology*, 10th ed. St Louis, MO: Mosby;1996.p.1728-40.
126. Patriquin HB, Garcier JM, LafortuneM, Yazbeck S, Russo P, Jequier S, et al. Appendicitis in children and young adults: Doppler sonographic-pathologic correlation. *Am J Roentgenol* 1996;166:629-33.
127. Guo G, Greenson JK. Histopathology of interval (delayed) appendectomy specimens: strong association with granulomatous and xanthogranulomatous appendicitis. *Am J Surg Pathol* 2003;27:1147-51.
128. Gross I, Siedner-Weintraub Y, Stibbe S, Rekhtman D, Weiss D, Simanovsky N, et al. Characteristics of mesenteric lymphadenitis in comparison with those of acute appendicitis in children. *Eur J Pediatr* 2017;176:199-205.
129. Hartman S, Brown E, Loomis E, Rusell HA. Gastroenteritis in children. *Am Fam Physician* 2019;99:159-65.

130. Gross I, Siedner-Weintraub Y, Stibbe s, Rekh tamn d, Weiss D, Simanovsky N, et al. Characteristics of mesenteric lymphadenitis in comparison with those of acute appendicitis in children. *Eur J Pediatr* 2017;176:199-215.
131. Sung T, Callahan MJ, Taylor GA. Clinical and imaging mimickers of acute appendicitis in the pediatric population. *Am J Roentgenol* 2006;186:67-74.
132. Dasgupta R, Renaud E, Goldin AB, Baird R, Cameron DB, Arnold MA, et al. Ovarian torsion in pediatric and adolescent patients: A systematic review. *J Pediatr Surg* 2018;53:1387-91.
133. Baldisserotto M, Maffazzoni DR, Dora MD. Sonographic findings of Merkel's diverticulitis in children. *Am J Roentgenol* 2003;180:425-8.
134. Gosain A, Blakely M, Boulden T, Uffman JK, Seetharamaiah R, Huang E, et al. Omental infarction: preoperative diagnosis and laparoscopic management in children. *J Laparoendosc Adv Surg Tech A*. 2010;20:777-80.
135. Nagar H, Kessler A, Ben-Sira L, Klepikow I, Wiess J, Graif M. Omental infarction: an unusual cause of acute abdomen in children. *Pediatr Surg Int* 2003;19:677-9.
136. Poddar U. Approach to constipation in children. *Indian Pediatr* 2016;53:319-27.
137. Tsalkidis A, Gardikis S, Cassimos D, Kambouri K, Tsalkidou E, Deftereos S, et al. Acute abdomen in children due to extraabdominal causes. *Pediatr Int* 2008;50:315-8.
138. Regoli M, Chiappini E, Bonsignori F, Galli L, De Martino M. Update on the management of acute pharyngitis in children. *Ital J Pediatr* 2011;31:10.
139. Jangjoo A, Amouzeshi A, Jalali AW. Gangrenous appendicitis in a child with Henoch-Schonlein purpura. *J Pediatr Surg* 2008;43:E33-E35.
140. Rosen MJ, Dhawan A, Saeed SA. Inflammatory bowel disease in children and adolescents. *JAMA Pediatr* 2015;169:1053-60.
141. Poffenberger CM, Gausche-Hill M, Ngai S, Myers A, Renslo R. Cholelithiasis and its complications in children and adolescents: update and case discussion. *Pediatr Emerg Care* 2012;28:68-76.
142. Poddighe D, Sazonov V. Acute acalculous cholecystitis in children. *World J Gastroenterol* 2018;24:4870-9.
143. Blackwood P, Grabowski J. Chronic cholecystitis in the pediatric population: an underappreciated disease process. *Gastroenterol Hepatol Bed Bench* 2017;10:125-30.
144. Uc A, Husain SZ. Pancreatitis in children. *Gastroenterology* 2019;156:1969-78.

REFERENCIAS BIBLIOGRÁFICAS

145. Bowlin PR, Gatti JM, Murphy JP. Pediatric testicular torsion. *Surg Clin North Am* 2017;97:161-72.
146. Edwards EA, Pigg N, Courtier J, Zapala MA, Mackenzie JD, Phelps AS. Intussusception: past, present and future. *Pediatr Radiol* 2017;47:1101-8.
147. Westerberg DP. Diabetic ketoacidosis: evaluation and treatment. *Am Fam Physician* 2013;187:337-46.
148. Fisher JD, Reeves JJ. Presentation variability of acute urolithiasis in school-aged children. *Am J Emerg Med* 2004;22:108-10.
149. Mousavi SM, Paydar S, Tahmasebi S, Ghahramani L. The effects of intravenous acetaminophen on pain and clinical findings of patients with acute appendicitis: A randomized clinical trial. *Bull Emerg Trauma* 2014;2:22-6.
150. Snyder MJ, Guthrie M, Cagle S. Acute appendicitis: Efficient diagnosis and management. *Am Fam Physician* 2018;98:25-33.
151. Jacob R, Shavit I. Emergency department pain management of acute abdominal pain and acute appendicitis in children. *Isr Med Assoc J* 2016; 18:689-91.
152. Hamill JK, Hill AG. A history of the treatment of appendicitis in children: lessons learned. *ANZ J Surg* 2016;86:762-7.
153. Esposito C, Borzi P, Valla JS, Mekki M, Nouri A, Becmeur F, et al. Laparoscopic versus open appendectomy in children: a retrospective comparative study of 2332 cases. *World J Surg* 2007;31:750-5.
154. Liu Y, Cui Z, Zhang R. Laparoscopic versus open appendectomy for acute appendicitis in children. *Indian Pediatr* 2017;54:938-41.
155. Goldin AB, Sawin RS, Garrison MM, Zerr DM, Christakis DA. Aminoglycoside based triple antibiotic therapy versus monotherapy for children with ruptured appendicitis. *Pediatrics* 2007;119:905-11.
156. Fishman SJ, Pelosi L, Klavon SL, O'Rourke EJ. Perforated appendicitis: prospective outcome analysis for 150 children. *J Pediatr Surg* 2000;35:923-6.
157. Yu TC, Hamill JKM, Evans SM, Price NR, Morreau PN, Upadhyay VA, et al. Duration of postoperative intravenous antibiotics in childhood complicated appendicitis: A propensity score matched comparison study. *Eur J Pediatr Surg* 2014;24:341-9.
158. Van Rossem CC, Schreinemacher MHF, Van Geloven AAW, Bemelman WA, Snapshot Appendicitis Collaborative Study Group. Antibiotic duration after laparoscopic appendectomy for acute complicated appendicitis. *JAMA Surg* 2016;151:323-9.

159. Olsen J, Skovdal J, Qvist N, Bisgaard T. Treatment of appendiceal mass-a qualitative systematic review. *Dan Med J* 2014;69:A4881.
160. Watanabe R, Otsuji A, Nakamura Y, Higuchi T, Takahashi A, Saito T, et al. Superior outcomes (but at higher costs) of nonoperative management with interval appendectomy over immediate surgery in appendicitis with abscess: Results from a large adult population cohort. *Asian J Endosc Surg* 2020;13:86-94.
161. Van Amstel P, Sluckin TC, Van Amstel T, Van der lee JH, De Vries R, Derikx JPM, et al. Management of appendiceal mass and abscess in children, early appendectomy or initial non-operative treatment? A systematic review and meta-analysis. *Surg Endosc* 2020;34:5234-49.
162. Ein SH, Shandling B. Is interval appendectomy necessary after rupture of an appendiceal mass? *J Pediatr Surg* 1996;31:849-50.
163. Gahukamble DB, Gahukamble LD. Surgical and pathological basis for interval appendectomy after resolution of appendicular mass in children. *J Pediatr Surg* 2000;35:424-7.
164. Van Rossem CC, Bolmers MDM, Schreinemacher MHF, Van Geloven AAW, Belman WA. Prospective nationwide outcome audit of surgery for suspected acute appendicitis. *Br J Surg* 2015;103:144-51.
165. Tiboni S, Bhangu A, Hall NJ. Outcome of appendicectomy in children performed in paediatric surgery units compared with general surgery units. *Br J Surg* 2014;101:707-14.
166. Gorter RR, Meiring S, Van der Lee J, Heij HA. Intervention not always necessary in post-appendectomy abscesses in children; clinical experience in a tertiary surgical centre and an overview of the literature. *Eur J Pediatr Surg* 2016;175:1185-91.
167. Forgues D, Habbig S, Diallo AF, Kalfa N, Lopez M, Allal H, et al. Post-appendectomy intra-abdominal abscesses can they successfully be managed with the sole use of antibiotic therapy? *Eur J Pediatr Surg* 2007;17:104-9.
168. Dhaou MB, Ghorbel S, chouikh T, Charieg A, Nouira F, Khalifa SB, et al. Conservative management of post-appendectomy intraabdominal abscesses. *Ital J Pediatr* 2010;36:68.
169. Ahlberg G, Bergdahl S, Rutqvist J, Söderquist C, Frenckner B. Mechanical small bowel obstruction after conventional appendectomy in children. *Eur J Pediatr Surg* 1997;7:13-5.
170. Manatakis DK, Aheimastos V, Antonopoulou MI, Agalianos C, Tsiaoussis J, Xynos E. Unfinished business: A systematic review of stump appendicitis. *World J Surg* 2019;43:2756-61.

REFERENCIAS BIBLIOGRÁFICAS

171. Rasmussen T, Fonnes S, Rosenberg J. Long term complications of appendectomy: a systematic review. *Scand J Surg* 2018;107:189-96.
172. Kaplan GG, Jackson T, Sands BE, Frisch H, Andersson RE, Korzenik J. The risk of developing Crohn's disease after an appendectomy: A metaanalysis. *Am J Gastroenterol* 2008;103:2925-31.
173. Childers CP, Dworsky JQ, Massoumi RfL, Shenoy R, Maggard-Gibbons M, Lee SL, et al. The contemporary appendectomy for acute uncomplicated appendicitis in children. *Surgery* 2019;165:1027-34.
174. Falk s, Schutze U, Guth H, Stutte MJ. Chronic recurrent appendicitis. A clinicopathologic study of 47 cases. *Eur J Pediatr* 1991;1:277-81.
175. Kim D, Butterworth SA, Goldman RD. Chronic appendicitis in children. *Can Fam Physician* 2016;62:304-5.
176. Savrin RA, Clausen K, Martin EW, Cooperman M. Chronic and recurrent appendicitis. *Am J Surg* 1979;137:355-7.
177. Dikicier E, Altintoprak F, Ozdemir K, Gundogdu K, Uzunoglu MY, Cakmak G, et al. Stump appendicitis: a retrospective review of 3130 consecutive appendectomy cases. *World J Emerg Surg* 2018;13:22
178. Fraser N, Gannon C, Stringer MD. Appendicular colic and the non-inflamed appendix: fact or fiction? *Eur J Pediatr Surg* 2004;14:21-4.
179. Stringel G, Berezin SH, Bostwick HE, Malaata MS. Laparoscopy in the management of children with chronic recurrent abdominal pain. *JLS* 1999;3:215-9.
180. Santiago Pérez MI, Hervada Vidal X, Naveira Barbeito G, Silva LC, Fariñas H, Vázquez E, et al. El programa Epidat: usos y perspectivas. *Rev Panam Salud Pública* 2010;27:80-2.
181. Rodriguez E, Valero J, Jaramillo L, Vallejo-Ortega MT, Lagos L. Evaluation of concordance among surgeons and pathologists regarding the diagnosis and classification of acute appendicitis in children. *J Pediatr Surg* 2020;55:1503-6.
182. Quigley AJ, Stafrace S. Ultrasound assessment of acute appendicitis in paediatric patients: methodology and pictorial overview of findings seen. *Insights Imaging* 2013;4:741-51.
183. Holscher HC, Heij HA. Imaging of acute appendicitis in children: EU versus US...or US versus CT? A European perspective. *Pediatr Radiol* 2009;39:497-9.

184. Nah SA, Ong SS, Lim WX, Amuddhu SK, Tang PH, Low Y. Clinical relevance of the nonvisualized appendix on ultrasonography of the abdomen in children. *J Pediatr* 2017;182:164-9.
185. Wiersma R, Toorenvliet BR, Bloem JL, Allema JH, Holscher HC. US examination of the appendix of the appendix in children with suspected appendicitis: the additional value of secondary signs. *Eur Radiol* 2009;19:455-61.
186. Bachur RG, Callahan MJ, Monuteaux MC, Rangel SJ. Integration of ultrasound findings and a clinical score in the diagnostic evaluation of pediatric appendicitis. *J Pediatr* 2015;166:1134-9.
187. Larson DB, Trout AT, Fierke SR, Towbin AJ. Improvement in diagnostic accuracy of ultrasound of the pediatric appendix through the use of equivocal interpretive categories. *Am J Roentgenol* 2015;204:849-56.
188. Fallon SC, Kim ME, Hallmark CA, Carpenter JL, Eldin KW, Lopez ME, et al. Correlating surgical and pathological diagnoses in pediatric appendicitis. *J Pediatr Surg* 2015;50:638-41.
189. Pham XBD, Sullins VF, Kim DY, Range B, Kaji AH, De Virgilio CM, et al. Factors predictive of complicated appendicitis in children. *J Surg Res* 2016;206:62-66.
190. Cerda J, Villarroel L. Evaluación de la concordancia interobservador en investigación pediátrica: Coeficiente de Kappa. *Rev Chil Pediatr* 2008;79:54-8.
191. Prada-Arias M, Gomez-Veiras J, Vazquez JL, Salgado-Barreira A, Montero-Sanchez M, Fernandez-Lorenzo JR. Apendicitis or non-specific abdominal pain in pre-school children: When to request abdominal ultrasound. *J Pediatr Child Health* 2020;56:367-71.
192. Gendel I, Gutermacher M, Buklan G, Lazar L, Kidron D, Paran H, et al. Relative value of clinical, laboratory and imaging tools in diagnosing pediatric acute appendicitis. *Eur J Pediatr Surg* 2011;21:229-33.
193. Braveman P, Schaaf VM, Egerter S, Bennett T, Schecter W. Insurance-related differences in the risk of ruptured appendix. *N Engl J Med* 1994;331:444-9.
194. Aspelund G, Fingeret A, Gross E, Kessler D, Keung C, Thirumoorthi A, et al. Ultrasonography/MRI versus CT for diagnosing appendicitis. *Pediatrics* 2014;133:586-93.
195. Wang ZH, Ye J, Wang YS, Liu Y. Diagnostic accuracy of pediatric atypical appendicitis. Three case reports. *Case Reports* 2019;98:e15006.
196. Astroza EG, Cortés VC, Pizarro VH, Umaña FM, Bravo MM, Casas CR. Diagnóstico clínico en appendicitis aguda: una evaluación prospectiva. *Rev Chil Cir* 2005;57:337-9.

REFERENCIAS BIBLIOGRÁFICAS

197. Kharbanda AB, Stevenson MD, Macias CG, Sinclair K, Dudley NC, Bennett J, et al. Interrater reliability of clinical findings in children with possible appendicitis. *Pediatrics* 2012;129:695-700.
198. Del Cura JL, Oleaga L, Grande D, Vela AC, Miren A. Indicación de las técnicas de diagnóstico por la imagen en la sospecha de apendicitis aguda: Propuesta de protocolo diagnóstico. *Radiología* 2001;43:478-89.
199. Alter SM, Walsh B, Lenehan PJ, Shih RD. Ultrasound for diagnosis of appendicitis in a community hospital emergency department has a high rate of nondiagnostic studies. *J Emerg Med* 2017;52:1-6.
200. Le J, Kurian J, Cohen HW, Weinberg G, Scheinfeld MH. Do clinical outcomes suffer during transition to an ultrasound-first paradigm for the evaluation of acute appendicitis in children? *Am J Roentgenol* 2013;201:1348-52.
201. Kim E, Subhas G, Mittal VK, Golladay ES. C reactive protein estimation does not improve accuracy in the diagnosis of acute appendicitis in pediatric patients. *Int J Surg* 2009;7:74-7.
202. Xharra S, Gashi-Luci L, Xharra K, Veselaj F, Bicaj B, Sada F, et al. Correlation of serum C reactive protein, White blood count and neutrophil percentage with histopathology findings in acute appendicitis. *World J Emerg Surg* 2012;7:27
203. Beltran MA, Almonacid J, Vicencio A, Gutierrez J, Cruces KS, Cumsille MA. Predictive value of white blood cell count and C reactive protein in children with appendicitis. *J Pediatr Surg* 2007;42:1208-14.
204. Al-Abed YA, Alobaid N, Myint F. Diagnostic markers in acute appendicitis. *Am J Surg* 2015;209:1043-7.
205. Shogilev DJ, Duus N, Odom SR, Shapiro NI. Diagnosing apendicitis: Evidence-based review of the diagnostic approach in 2014. *West J Emer Med* 2014;15:859-71.
206. Sengupta A, Bax G, Paterson-Brown S. White cell count and C reactive protein measurement in patients with possible appendicitis. *Ann R Coll Surg Engl* 2009;91:113-5.
207. Stefanutti G, Ghirardo V, Gamba P. Inflammatory markers for acute appendicitis in children: are they helpful? *J Pediatr Surg* 2007;42:773-6.
208. Benabbas R, Hanna M, Shah J, Sinert R. Diagnostic accuracy of history, physical examination, laboratory tests and point of care ultrasound for pediatric acute appendicitis in the emergency department: a systematic review and metaanalysis. *Acad Emerg Med* 2017;24:523-51.

209. Khan U, Kitar M, Krichen I, Maazoun K, Althobaiti RA, Khalif M, et al. To determine validity of ultrasound in predicting acute appendicitis among children keeping histopathology as gold standard. *An Med Surg* 2019;38:22-27.
210. Laméris W, Van Randen A, Go PMNYH, Bouma WH, donkervoort SC, Bossuyt PMM, et al. Single and combined diagnostic value of clinical features and laboratory tests in acute appendicitis *Acad Emerg Med* 2009;16:835-42.
211. Kotagal M, Richards MK, Flum DR, Acierno SP, Weinsheimer RL, Goldin AB. Use and accuracy of diagnostic imaging in the evaluation of pediatric appendicitis. *J Pediatr Surg* 2015;50:642-6.
212. Lourenco P, Brown J, Leipsic J, Hague C. The current utility of ultrasound in the diagnosis of acute appendicitis. *Clin Imaging* 2016;40:944-8.
213. Pedram A, Asadian F, Roshan N. Diagnostic accuracy of abdominal ultrasonography in pediatric acute appendicitis. *Bull Emerg Trauma* 2019;7:278-83.
214. Cundy TP, Gent R, Frauenfelder C, Lukic L, Linke RJ, Goh DW. Benchmarking the value of ultrasound for acute appendicitis in children. *J Pediatr Surg* 2016;51:1939-43.
215. Gracey D, McClure MJ. The impact of ultrasound in suspected acute appendicitis. *Clin Radiol* 2007;62:573-8.
216. Chen SC, Chen KM, Wang SM, Chang KJ. Abdominal sonography screening of clinically diagnosed or suspected appendicitis before surgery. *World J Surg* 1998;22:449-52.
217. Galindo-Gallego M, Calleja-López S, Nieto MA, Fadrique-Fernández B, González-Fernández AM, Manzanares-Sacristán J. Valor diagnóstico de la ecografía en la apendicitis del niño. *An Pediatr* 1998;48:28-32.
218. Ceres L, Alonso I, López P, Echeverry J. Ultrasound study of acute appendicitis in children with emphasis upon the diagnosis of retrocecal appendicitis. *Pediatr Radiol* 1990;20:258-61.
219. Terasawa T, Blackmore C, Bent S, Kohlwes RJ. Systematic review: computed tomography and ultrasonography to detect acute appendicitis in adults and adolescents. *Ann Intern Med* 2004;141:537-46.
220. Zhang H, Liao M, Chen J, Zhu D, Byanju S. Ultrasound, computed tomography or magnetic resonance imaging- which is preferred for acute appendicitis in children? A meta-analysis. *Pediatr Radiol* 2017;47:186-96.
221. D'Souza ND, Marsden M, Bottomley S, Nagarajah N, Scutt F, Toh S. Cost-effectiveness of routine imaging of suspected appendicitis. *Ann R Coll Surg Engl* 2018;100:47-51.

REFERENCIAS BIBLIOGRÁFICAS

222. Raja AS, Wright C, Sodickson AD, Zane RD, Schiff GD, Hanson R, et al. Negative appendectomy rate in the era of CT: An 18 year perspective. *Radiology* 2010;256:460-5.
223. Gough IR, Morris MI, Pertnikovs EI, Murray MR, Smith MB, Bestmann MS. Consequences of removal of a normal appendix. *Med J Aust* 1983;16:370-2.
224. Flum DR, Koepsell T. The clinical and economic correlates of misdiagnosed appendicitis: nationwide analysis. *Arch Surg* 2002;137:799-804.
225. Margenthaler JA, Longo WE, Virgo KS, Johnson FE, Oprian CA, Henderson WG, et al. Risk factors for adverse outcome after surgical treatment of appendicitis in adults. *Ann Surg* 2003;238:59-66.
226. Wagner PJ, Haroon M, Morarasu S, Eguare E, Al-Sahaf O. Does CT reduce the rate of negative laparoscopies for acute appendicitis? A single center retrospective study. *J Med Life* 2020;13:26-31.
227. Josephson T, Styrud J, Eriksson S. Ultrasonography in acute appendicitis. Body mass index as selection factor for US examination. *Acta Radiol* 2000;41:486-88.
228. Kabir SA, Kabir SI, Sun R, Jafferbhoy S, Karim A. *Int J Surg* 2017;40:155-62.
229. Bachur RG, Hennelly K, Callahan MJ, Chen C, Monuteaux MC. Diagnostic imaging and negative appendectomy rates in children: Effects of age and gender. *Pediatrics* 2012;129:877-84.
230. Santillanes G, Simms S, Gausche-Hill M, Diamant M, Putnam B, Renslo R, et al. Prospective evaluation of a clinical practice guideline for diagnosis of appendicitis in children. *Acad Emerg Med* 2012;19:886-93.
231. Bolmers MD, Van Rossem CC, Gorter RR, Bemelman WA, Van Geloven AAW, Heij HA, et al. Imaging in pediatric appendicitis is key to a low normal appendix percentage: a national audit on the outcome of appendectomy for appendicitis in children. *Pediatr Surg Int* 2018;34:543-51.
232. De Castro SMM, Geerdink TH, Macco S, Van Veen RN, Jensch S, Vrouwenrrets BC. Mandatory imaging in the work-up of children suspected of having appendicitis reduces the rate of unnecessary surgeries. *J Pediatr Surg* 2018;53:2028-31.
233. Schulte B, Beyer D, Kaiser C, Horsch S, Wiater A. Ultrasonography in suspected acute appendicitis in childhood-report of 1285 cases. *Eur J Ultrasound* 1998;8:177-82.
234. Ferrarese A, Falcone A, Solej M, Bono D, Moretto P, Dervishi N, et al. Surgeon's clinical valuation and accuracy of ultrasound in the diagnosis of acute appendicitis: A comparison with intraoperative evaluation. Five years experience. *Int J Surg* 2016;33:545-50.

235. Myers E, Kavanagh DO, Ghous H, Evoy D, McDermott EW. The impact of evolving management strategies on negative appendectomy rate. *Colorectal Dis* 2010;12:817-21.
236. Martin AE, Vollman D, Adler B, Caniano DA. CT scans may not reduce the negative appendectomy rate in children. *J Pediatr Surg* 2004;39:886-90.
237. Oyetunji TA, Onguti SK, Bolorunduro OB, Cornwell EE, Nwomeh BC. Pediatric negative appendectomy rate: trend, predictors and differentials. *J Surg Res* 2012;173:16-20.
238. Groselj-Grenc M, Repse S, Vidmar D, Derganc M. Clinical and laboratory methods in diagnosis of acute appendicitis in children. *Croat Med J* 2007;48:353-61.
239. Gracey D, McClure MJ. The impact of ultrasound in suspected acute appendicitis. *Clin Radiol* 2007;62:573-8.
240. Zielke A, Hasse C, Sitter H, Rothmund M. Influence of ultrasound on clinical decision making in acute appendicitis. A prospective study. *Eur J Surg* 1998;164:201-9.
241. Jahn H, Mathiesen FK, Neckelmann K, Hovendal CP, Bellstrom T, Gottrup F. Comparison of clinical judgment and diagnostic ultrasonography in the diagnosis of acute appendicitis: experience with a score-aided diagnosis. *Eur J Surg* 1997;163:433-43.
242. Malia L, Sturm JJ, Smith SR, Brown RT, Campbell B, Chicaiza H. Diagnostic accuracy of laboratory and ultrasound findings in patients with a nonvisualized appendix. *Am J Emerg Med* 2019;37:879-83.
243. Hormann M, Scharitzer M, Stadler A, Pokieser P, Puig S, Helbich T. Ultrasound of the appendix in children: is the child too obese? *Eur Radiol* 2003;13:1428-31.
244. Krishnamoorthi R, Ramarajan N, Wang NE, Newman B, Rubesova E, Mueller CM, et al. Effectiveness of a staged US and CT protocol for the diagnosis of pediatric appendicitis: reducing radiation exposure in the age of ALARA. *Radiology* 2011;259:231-9.
245. Van Randen A, Bipat S, Zwinderman AH, Ubink A, Stoker J, Boermeester MS. Acute appendicitis: Metaanalysis of diagnostic performance of CT and graded compression US related to prevalence of disease. *Radiology* 2008;249:97-106.
246. Ahmad T, Ahmad FK, Manson D. Diagnostic performance of a staged pathway for imaging acute appendicitis in children. *Pediatr Emerg Care* 2020;6.
247. Ramarajan N, Krishnamoorthi R, Gharahbaghian L, Pirrotta E, Barth RA, Wang NE. Clinical correlation needed: what do emergency physicians do after an equivocal ultrasound for pediatric acute appendicitis? *J Clin Ultrasound* 2014;42:385-94.
248. Debnath CJ, George CRA, Ravikumar BR. Imaging in acute appendicitis: what, when and why? *Med J Armed Forces India* 2017;73:74-9.

REFERENCIAS BIBLIOGRÁFICAS

249. Aspelund G, Fingeret A, Gross E, Ultrasonography/MRI versus CT for diagnosing appendicitis. *Pediatrics* 2014;133:586-93.
250. Perez J, Barone JE, Wilbanks TO, Jorgensson D, Corvo PR. Liberal use of computed tomography scanning does not improve diagnostic accuracy in appendicitis. *Am J Surg* 2003;185:194-7.
251. Brenner DJ, Ellinston CD, Hall EJ, Berdon W. Estimated risks of radiation-induced fatal cancer from pediatric CT. *Am J Roentgenol* 2002;176:289-96.
252. Dorfman AL, Fezel R, Einstein AJ, Applegate KE, Krumholz HM, Wang Y, et al. Use of medical imaging procedures with ionizing radiation in children: A population-based study. *Arch Pediatr Adolesc Med* 2011;165:458-64.
253. Rice HE, Frush DP, Farmer D, Waldhausen JH, APSA Education Committee. Review of radiation risks from computed tomography: essentials for the pediatric surgeon. *J Pediatr Surg* 2007;42:603-7.









Análisis retrospectivo de una cohorte de niños menores de 15 años con dolor abdominal a quienes se realizó una ecografía por sospecha de apendicitis, con el objetivo de determinar la validez y confiabilidad diagnósticas de la ecografía. La ecografía diagnosticó apendicitis en 143 niños. Se realizaron 154 apendicectomías. La perforación apendicular fue del 25% y la apendicectomía negativa del 4,5%. La ecografía presentó una sensibilidad: 85%, especificidad: 90% y Kappa: 0,8 . La asociación de la ecografía a la clínica y laboratorio incrementó el área bajo la curva. La ecografía demostró ser válida y fiable, y su rendimiento fue superior a la clínica y al laboratorio.